№ 1

ОНКОУРОЛОГИЯ

(2006)

- Нефробластомы у детей: современная стратегия лечения
- Органосохраняющие операции при метастазах рака почки
- Правильно ли мы лечим рак предстательной железы — результаты интерактивного опроса
- Всероссийское общество онкоурологов — для объединения специалистов

ISSN 1726-9776

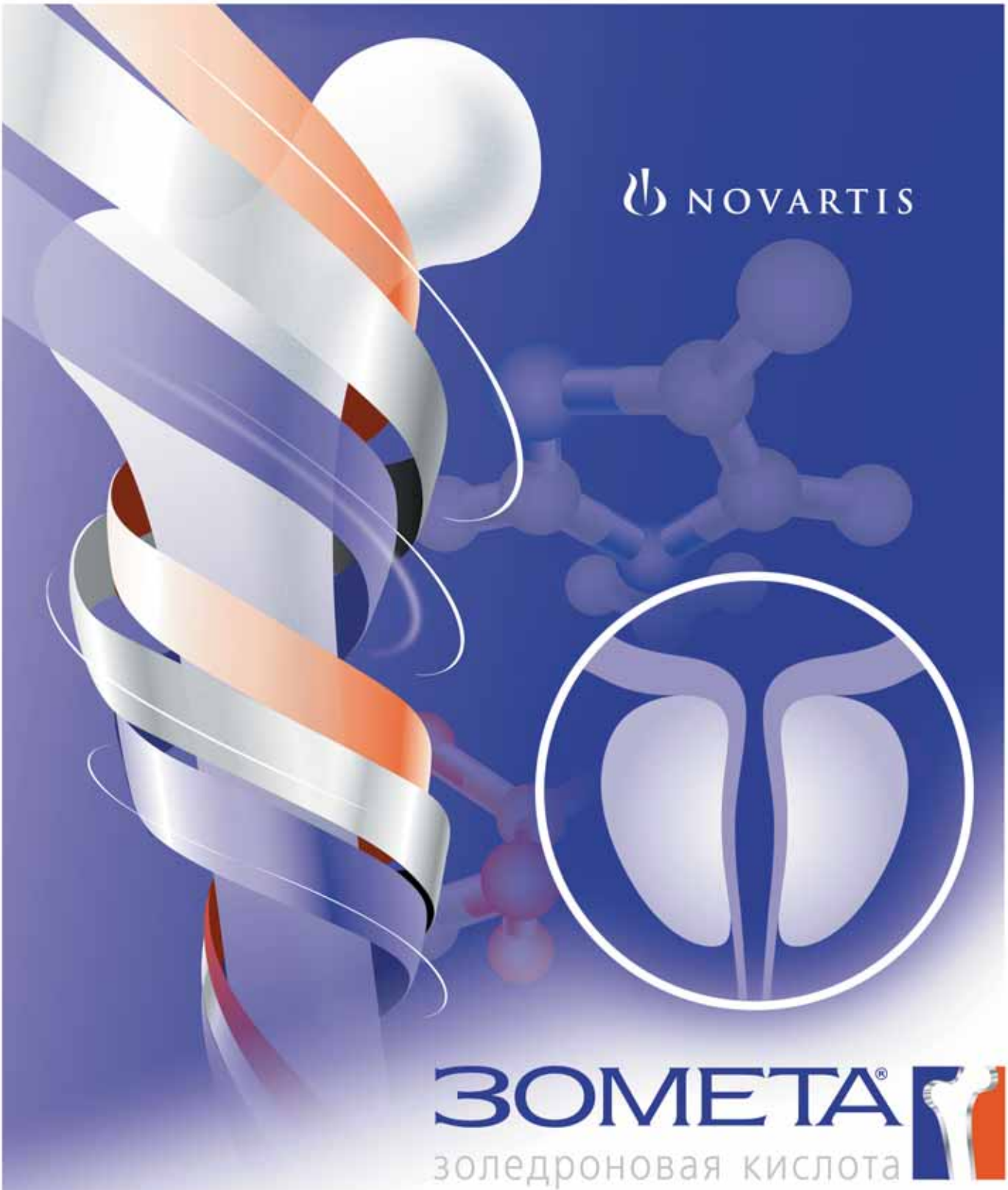

ЗОМЕТА®

золедроновая кислота

- единственный бисфосфонат, эффективный в лечении костных метастазов рака предстательной железы

Полную информацию
о препарате можно получить
в Представительстве компании
Новартис Фарма Сервисез Инк. по адресу:
123104, Москва, Б. Палашевский пер., 15
Тел.: (095) 969 2175 Факс: (095) 969 2176
www.novartis.ru

ЕЖЕКВАРТАЛЬНЫЙ
НАУЧНО-ПРАКТИЧЕСКИЙ
ЖУРНАЛ

ОНКОУРОЛОГИЯ

Основан в 2005 г.

1 ’2006

ГЛАВНЫЙ РЕДАКТОР
проф. **Б.П. Матвеев**

Заместители главного редактора:
член-корр. РАМН, проф. **Ю.Г. Аляев**
проф. **О.Б. Карякин**
член-корр. РАМН, проф. **О.Б. Лоран**
проф. **И.Г. Русаков**

Ответственный секретарь
докт. мед. наук **Б.В. Бухаркин**

Редакторы от стран СНГ:
Д.Т. Гоцадзе *(Грузия)*
И.А. Клименко *(Украина)*
А.С. Переверзев *(Украина)*
О.Г. Суконко *(Беларусь)*

РЕДАКЦИОННАЯ КОЛЛЕГИЯ:
Б.Я. Алексеев *(Москва)*
Е.И. Велиев *(Москва)*
А.З. Винаров *(Москва)*
Р.Х. Галеев *(Казань)*
С.П. Даренков *(Москва)*
А.В. Зырянов *(Екатеринбург)*
В.П. Изгейм *(Тюмень)*
А.Д. Каприн *(Москва)*
П.А. Карлов *(С.-Петербург)*
М.И. Коган *(Ростов)*
В.О. Магер *(Екатеринбург)*
В.Б. Матвеев *(Москва)*
В.М. Моисеенко *(С.-Петербург)*
С.Б. Петров *(С.-Петербург)*
А.Н. Понукалин *(Саратов)*
С.А. Тюляндин *(Москва)*
К.М. Фигурин *(Москва)*
Ю.Н. Хризман *(Уфа)*
Л.В. Шаплыгин *(Москва)*

Адрес редакции:
115478, Москва,
Каширское шоссе, д. 24, а/я 35.
Тел./факс: (095) 411 66 28
e-mail: oncourolog@netoncology.ru
www.netoncology.ru

Зав. редакцией — **Л.В. Вечеркина**

Редактор-координатор
Б.Ш. Камолов

Корректор
Т.А. Краснова

Дизайн и верстка
А.В. Амаспюр

Журнал зарегистрирован Министерством по делам печати, телерадиовещания и средств массовых коммуникаций от 30 декабря 2004 г. ПИ № ФС 77-19283

© ООО «АБВ-пресс», 2006

Отпечатано в типографии
ЗАО «Д-графикс»

Тираж: 2 000 экз.

СОДЕРЖАНИЕ

ЛЕКЦИЯ

Т.А. Шароев
Современная стратегия терапии нефробластомы у детей 4

ДИАГНОСТИКА И ЛЕЧЕНИЕ ОПУХОЛЕЙ МОЧЕПОЛОВОЙ СИСТЕМЫ

Рак почки

Ю.П. Островский, О.Г. Суконко, В.В. Жарков, В.В. Андрущук, С.А. Красный, С.Л. Поляков, Т.Г. Войцун, Д.И. Крачак, С.Л. Соловьев
Симультанное хирургическое лечение больных почечно-клеточным раком с конкурирующей патологией сердца 10

М.Д. Алиев, В.В. Тепляков, В.А. Соколовский, Э.Р. Мусаев, В.Ю. Карпенко
Органосохраняющие методы хирургического лечения метастазов рака почки при поражении длинных трубчатых костей 12

Зия Киркали, А. Эрдем Канда
Современные подходы к лечению почечно-клеточного рака 17

Рак мочевого пузыря

Л.А. Державец, В.И. Прохорова, А.А. Машевский, О.Г. Суконко, Т.П. Цырусь, С.В. Лаппо, С.В. Франтова
Диагностика инвазивного рака мочевого пузыря по лабораторным показателям с использованием статистических решающих правил 26

Д.Т. Гоцадзе, В.Т. Чакветадзе, Э.В. Данелия
Цистэктомия с сохранением предстательной железы и семенных пузырьков 29

Б. Я. Алексеев
Рецензия на статью Д.Т. Гоцадзе, В.Т. Чакветадзе, Э.В. Данелия «Цистэктомия с сохранением предстательной железы и семенных пузырьков» 34

Рак предстательной железы

А.Д. Каприн, Ю.Н. Смирнов, Р.А. Гафанов, А.А. Костин
Стронций-89-хлорид в комплексном лечении гормонорезистентного рака предстательной железы 38

С.Б. Петров, С.А. Ракул
Положительный хирургический край при радикальной позадилонной простатэктомии: частота, прогностические факторы, медикаментозная профилактика 40

А.Д. Рыжков, Р.И. Габуния, С.В. Ширяев
Лечение болевого синдрома с помощью хлорида стронция-89 у больных раком предстательной железы с метастазами в кости 44

В.Б. Матвеев, Б.Я. Алексеев, М.И. Волкова
Правильно ли мы лечим рак предстательной железы? 48

СЛУЧАЙ ИЗ ПРАКТИКИ

О.Г. Суконко, В.С. Пилотович, П.С. Кушниренко, А.И. Ролевич, А.Г. Жегалик, Д.Е. Юшко
Резекция единственной почки с изолированной перфузией охлажденным раствором «EuroCollins» 57

ОБЗОРЫ

В.В. Крылов, О.Б. Карякин, Б.Я. Дроздовский
Радионуклидная терапия в лечении больных раком предстательной железы с метастазами в кости 61

СЪЕЗДЫ, КОНФЕРЕНЦИИ

VI Всероссийская конференция «Актуальные вопросы лечения онкоурологических заболеваний» 69

О.Б. Карякин
Инвазивный и метастатический рак мочевого пузыря (материалы Американской урологической ассоциации – AUA, San Antonio, 2005) 69

CONTENTS

LECTURES

T.A. Sharoev

Modern Strategy of Nephroblastoma Therapy in Children 4

Renal cancer

Yu.P. Ostrovsky, O.G. Sukonko, V.V. Zharkov, V.V. Andrushchuk, S.A. Krasnyi, S.L. Polyakov, T.G. Voitsun, D.I. Krachak, and S.L. Solovyov

Simultaneous Surgical Treatment of Patients with Renal Cell Carcinoma Concomitant with Heart Disease 10

M.D. Aliev, V.V. Teplyakov, V.A. Sokolovsky, E.R. Musaev, V.Yu. Karpenko

Organ Sparing Methods for Surgical Treatment of Renal Cancer Metastases In Long Tubular Bones 12

Ziya Kirkali, A. Erdem Canda

Modern Approaches to the Treatment of Renal Cell Carcinoma 17

Vesical cancer

L.A. Derzhavets, V.I. Prokhorova, A.A. Mashevsky, O.G. Sukonko, T.P. Tsyrus, S.V. Lappo, S.V. Frantova

Diagnosis of Invasive Vesical Cancer by Laboratory Data Using Statistical Decision Rules 26

D.T. Gouadze, V.T. Chakvetadze, E.V. Daneliya

Cystectomy Sparing the Prostate and Seminal Vesicles 29

B.Ya. Alekseev

Review of the paper by D.T. Gouadze, V.T. Chakvetadze, E.V. Daneliya "Cystectomy Sparing the Prostate and Seminal Vesicles" 34

Prostatic cancer

A.D. Kaprin, Yu.N. Smirnov, R.A. Gafanov, A.A. Kostin

Strontium-89 Chloride in Combined Treatment of Hormone Resistant Prostatic Cancer 38

S.B. Petrov, S.A. Rakul

Positive Surgical Margin in Radical Retropubic Prostatectomy: Incidence, Prognostic Factors, Drug Prevention 40

A.D. Ryzhkov, R.I. Gabunia, S.V. Shiryaev

Strontium-89 Chloride Treatment of Pain Syndrome in Patients with Prostatic Cancer Metastasizing into Bones 44

V.B. Matveev, B.Ya. Alekseev, M.I. Volkova

Do We Treat Prostatic Cancer Correctly? 48

CLINICAL CASE

O.G. Sukonko, V.S. Pilotovich, P.S. Kushnirenko, A.I. Rolevich, A.G. Zhegalik, D.E. Yushko

Resection of an only kidney with isolated perfusion by cold EuroCollins solution 57

REVIEW OF LITERATURE

V.V. Krylov, O.B. Karyakin, B.Ya. Drozdovsky

Radionuclide therapy in the treatment of patients with prostatic cancer with metastases in the bones 61

CONGRESSES AND CONFERENCES

VIth All-Russian Conference "Pressing Problems in the Treatment of Oncourological Diseases" 69

O.B. Karyakin

Invasive and metastatic vesical cancer (AUA Proceedings, San Antinio, 2005) 69

Современная стратегия терапии нефробластомы у детей

Т.А. Шароев
НИИ детской онкологии и гематологии ГУ РОНЦ им. Н.Н. Блохина РАМН

Modern Strategy of Nephroblastoma Therapy in Children

T.A. Sharoev
N.N. Blokhin Oncological Research Center, Russian Academy of Medical Sciences

Nephroblastoma (NB), or Wilms tumor, is one of the most incident and best studied malignant tumor of childhood. SIOP data on evolution of NB therapy in children for a more than 30-year period are discussed. Modern clinical classification of NB by the TNM/p/TNM system is presented. Basic principles of therapy of local and disseminated forms of the disease and remote results of NB treatment are presented.

Эволюция лечения нефробластомы

История терапии нефробластомы (НБ) у детей является своеобразной иллюстрацией развития науки о лечении солидных злокачественных опухолей и состоит из трех основных этапов.

Первый этап — хирургический — начинается с нефрэктомии, которая впервые была произведена, по-видимому, по поводу опухоли почки у ребенка в 1871 г. Klapproth. Первое достоверное сообщение об операции, выполненной по поводу опухоли почки, принадлежит Israel, который в 1894 г. удалил опухоль Вильмса у ребенка в возрасте 1 года. В 1912 г. Abbe доложил о том, что этот пациент жив в течение почти 20 лет. С тех пор хирургическое лечение стало широко применяться, и за последующие 50 лет было описано более 5000 случаев нефрэктомии по поводу опухоли Вильмса [1].

Первые операции по поводу опухоли Вильмса сопровождались высокой послеоперационной летальностью (до 15—40%). В связи с постепенным улучшением методов диагностики опухолей почек у детей и более широким использованием хирургического лечения число выживающих пациентов стало увеличиваться. Этому способствовало и улучшение техники операций: в отдельных случаях летальность детей при удалении почки с опухолью снизилась до 3,5% [2].

В монографии «Злокачественные опухоли почек у детей», опубликованной в 1953 г. [2], пациенты прослежены начиная с 1946 г. совместно с клиникой детской хирургии II Московского медицинского института, руководимой проф. Терновским С. Д. Автор монографии подчеркивает, что, по данным Терновского С.Д. (1931 г.) [3], после хирургического лечения опухолей почек все дети погибли в сроки до года. Таким образом, оптимистические выводы, основанные на изучении непосредственных результатов операций, сменились разочарованием [1].

В то же время при использовании наряду с хирургическим методом лучевого лечения, как до, так и после операции, отмечено излечение ряда детей [2]. Хирургический метод как самостоятельный позволил излечить не более 10% детей, больных опухолью Вильмса.

Второй этап в лечении НБ — лучевой. В 1915 г. спустя 20 лет после открытия Рентгеном Х-лучей была впервые применена рентгенотерапия опухоли Вильмса, а еще через год Friedleander сообщил об использовании лучевого лечения в качестве самостоятельного метода. Лучевое лечение проводилось пациентам до и после операции в комбинации с хирургическим методом и в качестве самостоятельного метода при неоперабельных опухолях.

На эффективность лучевой терапии указывали ряд авторов — Sauer, Hazzard, Dean, Lattimer и др. Dargeon H.W. (1960) описал ребенка с двусторонним поражением опухолью Вильмса, у которого с одной стороны была произведена нефрэктомия, а с другой — только облучение. На момент публикации ребенок был жив без признаков рецидива и метастазов в течение 12 лет [4].

В начале 1953 г. Мукачева К.А. отмечала, что предоперационная рентгенотерапия используется в недостаточной степени и не получила общего признания. Ее применение во многом зависит от отношения к данному методу хирурга, оперирующего больного.

В те годы рентгенотерапия сопровождалась развитием целого ряда осложнений. Из местных реакций следует отметить кожные проявления —эритему, сухой и экссудативный эпидермит. Описаны и такие грозные осложнения лучевого лечения, как задержка роста, эндокринные и половые нарушения, иррадиационные нефрит и пневмония, кардиопульмональный синдром вследствие облучения легких при вторичном поражении органов.

Комбинация лучевого и хирургического методов позволила излечивать до 15—30% больных НБ. Разумеется, речь шла, прежде всего, о пациентах с локализованными формами опухолевого процесса.

Третий этап терапии НБ — лекарственный. Единичные сообщения о попытках химиотерапии при опухоли Вильмса начали появляться в 50-е годы прошлого века. С этой целью были предложены токсин Co1ey (Bacillus prodigiosusus — цит. по Dargeon), эмбихин, производные эмбихина, циклофосфамид, винкристин. Однако широкое примене-

ние в клинической онкологии нашли только винкристин и циклофосфамид [1].

Существенный прогресс в лечении НБ связан с внедрением в клиническую практику дактиномицина. Дактиномицин (актиномицин Д) появился в 1954 г. Препарат является основным компонентом смеси актиномицинов, образуемых Streptomyces parvillus. Дактиномицин используется при лечении различных опухолей у детей. Однако наиболее чувствительной к данному препарату оказалась опухоль Вильмса.

Использование дактиномицина улучшало результаты терапии НБ на 30—50% по сравнению с применением только хирургического метода. Еще большие успехи были достигнуты при полихимиотерапии. Применение винкристина в комбинации с дактиномицином увеличивало выживаемость детей с НБ до 70—80%. И сегодня комбинация винкристина и дактиномицина является базовой в лечении локализованных форм опухоли Вильмса.

Международное общество педиатров-онкологов (SIOP) более 30 лет назад опубликовало результаты сравнительной оценки использования до- и послеоперационного облучения в комбинации с химиотерапией дактиномицином. Тогда клиницистов интересовал вопрос: всегда ли при НБ следует проводить предоперационное облучение? Предпосылкой для постановки данного вопроса явилось различие в стратегии терапии НБ в Европе и США. В 60—70-е годы прошлого века в США лечение НБ начиналось с нефрэктомии, а затем проводилась консервативная противоопухолевая терапия. В Европе же на первом этапе выполняли облучение, а затем — операцию. При сравнении двух протоколов лечения НБ оказалось, что у пациентов, которым на первом этапе выполнялось хирургическое вмешательство, зарегистрировано большое количество повреждений целостности капсулы новообразования, разрывов опухоли. Это в свою очередь требовало проведения лучевого лечения в послеоперационном периоде и ухудшало отдаленные результаты терапии. Таким образом, применение облучения в предоперационном периоде позволяло уменьшить размеры НБ, риск повреждения ее капсулы во время хирургического лечения и улучшить отдаленные результаты терапии. При этом выживаемость пациентов с разрывом опухоли во время операции составляла 25%, а без повреждения капсулы — в 2 раза больше.

Требовал решения также вопрос, может ли предоперационная химиотерапия заменить облучение? Был проведен анализ двух сопоставимых групп больных НБ, получавших соответственно предоперационную лучевую или лекарственную терапию. Объективный положительный эффект в виде уменьшения размеров первичной опухоли более чем на 50% был зарегистрирован в среднем у 70% детей в обеих группах.

В этих же группах были изучены показатели выживаемости, которые составили в среднем 80%. Таким образом, не обнаружено больших различий в двух исследуемых группах больных не по эффективности неоадъювантной химиотерапии, не по показателям выживаемости. Это означало, что химиотерапия может заменить предоперационное облучение.

В настоящее время стандарт лечения НБ в большинстве стран — проведение предоперационной полихимиотерапии, а затем деление больных на 2 группы в зависимости от операционных находок, которые определяют прогноз болезни. Так, у больных 1-й группы (I—II стадия — локализованные формы опухоли) лечение включает в себя пред- и послеоперационную полихимиотерапию и хирургическое вмешательство в объеме нефроуретерэктомии. Использование такого подхода при локализованных стадиях НБ, как показало SIOP 6, позволяет излечить почти 90% детей.

Сегодня врачей интересует проблема уменьшения с 6 до 3 мес длительности адъювантной полихимиотерапии у больных опухолью Вильмса без ухудшения отдаленных результатов терапии.

В процессе изучения проблемы НБ возникают вопросы, решение которых представляет интерес для детской онкологии в целом. Поэтому можно считать НБ «тест-объектом» детских опухолей.

В исследовании SIOP I было показано, что после хирургического лечения НБ без предшествующей лекарственной терапии больных с I стадией регистрируется 22%, со II стадией — 45%, с III стадией — 33%. Может ли измениться стадия болезни после проведения неоадъювантной химиотерапии? Исследования Международного общества детских онкологов дали ответ на этот важный вопрос — предоперационная полихимиотерапия позволяет «сдвинуть» стадию заболевания с более высокой на более низкую, что, естественно, улучшает прогноз при НБ. Аналогичные данные получены и у пациентов с местно-распространенным опухолевым процессом. Группа больных высокого риска сократилась после неоадъювантной химиотерапии с 35 до 13%, что подтвердилось при операции.

Такая биологическая закономерность в виде изменения стадии НБ с высокой на более низкую является особенностью педиатрической онкологии. Последующие исследования SIOP показали, что благодаря адекватному применению неоадъювантной химиотерапии только 13% больных НБ нуждаются в лучевом лечении. Иначе говоря, 90% детей с НБ могут быть излечены комбинацией хирургического и лекарственного методов.

Сегодня больным НБ с неблагоприятными гистологическими формами и распространенными стадиями болезни (высокие факторы риска) прово-

дят лечение высокотоксичными лекарственными противоопухолевыми препаратами (цисплатин, карбоплатин, вепезид, ифосфамид и др.). Несмотря на высокую противоопухолевую активность этих препаратов не во всех этих случаях удается достичь выздоровления детей. В чем же дело? Быть может, у части больных мы имеем дело не с опухолью Вильмса, а с другими гистологическими видами новообразований почки: светлоклеточная саркома, рабдоидный вариант НБ? Не случайно сегодня эти виды опухолей выделены в самостоятельную группу новообразований, имеющих плохой прогноз. В связи с этим особое значение приобретает тщательность гистологического анализа опухоли, применение всех существующих методов морфологической верификации, включая иммуногистохимический анализ.

Прежде чем перейти к вопросам лечения НБ, необходимо остановиться на клинической классификации, используемой сегодня для определения распространенности опухолевого процесса. Именно стадия болезни определяет в конечном итоге стратегию и тактику терапии при данном виде новообразования.

Классификация НБ

Для определения степени распространенности злокачественного процесса предложена международная классификация по системе TNM, 4-е издание (1992) с рекомендациями Международного союза онкопедиатров (SIOP). Данная классификация одобрена Международным противораковым союзом и национальным Комитетом ТММ, включая Американский противораковый союз (AJCC).

T — первичная опухоль

Tx — недостаточно данных для оценки первичной опухоли;

T0 — первичная опухоль не определяется;

T1 — опухоль одной почки до 80 см^2 (включая почку);

T2 — опухоль одной почки более 80 см^2 (включая почку).

***Примечание**: площадь опухоли определяется путем перемножения вертикальных и горизонтальных размеров новообразования, включая размеры почки, определенные на рентгенограмме.*

T3 — опухоль одной почки с разрывом до лечения;

T4 — двусторонние опухоли.

N — регионарные лимфатические узлы

Nx — недостаточно данных для оценки состояния регионарных лимфатических узлов;

N0 — нет признаков регионарного поражения лимфатических узлов;

N1 — регионарные лимфатические узлы поражены метастазами.

M — отдаленные метастазы

Mx — недостаточно данных для определения отдаленных метастазов;

M0 — нет признаков отдаленных метастазов;

M1 — имеются отдаленные метастазы.

Представленные выше категории T, M, M группируются в стадии заболевания, которые демонстрируют степень распространения патологического процесса.

pTNM — патогистологическая классификация

pT — первичная опухоль.

pTx — недостаточно данных для оценки первичной опухоли;

pT0 — первичная опухоль не определяется;

pT1 — опухоль расположена внутри почки, полностью инкапсулирована, возможно полное удаление, по краю резекции при гистологическом исследовании опухолевая ткань отсутствует;

pT2 — опухоль распространяется за пределы капсулы или паренхимы почки*, возможно полное удаление опухоли;

pT3 — опухоль распространяется за пределы капсулы или паренхимы почки, возможно ее частичное удаление или предоперационный или интраоперационный разрыв:

pT3a — микроскопически определяемая резидуальная опухоль, ограниченная ложем опухоли;

pT3b — макроскопически определяемая резидуальная опухоль или наличие злокачественного асцита;

pT3c — пробное хирургическое вмешательство, невозможность удаления опухоли;

pT4 — двусторонние опухоли.

pN — регионарные лимфатические узлы

pNx — недостаточно данных для оценки состояния регионарных лимфатических узлов;

pN0 — нет признаков регионарных метастазов;

pN1 — регионарные лимфатические узлы поражены метастазами:

pN1a — регионарные пораженные лимфатические узлы могут быть полностью удалены;

pN1b — регионарные пораженные лимфатические узлы могут быть удалены лишь частично;

pM — отдаленные метастазы

Представленные категории pT, pK, pM были сгруппированы в патогистологические стадии, показывающие степень радикальности выполненного хирургического вмешательства.

Представленные клиническая и патогистологическая классификации наиболее полно отражают распространенность опухолевого процесса и дают представление о радикальности хирургического вмешательства, что определяет стратегию и тактику терапии при НБ у детей.

* Включаются понятия: разрыв почечной капсулы и/или микроскопическая верификация опухоли за пределами капсулы; наличие опухолевых тромбов в почечных сосудах вне почки; распространение за почечную лоханку и/или мочеточник, клетчатку около лоханки [5].

Принципы лечения НБ у детей

Стратегия терапии **локализованных форм (I—II стадия) НБ** предполагает комбинированное лечение (сочетание хирургического и лекарственного методов). До начала противоопухолевой терапии диагноз НБ устанавливается на основании комплексного обследования, включающего морфологический анализ. Выполняется цитологическое исследование опухолевого материала, полученного методом аспирационной пункции опухоли тонкой иглой.

В случае отсутствия морфологического подтверждения диагноза, что чаще бывает при I стадии опухоли Вильмса (небольшие размеры новообразования, когда получить опухолевый материал затруднительно), рекомендуется начать лечение с операции. При опухоли небольших размеров может быть выполнено органосохраняющее хирургическое вмешательство в объеме резекции почки с опухолью. Такая операция сопровождается обязательным срочным гистологическим исследованием края резекции для установления радикальности операции. При невозможности проведения органосохраняющей операции производят нефроуретерэктомию.

Если диагноз НБ подтвержден данными цитологического исследования, на первом этапе больному назначается предоперационная химиотерапия винкристином (1, 8, 15-й дни) и дактиномицином (1-й день). При отсутствии эффекта или при сокращении размеров первичной опухоли менее чем на 50% данный режим химиотерапии дополняется введением адриабластина (15-й день).

На втором этапе выполняют нефроуретерэктомию.

При выполнении операции следует выбрать наиболее приемлемый доступ к органу с целью создания оптимальных условий для адекватного хирургического вмешательства [6]. Значение оперативного доступа в онкологии чрезвычайно велико. Недооценка данного положения может привести к целому ряду осложнений, иногда опасных для жизни пациента. Мы рекомендуем при выполнении органосохраняющего хирургического вмешательства использовать только трансперитонеальный (трансабдоминальный) доступ. Преимущество этого доступа состоит в принципиальной возможности обнажения и пережатия сосудистой почечной ножки в самом начале операции. Целесообразно при использовании трансперитонеального доступа выполнять разрез или по средней линии, или поперечно (начиная от средней линии, на 2—3 см выше пупка, к нижнему краю XII ребра до средней подмышечной линии). Хирургические разрезы выполняют электроиглой или ультразвуковым скальпелем, что менее травматично и значительно уменьшает кровопотерю во время операции. Во время хирургического вмешательства хирург должен помнить о принципах абластики и возрастных особенностях пациентов.

Важным обстоятельством является и то, что во время операции, помимо почки, пораженной опухолью, и мочеточника, удаляются и околопочечная жировая клетчатка и ткани, подозрительные в отношении опухолевого поражения (при невозможности их удаления производится биопсия участков тканей). Во время операции и при последующем гистологическом исследовании операционного материала осуществляется послеоперационное или патогистологическое стадирование, которое может внести коррективы в дальнейшую лечебную тактику.

При совпадении клинической (cSI—cSII) и патогистологической (pSI—pSII) стадий НБ назначают адъювантную химиотерапию. 1-й послеоперационный курс включает: винкристин 1,5 мг/м^2 внутривенно (в 1, 8, 15-й дни) + дактиномицин 1000 мкг/м^2 внутривенно капельно (в 1-й день). Последующие 5 курсов проводятся в режиме: винкристин 1,5 мг/м^2 внутривенно (в 1-й и 8-й дни) и дактиномицин 1000 мкг/м^2 внутривенно капельно (в 1-й день). Всего больному назначается 6 курсов послеоперационной химиотерапии с интервалами в 3 нед.

Когда при гистологическом анализе операционного материала обнаруживают опухолевую ткань за пределами почки или опухолевые тромбы в сосудах почки за пределами органа (почечные артерия и вена), т.е. стадию pSIIIa, дальнейшая тактика меняется и определяется распространенностью опухолевого процесса. Режим химиотерапии аналогичен таковому при cS3 и дополняется постоперационным облучением ложа удаленной почки.

При **местно-распространенных и диссеминированных формах НБ (III и IV стадии)** проводят неоадъювантную полихимиотерапию и операцию на почке, пораженной опухолью, в объеме уретеронефрэктомии, послеоперационное дистанционное облучение ложа удаленной почки с опухолью с захватом лимфатических коллекторов на соответствующей стороне поражения и, разумеется, послеоперационную полихимиотерапию.

В отделении трансплантации костного мозга и высокодозной химиотерапии НИИ детской онкологии РОНЦ им. Н.Н. Блохина РАМН разработан и успешно применяется с 1993 г. совместный Российско-Американский протокол лечения III—IV стадий опухоли Вильмса.

Предоперационная химиотерапия включает индуктивную фазу, состоящую из 2 циклов (**режим А**): винкристин 1,5 мг/м^2 внутривенно (в 1, 8, 15-й дни + на 22, 29, 36-й дни); дактиномицин 1200 мкг/м^2 внутривенно капельно (в 1-й и 22-й дни); адриамицин 50 мг/м^2 внутривенно капельно (в 1-й и 22-й дни).

После курса предоперационной химиотерапии оценивают эффект лечения. При его отсутствии на 7-й день после окончания второго индуктивного цикла, при удовлетворительных показателях крови (лейкоциты > 1500 и тромбоциты > 100 тыс.), больному назначают дополнительно 2 цикла химиотерапии по схеме: вепезид 100 мг/м^2 внутривенно капельно (в 1—5-й дни + на 22—26-й дни); ифосфамид 1800 мг/м^2 внутривенно капельно (в 1—5-й дни + на 22—26-й дни).

Введение ифосфамида сопровождается назначением месны (1800 мг/м^2) и гидратации (2 л/м^2).

Следует отметить, что второй цикл химиотерапии (вепезид + ифосфамид) начинается при восстановлении показателей крови не ниже указанных величин (см. выше).

Следующий этап лечения — хирургический — предполагает трансперитонеальную нефроуретерэктомию и удаление возможных метастатических лимфатических узлов и других тканей, пораженных опухолью.

Послеоперационная химиотерапия начинается сразу после заживления раны и включает в себя 4 цикла с интервалом в 4 нед. Схема и режим химиотерапии следующие: винкристин 1,5 мг/м^2 внутривенно (в 1-й день); дактиномицин 1200 мкг/м^2 внутривенно капельно (в 1-й день); циклосфосфан 600 мг/м^2 внутривенно капельно (в 1-й и 2-й дни) с последующей гидратацией (2 л/м^2).

В процессе химиотерапии осуществляется динамический контроль за системами кроветворения, мочевыделения, деятельностью печени и сердца. При нарушении функции органов и систем показано проведение соответствующей корригирующей терапии. При нарастании лекарственной токсичности химиотерапия может быть временно прекращена до нормализации деятельности органов и систем.

Лучевая терапия

Лучевая терапия больным НБ проводится в отделе радиационной онкологии НИИ клинической онкологии РОНЦ им. Н.Н. Блохина РАМН.

При I—II стадиях НБ лучевая терапия не назначается.

Лучевое лечение является важной составной частью комплексной терапии у больных с III—IV стадиями опухоли Вильмса и проводится в случаях:

— обнаружения опухолевых клеток по линии резекции сосудистой ножки, которые выявлены при плановом гистологическом анализе (cS3a) при отсутствии резидуальной макроскопической опухоли;

— повреждения капсулы опухоли во время операции;

— наличия регионарных опухолевых очагов вне почки.

Во всех перечисленных случаях СОД составляет 10,8 Гр на половину живота.

При лучевом лечении используется мегавольтное фотонное излучение линейного ускорителя, что соответствует мировым стандартам детской онкологии.

Локально-регионарное облучение заключается в воздействии на ложе опухоли, включающее всю зону распространения опухоли внутри брюшной полости исходно или до операции. Объем опухоли устанавливается путем тщательного анализа данных операции, рентгеновской компьютерной томографии, ультразвуковой вычислительной томографии и/или магнитного резонанса.

При метастазах в легких, даже при их полном (рентгенологическом) исчезновении в результате пред- и послеоперационных курсов химиотерапии, облучение легких является обязательным. Очаговая доза при тотальном облучении легких достигает 15 Гр в течение 3 нед. На оставшиеся единичные метастазы дополнительно подводится доза 10—12 Гр.

Результаты лечения НБ

НБ — это тот вид злокачественных новообразований детского возраста, на примере которых можно продемонстрировать приблизившуюся победу человечества над раком. Главными аргументами этого серьезного вывода являются результаты 5-летней выживаемости при опухоли Вильмса (данные НИИ детской онкологии и гематологии РОНЦ им. Н.Н. Блохина РАМН, 2000 г.):

- при I стадии заболевания излечивается 95—98% больных;
- при II стадии — 90—95%;
- при III стадии — до 70%;
- при IV стадии — 50%.

Литература

1. Дурнов Л.А. Злокачественные опухоли почек у детей (опухоль Вильмса).— М.: Медицина, 1967. — С. 7, 94, 105.
2. Москачева К.А. Злокачественные опухоли почек у детей. — М.: Медгиз, 1953.—С. 111—112.
3. Терновский С.Д. Об опухолях почек у детей // Новый хирургич. арх. — 1931; 22; 4.—С. 534—545.
4. Dargeon H.W. Tumors of childhood. — New York, 1960.
5. Шписсл Б., Беарс О.Х., Херманек Т.Т. и др. Атлас ТКМ / Иллюстрированное руководство по ТКМ/рТММ классификации злокачественных опухолей. — Минск: Бел. ЦНМИ. — 1995.
6. Дурнов Л.А., Лебедев В.И., Шароев Т.А., Рощин Д.А. Оперативные доступы при опухолях почек: Методические рекомендации. — М.: РОНЦ РАМН, 2000.
7. Дурнов Л.А., Голдобенко Г.В., Сигел Ст.Э. Настольная книга детского онколога. — М.: Параллель, 1994. — С. 135.

КИТРИЛ®

ОСОЗНАННЫЙ ВЫБОР ПРОФЕССИОНАЛА

Современная проблема цитостатической терапии:

- Высвобождение серотонина из поврежденных энтерохроммафинных клеток слизистой ЖКТ на фоне проведения цитостатической терапии и его связывание с 5-HT_3 – рецепторами афферентных нейронов блуждающего нерва и ЦНС приводит к возбуждению рвотного центра.
- Цитостатическая химиотерапия в 70-80% случаев сопровождается тошнотой и рвотой.
- Более 80% больных считают тошноту и рвоту основным нежелательным последствием химиотерапии.[1]

Уникальное молекулярное строение Китрила позволяет добится эффективного предотвращения тошноты и рвоты за счет качественного неконкурентного пролонгированного селективного связывания с 5-HT_3 – рецепторами.

Китрил® – высокоэффективный и безопасный антиэметик

- Однократный прием минимальной дозы обеспечивает 24 часовую защиту от тошноты и рвоты.[2]
- Эффективность более чем у 60% больных, не ответивших на лечение другими антиэметиками.[3]
- Минимальный риск лекарственных взаимодействий
- Отсутствие ограничений по использованию у больных с сердечно-сосудистой патологией
- Не требуется коррекции дозы при печеночной и почечной недостаточности
- Равная эффективность пероральной и инъекционной форм
- Продолжительность внутривенной инфузии – 30 секунд

Препарат включен в список льготных лекарственных препаратов МЗ РФ

[1] *Graves T. Rharmacotherapy, 1992;12:337-345*

[2] *Perez PR et al. J.clin.Oncol, 1998; 16:754-760*

[3] *Carmichael J., Cantwell B.M.J., Cupissol B et al// Anticancer drugs, 1998;9;381-5*

Roche

«Ф. Хоффманн-Ля Рош Лтд.», Базель, Швейцария
125445, Москва, ул. Смольная, 24Д
Тел.: 258 2777, факс: 258 2771
http://www.roche.ru

КИТРИЛ®
гранисетрон
Таблетки и инъекции

Симультанное хирургическое лечение больных почечно-клеточным раком с конкурирующей патологией сердца

Ю.П. Островский[1], О.Г. Суконко[2], В.В. Жарков[2], В.В. Андрущук[1], С.А. Красный[2], С.Л. Поляков[2], Т.Г. Войцун[1], Д.И. Крачак[1], С.Л. Соловьев[1]

РНПЦ «Кардиология»[1] Республики Беларусь, НИИ онкологии и медицинской радиологии им. Н.Н. Александрова[2], Минск, Беларусь

Simultaneous Surgical Treatment of Patients with Renal Cell Carcinoma Concomitant with Heart Disease

Yu.P. Ostrovsky, O.G. Sukonko, V.V. Zharkov, V.V. Andrushchuk, S.A. Krasnyi, S.L. Polyakov, T.G. Voitsun, D.I. Krachak, S.L. Solovyov

Cardiology National Research Center, Republic of Belarus

N.N. Aleksandrov Institute of Oncology and Medical Radiology, Minsk

The authors analyze the immediate results of 8 simultaneous operations, 4 of these under conditions of artificial circulation, in patients with renal cell carcinoma concomitant with heart diseases.

The immediate results were satisfactory, with good functional parameters. Due to simultaneous operations the incidence of intra- and postoperative cardiovascular complications is reduced, the progress of the tumor process between different stages of treatment is arrested, early radical interventions for tumor removal becomes possible, and the hospitalization period is shorter in comparison with staged operations.

Лечение больных раком почки до настоящего времени является одной из сложных проблем клинической онкологии. Для почечно-клеточного рака (ПКР) характерно отсутствие значимого эффекта от химиолучевой терапии, поэтому основной метод лечения этого заболевания — хирургический.

Заболеваемость ПКР в мире постепенно увеличивается, приблизительно на 1,5—5,9% в год. В то же время в большинстве стран отмечается некоторое увеличение выживаемости при этой патологии. Считается, что основной причиной обоих указанных факторов является широкое использование в последние десятилетия ультразвуковых методов диагностики, что способствует раннему выявлению бессимптомных форм ПКР. В настоящее время в 25—40% случаев ПКР выявляют случайно.

ПКР встречается преимущественно у людей в возрасте от 50 до 70 лет, поэтому нередким является наличие у пациентов злокачественных новообразований и конкурирующей ишемической болезни сердца (ИБС). Сочетание этих патологий в популяции мужчин достигает 6,9% [7]. Конкурирующая патология сердца наряду с хроническими обструктивными заболеваниями легких является наиболее частым сопутствующим заболеванием у пациентов со злокачественными новообразованиями и встречается в 13,5—28% случаев [1].

Актуальность проблемы обусловлена увеличением числа онкологических больных с конкурирующей ИБС и высоким риском развития осложнений со стороны сердечно-сосудистой системы (острый инфаркт миокарда, угрожающие жизни аритмии, острая сердечная недостаточность) в интра- и послеоперационном периоде при проведении обширных операций по поводу новообразований. При этом хирургическое вмешательство является единственной возможностью излечения таких пациентов. Частота осложнений со стороны сердечно-сосудистой системы в интра- и послеоперационном периоде при проведении радикальных вмешательств в НИИ онкологии и медицинской радиологии им. Н.Н. Александрова составляет 8% от общего числа осложнений, а в структуре летальности — 17%.

В настоящее время нет единого алгоритма оперативного лечения больных с высоким риском осложнений со стороны сердечно-сосудистой системы. Традиционно хирургическое вмешательство проводят поэтапно: I этап — аортокоронарное шунтирование (АКШ), II этап — оперативное лечение по поводу злокачественного новообразования. Симультанные операции исключают возможность развития осложнений со стороны опухоли (прогрессирование опухолевого процесса, кровотечение из распадающейся опухоли и т.п.) в межэтапном периоде, позволяют в ранние сроки осуществить радикальное вмешательство по поводу новообразований и сократить сроки госпитализации. По данным литературы [2], использование во время симультанных операций аппарата искусственного кровообращения (ИК) и системы Cell-Saver не повышает риск диссеминации в организме опухолевых клеток. Мировой опыт проведения симультанных операций такого рода относительно невелик [3—6], однако, несмотря на ограниченное количество оперированных пациентов, предварительные результаты свидетельствуют о безопасно-

сти, эффективности и перспективности данного метода [2,6—8].

Материал и методы

С мая 2001 г. по июль 2005 г. в РНПЦ «Кардиология» выполнено 8 симультанных операций у больных ПКР с конкурирующей сердечной патологией (6 мужчин, 2 женщины). Возраст больных колебался от 55 до 73 лет (средний возраст 61,8±6,3 года).

У большинства пациентов рак почки был выявлен при обследовании перед планируемым кардиохирургическим вмешательством. По классификации TNM у 2 больных имела место I стадия заболевания (T1N0M0), у 6 больных — T3aN0M0.

Наряду с общепринятым объемом обследования с целью оценки степени тяжести ИБС больным выполняли ЭКГ, велоэргометрическую пробу, эхокардиографию, стресс-эхокардиографию с добутамином, коронароангиографию, радиоизотопную сцинтиграфию миокарда.

У 5 пациентов была конкурирующая ИБС, 3 пациента нуждались в хирургической коррекции клапанного аппарата сердца (2 больных — по поводу хронической ревматической болезни сердца, 1 пациент — по поводу вторичного инфекционного эндокардита в неактивной фазе). В анамнезе у 3 из 5 пациентов с ИБС наблюдались 1—2 случая перенесенного инфаркта миокарда. Функциональный класс (ФК) стенокардии напряжения у больных определяли по классификации Канадской ассоциации кардиологов — у всех пациентов с конкурирующей ИБС имел место II — IV ФК. По классификации Нью-Йоркской ассоциации кардиологов (NYHA) у пациентов определен II—IV ФК сердечной недостаточности.

Алгоритм проведенных симультанных вмешательств был следующим: на I этапе выполняли стернотомию для АКШ или коррекцию клапанного аппарата, на II этапе — радикальную онкологическую операцию с регионарной лимфодиссекцией.

4 из 5 операций с реваскуляризацией миокарда были проведены на «работающем сердце» с использованием стабилизатора сердца «Octopus»; 1 операция проведена в условиях ИК, так как пациенту выполняли также пластику аневризмы левого желудочка. Количество дистальных анастомозов колебалось от 1 до 4, индекс реваскуляризации миокарда составил 2,4. Наряду с венозными шунтами в 4 из 5 случаев для реваскуляризации использовали левую внутреннюю грудную артерию, в 1 — лучевую артерию. В 3 случаях проводили коррекцию клапанного аппарата: протезирование аортального клапана (Планикс T23); протезирование митрального клапана (Планикс T31) и пластику трехстворчатого клапана по Де Вего; протезирование аортального и митрального клапанов (Планикс T25 и T29) и пластику трехстворчатого клапана по Де Вего.

По поводу рака почки 6 пациентам произведена нефроадреналэктомия с регионарной лимфодиссекцией, 1 больному — нефрэктомия, в 1 случае выполнена резекция почки.

Анестезиологическое пособие: многокомпонентная сбалансированная тотальная анестезия с миоплегией на основе центральной анестезии фентанилом, которая в 1 случае комбинировалась с перидуральной анестезией.

Доступом для операции на сердце служила срединная продольная стернотомия. Онкологический этап производили из верхней срединной лапаротомии — в 1 случае или из люмболапаротомии — в 7 случаях (справа — в 1, слева — в 6).

Результаты

В условиях ИК выполнено 4 из 8 операций. Использовали антеретроградную кровяную кардиоплегию. Время ИК варьировало от 70 до 120 мин. Время ишемии составило от 50 до 70 мин. Длительность операции колебалась от 255 до 460 мин.

Сердечная деятельность при операциях в условиях ИК восстанавливалась самостоятельно в 2 случаях, еще в 2 случаях потребовалась однократная дефибрилляция.

Респираторная поддержка в послеоперационном периоде продолжалась от 3 до 8 ч.

Инотропная поддержка в послеоперационном периоде не требовалась. В интраоперационном периоде 1 пациенту потребовалась кардиотоническая поддержка в пределах средних терапевтических доз с постепенной отменой.

Длительность пребывания пациентов в реанимационном отделении составляла 13—18 ч. Лишь в 1 случае (после АКШ и пластики аневризмы левого желудочка) пациент находился в реанимационном отделении 2 сут.

Кровопотеря во время операции варьировала от 250 до 1000 мл, а в послеоперационном периоде — от 150 до 500 мл. Общая кровопотеря составляла от 400 до 1250 мл. В 1 случае имело место послеоперационное кровотечение с кровопотерей 2600 мл. Данному больному произведена повторная операция: ревизия лапаро- и торакотомной ран с гемостазом и реинфузией аутокрови с использованием аппарата Cell-Saver.

Продолжительность пребывания больных в стационаре колебалась от 12 до 34 дней, при этом дооперационный койко-день составил 5—12, а послеоперационный — 5—23.

Осложнения в раннем послеоперационном периоде отмечены в 2 случаях. У 1 больного на 10-е сутки после протезирования митрального клапана, пластики трехстворчатого клапана и нефрадреналэктомии развилась фибрилляция желудочков, приведшая к летальному исходу. У 1 пациента после АКШ

и нефроадреналэктомии развилось послеоперационное кровотечение, описанное выше, с благоприятным исходом.

Сроки наблюдения больных составили от 3 до 45 мес. Все пациенты отмечали значительное улучшение самочувствия в послеоперационном периоде. Только у 1 больного с диффузным поражением коронарных артерий наблюдалась стенокардия напряжения I ФК, что меньше исходного уровня на 2 ФК. У всех пациентов отмечалось снижение на 1—3 ФК недостаточности кровообращения по NYHA.

По результатам контрольных обследований в НИИ онкологии и медицинской радиологии им. Н.Н. Александрова, за время наблюдения ни у одного пациента не выявлены данные в пользу рецидива опухоли и появления метастазов.

Непосредственные результаты проведенных симультанных операций у больных ПКР с конкурирующей патологией сердца внушают оптимизм, и их можно признать удовлетворительными.

Выводы

1. Симультанные операции у онкологических больных с конкурирующей кардиальной патологией позволяют снизить частоту интра- и послеоперационных осложнений со стороны сердечно-сосудистой системы при проведении радикального вмешательства по поводу новообразований.

2. У больных со злокачественными новообразованиями и конкурирующей ИБС симультанные операции позволяют избежать прогрессирования опухолевого процесса в межэтапном периоде, в ранние сроки осуществить радикальное вмешательство по поводу новообразований и снизить сроки госпитализации по сравнению с таковыми при этапных операциях.

3. Современные медицинские технологии позволяют проводить симультанные вмешательства у онкологических больных с конкурирующей сердечной патологией с хорошими непосредственными результатами.

Литература

1. Lopez-Encuentra A., Bronchogenic Carcinomaa Co-operative Group. Comorbidity in operable lung cancer. A multicenter descriptive study on 2992 patients // Lung Cancer. — 2002. — V. 35. — P. 263—269.
2. Akchurin R.S., Davidov M.I. et al. Cardiopulmonary bypass and cell-saver technique in combined oncologic and cardiovascular surgery // Artif. Organs. — 1997; Jul; 21(7): 763—765.
3. Anisimowicz L., Jarmoszewicz K. et al. Simultaneous operation including coronary artery bypass grafting on the beating heart and modified radical mastektomy mode patey- a case raport // Wiad. Lek. — 2000; 53 (11—12): 693.
4. Rubens F.D., O'Brien E. et al. Sternothorakotomy for combined coronary artery bypass grafting and left upper lobectomy in a patient with low-lying tracheostoma. // Can. J. Surg. — 1999; 42: 143—144.
5. Morishita K., Kawaharda N. et al. Simultaneous cardiac operations with pulmonary resection for lung carcinoma // JITCVS. — 2001; 49: 685—689.
6. Ochi M., Yamada. K. et al. Role of off-pump coronary artery bypass grafting in patients with malignant neoplastik deseas // Jpn. Circ. J. — 2000; 64: 13—17.
7. Долгов И.М. Современные подходы к лечению ишемической болезни сердца у онкологических больных: Автореф. дисс... к.м.н. — М., 1999.
8. Davidov M.I., Akchurin R.S. et al. Simultaneous operations in thoraco-abdominal clinical oncology // Eur. J. Cardiothorac. Surg. — 2001; Nov; 20(5): 1020—1024.

Органосохраняющие методы хирургического лечения метастазов рака почки при поражении длинных трубчатых костей

М.Д. Алиев, В.В. Тепляков, В.А. Соколовский, Э.Р. Мусаев, В.Ю. Карпенко

ГУ РОНЦ им. Н.Н. Блохина РАМН

Organ Sparing Methods for Surgical Treatment of Renal Cancer Metastases In Long Tubular Bones

M.D. Aliev, V.V. Teplyakov, V.A. Sokolovsky, E.R. Musaev, V.Yu. Karpenko

N.N. Blokhin Oncological Research Center, Russian Academy of Medical Sciences

Main surgical methods used for the treatment of pathological fractures of long tubular bones in patients with renal cancer metastases are discussed. Russian and foreign data on the problems of modern onco-orthopaedics are presented. Experience gained at N.N. Blokhin Oncological Research Center is presented and clinical examples of surgical treatment for renal cancer metastases in long tubular bones are described.

По данным Трапезникова Н.Н. и соавт. [1], рак почки (РП) занимает 10-е место по уровню заболеваемости среди злокачественных новообразований. В последние годы отмечается тенденция к увеличению заболеваемости данной патологией [1—4].

РП метастазирует гематогенным и лимфогенным путем. На момент установления диагноза мета-

стазы выявляются у 25 % пациентов. По данным Saitoh H. и соавт. [5], наиболее частыми локализациями множественных метастазов являются легкие – 76% случаев, лимфатические узлы – 64%, кости – 43%, печень – 41%, надпочечники – 19%, головной мозг – 11,2%. Солитарные метастазы имеют место только у 8–11% пациентов.

У больных с поражением костной системы течение метастатического процесса нередко осложняется возникновением патологических переломов, которые требуют проведения хирургического лечения у 9% больных [4, 6, 7]. Риск патологических переломов в длинных трубчатых костях (ДТК) коррелирует со степенью деструкции кортикального слоя. Dijkstra P.D.S. [8] указывает, что перелом является неизбежным при разрушении кортикального слоя более чем на 50%.

По данным Шугабейкера Х.Г. [9], в локализации костных метастазов преобладают поражения позвоночника (70%), таза (40%) и ДТК (25%). В структуре метастатического поражения ДТК бедренная кость является наиболее частой «мишенью», ее разрушение встречается у 45–60% больных [6–11].

Первые и основные симптомы при поражении ДТК — это боль, нарушение функции конечности, возможна деформация кости. Болевой синдром имеет постепенно нарастающий характер, не зависит от активности пациента и часто может возникать в покое. Для оценки болевого синдрома используют шкалу Watkins R.G. Изменение абсолютной и относительной длины конечности, а также ее нормальной оси является результатом патологического перелома ДТК, что влечет за собой резкое нарушение функции конечности. Оценку функционального статуса проводят по шкале Enneking [7, 8, 12, 13].

Основные лабораторные показатели, косвенно свидетельствующие о вторичном неопластическом процессе в костях: лейкоцитоз, повышение уровня щелочной и кислой фосфатаз костной фракции сыворотки крови, гиперкальциемия [14].

При стандартной рентгенографии для метастазов РП характерен остеолитический характер, встречающийся у 76—88% больных, и протяженность поражения до 10–15 см [9, 14].

Сцинтиграфия костей имеет высокую разрешающую способность в диагностике локализации, протяженности поражения и степени диссеминации опухолевого процесса по костной системе, оцениваемой по шкале Soloway M.S.

Компьютерная и магнитно-резонансная томография позволяет детализировать изменения костной ткани, уточнять границы внутри- и внекостного распространения опухолевого процесса, тем самым помогая определить предполагаемый уровень резекции кости и объем удаляемых мягких тканей [9, 11, 14].

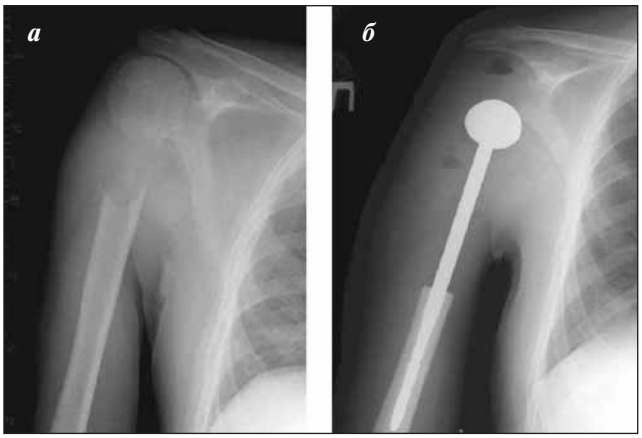

Рис. 1. *Рентгенограммы пациента Ч. до (а) и после (б) оперативного вмешательства*

Ангиография служит для определения степени вовлечения в процесс магистральных сосудов и показывает характер васкуляризации метастазов. При помощи ангиографии возможно проведение селективной эмболизации патологических сосудов, которыми обычно богаты костные метастазы РП. Этим достигается уменьшение риска и объема интраоперационной кровопотери [11, 14].

На хирургическом этапе лечения комплексная оценка результатов указанных методов позволяет адекватно проводить предоперационное планирование и уменьшает риск осложнений.

РП относится к категории опухолей, малочувствительных к специальным методам терапии, поэтому основным методом лечения таких больных является хирургический [3, 12, 15–17].

Прогноз при метастазах РП в кости играет основную роль в формировании терапевтической концепции. В случае короткой ожидаемой продолжительности жизни пациента (менее 1 мес) следует избегать оперативного вмешательства [18].

Хирургические методы лечения пациентов с поражением ДТК на сегодняшний день представлены эндопротезированием, погружным остеосинтезом (интрамедуллярный, накостный), кюретажом опухоли с заполнением дефекта костным цементом, чрескостным остеосинтезом [2, 8–10, 12, 16, 19, 20].

По данным Алиева М.Д. и соавт. [15], показания к паллиативному оперативному лечению следующие:

1) угроза возникновения или состоявшийся патологический перелом с учетом прогностических факторов;

2) некупируемый болевой синдром при метастатическом поражении ДТК.

Показания к радикальному хирургическому лечению при метастазах РП должны определяться прогностическими факторами течения основного заболевания. Прогностически благоприятными факторами, по данным Матвеева В.Б. [3], являются:

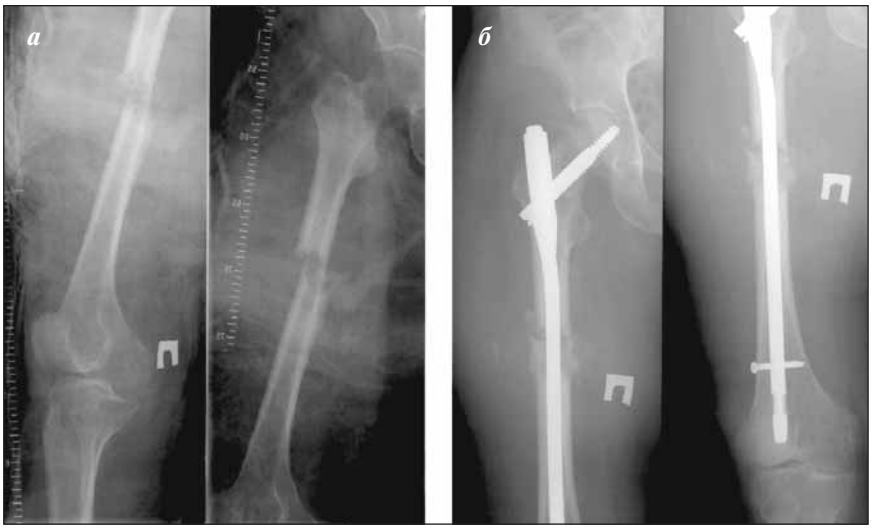

Рис. 2. *Рентгенограммы пациентки Я. до (а) и после (б) оперативного лечения*

Рис. 3. *Рентгенограммы пациента К. до лечения (а), после фиксации патологического перелома стержневым остеосинтезом по Илизарову в июне 2003 г. (б), после сегментарной резекции с эндопротезированием тазобедренного сустава в октябре 2003 г. (в)*

1) солитарный характер поражения;

2) возможность выполнения радикальной резекции для адекватного локального контроля;

3) безрецидивный период после нефрэктомии более 24 мес.

Материал и методы

В РОНЦ им. Н.Н. Блохина РАМН хирургическое лечение по поводу метастазов РП в ДТК с угрозой или возникшими патологическими переломами проведено 18 больным (7 женщин, 11 мужчин; средний возраст 44 года – от 22 до 66 лет), которым было выполнено 21 оперативное вмешательство.

При проведении комплексного обследования выявлено, что угроза патологического перелома имела место у 5 пациентов, а у 13 он состоялся. При этом солитарное поражение костей наблюдалось у 6 (34%) больных, множественные метастазы в костную систему – у 3 (17%) пациентов (оценка по шкале Soloway M.S.), диссеминированное поражение костей и внутренних органов — у 8 (49%). У 7 (39%) больных метастазы в кости были первым проявлением опухолевого процесса в почке. У 4 (22%) пациентов они появились в течение 1-го года после нефрэктомии, а у 7 (39%) — в сроки от 1 и до 4 лет.

Больные были разделены на 3 группы в зависимости от вида и объема оперативных вмешательств:

1. Сегментарная резекция с эндопротезированием выполнена 9 (50%) пациентам. У 3 из них имела место угроза патологического перелома.

Соответственно локализации патологического процесса проксимальная резекция бедренной кости с эндопротезированием тазобедренного сустава произведена у 3 больных, дистальная резекция бедренной кости с протезированием коленного сустава – также у 3. Резекция проксимального отдела плечевой кости выполнена у 2 больных, резекция диафиза плечевой кости с замещением дефекта эндопротезом – у 1.

Угловая деформация с укорочением конечности от 2 до 4 см имела место у 6 пациентов. Этим больным коррекцию и репозицию выполняли во время операции.

Средняя длительность операций составила 2 ч 26 мин; средний объем кровопотери – 1130 мл; среднее время работы с электронно-оптическим преобразователем – 12 с; вид наркоза – комбинированный.

Представляем клинический пример.

***Больной Ч.**, 54 года, диагноз: рак левой почки, солитарный метастаз в правую плечевую кость. Состояние после паллиативной нефрэктомии, проведенной в феврале 2004 г. Патологический перелом правой плечевой кости. Состояние после проксимальной резекции правой плечевой кости с эндопротезированием правого плечевого сустава, выполненных в марте 2004 г.*

Ортопедический статус после операции – «хороший» (рис. 1). Срок наблюдения – 15 мес, жив без признаков проявления основного заболевания.

2. Погружной (интрамедуллярный, накостный) остеосинтез выполнен 3 (17%) пациентам. У всех был диагностирован патологический перелом. У 2 больных процесс локализовался в бедренной (проксимальный отдел и область диафиза) кости и у 1 – в дистальном отделе плечевой кости. Соответственно локализации

Таблица **1**. *Результаты оценки степени болевого синдрома у обследованных (по шкале Watkins R.G.)*

Уровень болевого синдрома, баллы	Количество пациентов до операции абс.	%	после операции абс.	%
0	0	0	8	44
1	2	18	6	34
2	5	28	4	22
3	5	28	0	0
4	6	34	0	0
Всего...	18	100	18	100

процесса пациентам выполнена антеградная фиксация перелома с использованием интрамедуллярного штифта в комбинации с полиметилметакрилатом (костный цемент), который вводили в зону литической деструкции для создания более стабильной фиксации: кость + металл + полиметилметакрилат.

Угловая деформация с укорочением конечности от 2 до 4 см наблюдалась у всех пациентов. Репозицию костных фрагментов и восстановление оси производили интраоперационно.

Средняя длительность операций составила 1 ч 12 мин; средний объем кровопотери – 350 мл; среднее время работы с электронно-оптическим преобразователем – 218 с; виды наркоза – комбинированный (у 2 больных), эндотрахеальный (у 1).

Представляем клинический пример

***Больная Я.**, 54 года, диагноз: рак правой почки, состояние после комбинированного лечения, проведенного в феврале 2005 г. Метастазы в кости. Патологический перелом диафиза и шейки правой бедренной кости. Состояние после интрамедуллярного остеосинтеза диафиза и шейки правой бедренной кости, выполненного в апреле 2005 г. Ортопедический статус после операции – «удовлетворительный» (рис. 2). Срок наблюдения — 4 мес, жива без признаков прогрессирования основного заболевания.*

3. Чрескостный остеосинтез аппаратами наружной фиксации выполнен 6 (33%) пациентам. У 2 из них имела место угроза патологического перелома. Поражение бедренной кости в проксимальном отделе наблюдалось у 3 больных, локализация метастаза в диафизе – у 2; проксимальная локализация процесса в плечевой кости – у 1.

Таблица **2**. *Результаты оценки общего состояния пациентов (по шкале Karnofski)*

Категория (состояние пациентов)	Количество пациентов до операции абс.	%	после операции абс.	%
Тяжелое	1	5	0	0
Средней степени тяжести	10	56	3	17
Удовлетворительное	7	39	15	83
Всего...	18	100	18	100

Указанным больным в процессе комбинированного лечения был выполнен чрескостный остеосинтез с применением аппарата Илизарова и его модификаций в предоперационном периоде с целью иммобилизации.

Угловая деформация с укорочением конечности от 2 до 5 см наблюдалась у 3 больных. Репозицию костных фрагментов производили интраоперационно.

Средняя длительность операций составила 1 ч 30 мин; средний объем кровопотери – 50 мл; среднее время работы с электронно-оптическим преобразователем – 116 с; вид наркоза – комбинированный.

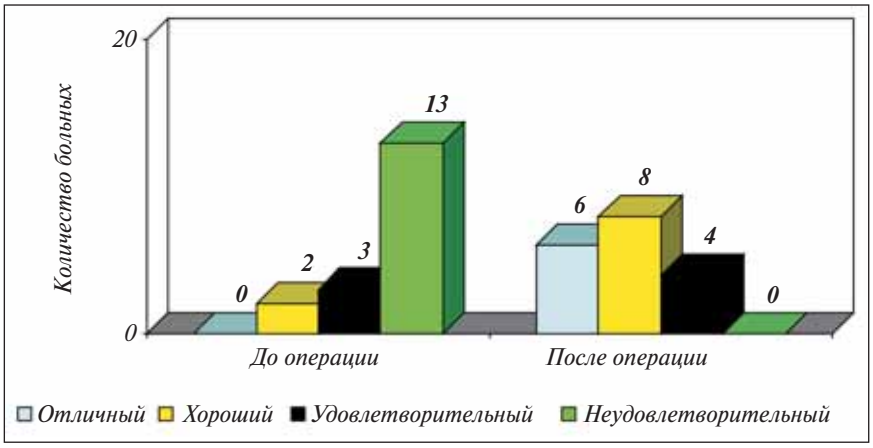

Рис. 4. *Результаты оценки по школе Enneking анатомо-функциональных данных обследованных*

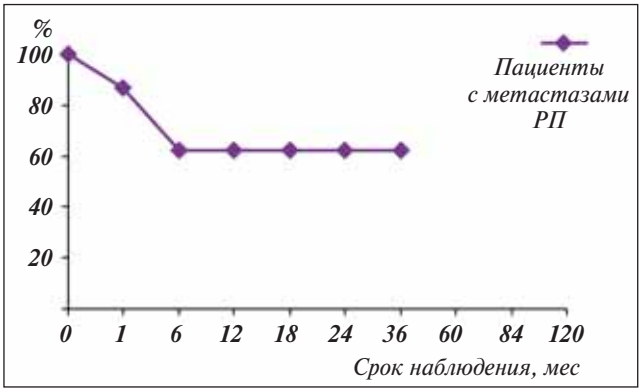

Рис. 5. *Результаты анализа выживаемости больных по методу Kaplan–Meier*

Следует отметить, что консолидация патологического перелома не была достигнута ни у одного из этих пациентов. У 2 больных с учетом отсутствия признаков прогрессирования основного заболевания в последующем выполнена сегментарная резекция с эндопротезированием.

Представляем клинический пример.

***Больной К.**, 39 лет, диагноз: солитарный метастаз светлоклеточного почечно-клеточного рака в правую бедренную кость с патологическим подвертельным переломом, имевшим место в июне 2003 г. В данном случае чрескостный остеосинтез являлся промежуточным этапом комбинированной терапии с последующим выполнением сохранной операции, так как при поступлении пациента в клинику отсутствовали данные о морфологической верификации и степени распространенности процесса. После диагностики солитарного метастаза РП пациенту выполнено эндопротезирование тазобедренного сустава (рис. 3).*

Ортопедический статус после операции – «удовлетворительный». Срок наблюдения 26 мес, жив без признаков проявления основного заболевания.

Результаты

Все больные были активизированы на 2–7-е сутки после операции, в зависимости от примененного метода фиксации, самостоятельно обслуживали себя, передвигались при помощи дополнительных средств опоры с нагрузкой на оперированную конечность и в ранние сроки могли получать специальное лечение.

Данные пациентов, получивших хирургическое лечение по поводу метастазов РП в ДТК, оценивали по двум критериям: ортопедическим и онкологическим. Срок наблюдения за пациентами составил от 2 до 36 мес.

Интраоперационных осложнений не было. В ближайшем послеоперационном периоде у 3 больных отмечены инфекционные осложнения, купированные консервативным путем.

Оценка ортопедического статуса до и после оперативного лечения включала следующие критерии:

— качество жизни пациента (функциональный статус по шкале Enneking и оценка общего состояния по шкале Karnofski);

— степень болевого синдрома (по шкале Watkins R.G.).

Онкологические критерии:

— анализ течения основного заболевания (костная диссеминация по шкале Soloway M.S., диссеминация процесса по внутренним органам);

— анализ выживаемости пациентов (по методу Kaplan–Meier).

Результаты оценки степени болевого синдрома (по шкале Watkins R.G.) у пациентов с метастатическим поражением ДТК и костей таза представлены в табл. 1

Как видно из табл. 1, значительного уменьшения болевого синдрома удалось добиться у 11 (61%) пациентов.

Результаты оценки общего состояния пациентов по шкале Karnofski представлены в табл. 2.

Таким образом, улучшение общего состояния после хирургического лечения отмечено у 8 (44%) пациентов.

Результаты оценки по шкале Enneking анатомо-функциональных данных пациентов, получивших ортопедическое пособие по поводу метастатического поражения ДТК, показаны на рис. 4.

Как видно из рис. 4, хорошие и отличные функциональные результаты получены у 13 (73%) больных.

Онкологический критерий оценки включал анализ выживаемости больных по методу Kaplan–Meier (рис. 5).

Срок наблюдения пациентов после операции по поводу угрозы или состоявшегося перелома на фоне метастазов РП составил 36 мес, его пережили 62% (11) больных.

У 2 пациентов с солитарными костными метастазами РП через 4 и 9 мес после оперативного лечения были диагностированы множественные костные метастазы без поражения висцеральных органов. У 1 пациента с множественными костными метастазами РП в послеоперационном периоде в срок 9 мес выявлена диссеминация по внутренним органам. У 2 пациентов с солитарными метастазами РП с поражением висцеральных органов отмечено прогрессирование основного заболевания в виде увеличения размеров и количества метастазов в сроки от 2 до 6 мес после операции. Средняя продолжительность периода без рецидивирования метастазов у больных РП составила 5,5 мес.

Средняя выживаемость больных, оперированных по поводу метастатического поражения ДТК, при удаленной первичной опухоли составила 13,5 мес, при неудаленной – 8 мес.

Литература

1. Трапезников Н.Н., Аксель Е.А. Статистика злокачественных новообразований в России и странах СНГ (состояние онкологической помощи, заболеваемость и смертность). —М., 2001.

2. Зацепин С.Т. Костная патология взрослых. — 2001. — С. 446—490.

3. Матвеев В.Б. Энциклопедия клинической онкологии. — М., 2004. — С. 490—500.

4. American Cancer Society. Cancer Facts and Figures 2004. — Atlanta, Ga: American Cancer Society, 2004.

5. Saitoh H. et al. // J. Urol. — 1982. — V. 127. — P. 1092.

6. Durr H.R., Maier M., Pfaler M. et al. Surgical treatment of osseous metastases in

patients with renal cell carcinoma // Clin. Orthop. — 1999; 367: 283—290.
7. Ennking W.F., Dunham W., Gebhart M.C. et al. A system for evaluation of reconstructive procedures after surgical treatment of the muskuloskeletal system // Clin. Orthop. Rel. Res. — 1993; 286: 241—246.
8. Dijkstra P.D.S. Pathological fracture of long bones due bone metastases. — 2001. — Chapter 1.
9. Шугабейкер Х., Малауэр М.М. Хирургия сарком мягких тканей и костей. — 1996. — Гл. 30. — С. 282—298.
10. Aliev M.D., Teplyakov V., Sicheva L., Karpenko V. Modern orthopaedical treatment of metastatic lesion of long bones // 17th Annual Meeting of the EMSOS. — Oslo, Norway, 9—11 June 2004. — P. 46
11. Wallaes S., Carrasco H., Bechtel W. Unfusion-embolization // Cancer. — 1994; 54:2751—2765.
12. Алиев М.Д., Тепляков В.В., Каллистов В.Е., Валиев А.К., Трапезников Н.Н. Хирургическое лечение метастазов злокачественных опухолей в кости // Практическая онкология. — 2001. — №15 — С. 39—43.
13. Eckardt J.J., Kabo J.M. et al Endoprosthetic Reconstructions for Bone Metastases // Clin. Orthop. Rel. Res. — 2003. — V. 415S. — P. S254—S262
14. Schmidbauer G., Ecke H. Diagnosis and therapy of metastasis-induced pathologic fractures // Acta Orthop. Belg. — 2002; 66(3):58—11.
15. Алиев М.Д., Тепляков В.В., Каллистов В.Е., Валиев А.К., Карпенко В.Ю., Трапезников Н.Н. Современные подходы к хирургическому лечению метастазов злокачественных опухолей в кости // Практическая онкология: избранные лекции. — СПб., 2004. — С. 738—748.
16. Махсон А.Н., Махсон Н.Е. Хирургия при метастатических опухолях костей. — 2002. — С. 54—79.
17. Malawer M.M., Delaney T.F. Treatment of _etastatic Cancer to the Bone // Cancer. — 1996. — S—1. V. 2. — P. 62, 2298—2317.
18. Wedin R. Surgical treatment for pathologic fracture // Acta Orthop. Scand. — 2001. — Suppl. 1—29.
19. Бурдыгин В.Н. и соавт. Удаление конечностей и замещение дефектов костей // Вестн. травматологии и ортопедии. –1998. — №1. — С. 3—12.
20. Teplyakov V., Karpenko V., Sicheva L., Aliev M.D. Surgical treatment of metastatic lesion of long bones complicated pathological fractures // 18th Annual Meeting and 6th Symposium of EMSOS Nurse Group May 25—27, 2005. — Stazione Marittima, Trieste, Italy. — P. 108.

Современные подходы к лечению почечно-клеточного рака

Зия Киркали, А. Эрдем Канда
Dokuz Eylul University School of Medicine Department of Urology, Turkey

Modern Approaches to the Treatment of Renal Cell Carcinoma

Ziya Kirkali, A. Erdem Canda
Dokuz Eylul University School of Medicine, Department of Urology, Izmir 35340 Turkey

Surgery is the only effective method for the treatment of localized renal cell carcinoma (RCC). Today nephron sparing surgery (NSS) cures the majority of patients with early stage disease. Open radical nephrectomy (RN) is performed mainly in patients with large tumors and in cases complicated by the tumor thrombus extension into the vena cava. Laparoscopy is now more and more often used for RCC treatment. Laparoscopic RN (LRN) is now recommended for the treatment of early stage RCC, when NSS cannot be used. LRN seems to provide long-term cancer control comparable to open RN. RCC is now often diagnosed when the tumors are still small and can be often cured by NSS providing excellent local cancer control. Tumor size, location, multiple foci, surgical margin, and pathological variants are significant for cancer outcome in selective NSS. Laparoscopic partial nephrectomy (LPN) is now gaining popularity as an effective minimally invasive treatment in patients with relatively small and peripheral renal tumors. Recently minimally invasive ablative techniques were introduced for the treatment of RCC. These methods involve little complications if used for the treatment of small renal tumors. The currently used best therapy for metastatic RCC is inadequate and surgery is an important component of combined treatment including immunochemotherapy. Combinations of interferon-alpha, interleukin-2, and 5-fluorouracyl are now used for the treatment of metastatic RCC. Nephrectomy can be recommended for patients with good performance status before immunotherapy. Modern research is focused on identification of novel agents and treatment modalities with better antitumor activity.

Доля почечно-клеточного рака (ПКР) составляет примерно 3% в структуре солидных опухолей взрослых. Ежегодно в США регистрируется 30 000 случаев заболевания, а в Европе – 20 000. Мужчины заболевают в 2 раза чаще, чем женщины, при этом пик заболеваемости приходится на возраст 50–70 лет [1]. Мнения о патогенезе рака почки (РП) противоречивы. Описаны возможные предопухолевые изменения в почке, например, интраэпителиальная неоплазия, при которой имеют место такие же генетические изменения, как и при ПКР [2, 3]. Частота выявления РП в последнее 10-летие возросла вследствие широкого внедрения методов визуализации. В связи с этим также повысилась доля случайно обнаруженных опухолей почки небольших размеров. Однако в 1/3 наблюдений при первичном обращении уже диагностируются метастазы. У 50% больных локализованным РП отмечается диссеминация опухолевого процесса после нефрэктомии [1]. При ПКР выявлено ограниченное число факторов прогноза выживаемости. Несмотря на возможную прогностическую значимость клинических, гистологических, молекулярных и цитогенетических параметров, ни один из них не является независимым фактором прогноза. В настоящее время подтверждено достоверное влияние на выживаемость стадии заболевания, степени анаплазии опухоли и соматического статуса пациента [4].

Лечение локализованных опухолей

1. Открытая радикальная нефрэктомия. Единственным эффективным методом лечения РП является хирургический. Радикальная нефрэктомия позволяет излечить большинство больных в ранних стадиях заболевания [5]. 5-летняя выживаемость пациентов с опухолями, ограниченными почкой, составляет 75–95%, при новообразованиях, инвазирующих паранефральную клетчатку или надпочечник, – 65–80%, при опухолевом тромбозе нижней полой вены (НПВ) – 40–60%, при поражении лимфатических узлов (ЛУ) – 10–20%, а у больных диссеминированным РП, подвергнутых нефрэктомии, – 0–5% [6]. В настоящее время открытую радикальную нефрэктомию в основном выполняют пациентам с опухолями больших размеров или при наличии опухолевого тромбоза НПВ.

Частота метастазов РП в ипсилатеральный надпочечник составляет 1,2–10%. Адреналэктомия как этап радикальной нефрэктомии производится с целью удаления микрометастазов в надпочечник [7]. У большинства пациентов на момент установления диагноза имеют место случайно выявленные опухоли маленьких размеров, что обусловлено широким использованием современных методов визуализации, таких как УЗИ и компьютерная томография. Поэтому в настоящее время адреналэктомия не рекомендуется для рутинного использования при локализованном РП низких стадий при отсутствии рентгенологически подтвержденного вовлечения надпочечника или выявления его увеличения во время операции [7].

По данным проспективного рандомизированного исследования EORTC-GU Group, частота наличия микрометастазов в клинически негативных ЛУ при операбельном РП T1–3N0M0 составляет 3,3%. Выполнение лимфаденэктомии не приводит к увеличению частоты осложнений и летальности [8]. В недавно проведенном исследовании общая 5-летняя выживаемость больных, подвергнутых радикальной нефрэктомии с лимфаденэктомией или без нее по поводу локализованных опухолей почки с рентгенологически и визуально неизмененными ЛУ, была одинаковой (79 и 78% соответственно). На основании этих данных сделано заключение об отсутствии клинической значимости лимфаденэктомии в отношении общей выживаемости, а также необходимости выполнения регионарной лимфодиссекции у данной категории больных [9]. Таким образом, в связи с крайне низкой частотой метастатического поражения ЛУ, увеличение которых не выявлено современными радиологическими методами, складывается впечатление, что лимфаденэктомия не показана больным с неопределяемыми ЛУ.

2. Лапароскопическая радикальная нефрэктомия. При онкоурологических заболеваниях, особенно при РП, все чаще используют лапароскопический доступ. Лапароскопическая нефрэктомия, весьма популярная в настоящее время, рекомендуется как метод выбора при РП ранних стадий (T1N0M0) в случаях, когда невозможно проведение органосохраняющего лечения [10]. По сравнению с открытой операцией лапароскопическая нефрэктомия имеет ряд преимуществ, таких как снижение интенсивности боли в послеоперационном периоде, уменьшение продолжительности сроков госпитализации, более раннее восстановление активности после вмешательства и снижение объема кровопотери [10]. Лапароскопическая нефрэктомия обеспечивает удовлетворительные онкологические результаты, сравнимые с таковыми при открытом хирургическом вмешательстве. При этом 5-летняя безрецидивная выживаемость составляет 92 и 91%, а 5-летняя специфическая выживаемость – 98 и 92% после лапароскопической и открытой радикальной нефрэктомии соответственно [11].

Лапароскопическая радикальная нефрэктомия может быть выполнена трансперитонеальным и забрюшинным доступом. Удаление препарата с применением морцелляции может привести к диссеминации опухоли, а также затрудняет морфологическое стадирование. В проведенном недавно исследовании [12] установлено, что ретроперитонеоскопия позволяет быстрее осуществить перевязку почечных сосудов и сократить общее время операции по сравнению с трансперитонеальным доступом. Различия в объеме кровопотери, продолжительности сроков госпитализации, частоте интра- и послеоперационных осложнений, а также необходимости в обезболивании в послеоперационном периоде при использовании обоих доступов не выявлены.

Показания к лапароскопической радикальной нефрэктомии могут быть расширены у отобранных больных с опухолями больших размеров (>7 см, pT2), при опухолевом тромбозе почечной вены, при необходимости выполнения циторедуктивной нефрэктомии, а также при ограниченной инвазии опухоли в m. psoas или диафрагму, показаниях к лимфаденэктомии у пациентов с небольшими ЛУ, при наличии сопутствующих заболеваний, ожирении и после операций на органах брюшной полости [12]. Частота осложнений открытой, с ручным пособием (hand-assisted) и лапароскопической радикальных нефрэктомий практически не различается (10, 17 и 12% соответственно). Лапароскопический доступ рекомендуется у большинства больных ПКР T1 и T2 [13]. При формулировке показаний к малоинвазивным операциям следует принимать во внимание большинство общепринятых относительных противопоказаний.

Залогом хирургического успеха является слаженная работа опытной операционной бригады.

3. Открытая резекция почки. Как уже отмечалось, в последние годы у многих больных ПКР на момент установления диагноза имеют место опухоли небольших размеров, по поводу которых возможно выполнение органосохраняющих операций при наличии здоровой контралатеральной почки. Поэтому наиболее распространенным хирургическим методом лечения подобных новообразований является резекция почки. Примерно 15–25% всех случайно выявленных опухолей почки доброкачественные. Результаты резекций почки при ПКР продемонстрировали прекрасный локальный контроль над опухолью. Частота местных рецидивов составляет менее 1%, что значительно меньше, чем при выполнении органосохраняющих операций после резекции почки по облигатным показаниям [14]. Продолжается обсуждение вопроса о предельно допустимых размерах опухоли, при которых возможно выполнение резекции почки. Как правило, данное вмешательство осуществляют при новообразованиях размером < 4 см. У тщательно отобранных больных резекция почки может быть произведена при опухолях < 7 см в диаметре [15] (табл. 1). Безрецидивная выживаемость после органосохраняющего хирургического вмешательства у пациентов с новообразованиями > 4 см достоверно более низкая, чем при опухолях меньших размеров, а также чем у больных, которым выполнена нефрэктомия. Поэтому резекция почки рекомендуется при поражениях периферической локализации < 4 см в диаметре [16–18] (табл. 2). 5-летняя специфическая выживаемость больных с опухолями < 4 см, подвернутых резекции почки, составляет более 95%, что соответствует аналогичному показателю после радикальной нефрэктомии по поводу новообразований таких же размеров [19, 20].

В ретроспективном исследовании, включавшем 107 больных, подвергнутых резекции почки, 5- и 10-летняя специфическая выживаемость составила 88 и 73% соответственно [18]. При болезни Гиппеля—Линдау (БГЛ), для которого характерно мультифокальное двустороннее поражение почек, частота местных рецидивов после органосохраняющего лечения выше, а безрецидивная выживаемость ниже, чем у больных спорадическим ПКР [21]. У больных БГЛ возможно выполнение энуклеаций, однако методом выбора является клиновидная или полюсная резекция почки. В последнее время развивается методика резекции почки с использованием струи воды. Больные, подвергнутые резекции почки, нуждаются в тщательном наблюдении. При элективных показаниях к органосохраняющему лечению на онкологические результаты оперативного вмешательства влияют размер, локализация, количество опухолевых узлов, наличие опухолевых клеток по краю резекции, а также гистологический вариант новообразования [15].

Размер опухоли, независимо от категории Т, является крайне важным фактором прогноза. У больных, подвергнутых резекции почки, отмечено достоверное преимущество в 5- и 10-летней специфической и безрецидивной выживаемости при опухолях < 4 см по сравнению с пациентами, у которых размеры новообразования были > 4 см [16]. На основании этих фактов размер опухоли был признан наиболее важным фактором прогноза местного рецидива и специфической выживаемости [16–18]. Безрецидивная выживаемость больных с опухолями размерами 4–7 см аналогична таковой в сопоставимой группе пациентов, подвергнутых радикальной нефрэктомии [20].

Локализация опухоли. Несмотря на то что в некоторых исследованиях отмечалось повышение риска наличия метастазов на момент первичного обращения при центральной локализации опухоли [22], в настоящее время доказано отсутствие различий специфической выживаемости и частоты рецидивов в зависимости от расположения опухолевых узлов [23].

Край резекции. Наличие клеток опухоли по краю резекции (положительный край) приводит к достоверному снижению специфической выживаемости. При выполнении стандартной резекции почки для избежания оставления опухоли необходим отступ от видимого края новообразования не менее 1–2 мм [22]. Несмотря на то что энуклеация не рекомендуется в связи с высоким риском оставления позитивного края [24], в современных работах не выявлены различия частоты рецидивов после энуклеации и резекции. Однако во всех случаях при выполнении энуклеации опухоли рекомендуется срочное проведение гистологического исследования ложа опухолевого узла [17].

Мультифокальный рост регистрируется в 4–25% случаях ПКР. Частота выявления множественных опухолей повышается по мере увеличения размеров новообразований, при категории pT2 и более, сосудистой инвазии, папиллярном или смешанном гистологическом варианте [15].

Гистологические признаки. Благоприятными факторами прогноза после резекции почки признаны низкая категория Т, высокая степень дифференцировки опухоли, папиллярный или хромофобный вариант ПКР и случайно выявленные новообразования [18]. Несмотря на то что «золотым стандартом» лечения РП является радикальная нефрэктомия [25], резекция не приводит к уменьшению специфической выживаемости пациентов с небольшими опухолями [15, 26, 27] (табл. 3). Преимуществом органосохраняющего лечения яв-

ляется сохранение функционирующей почечной паренхимы при удовлетворительных онкологических результатах.

В связи с преобладанием случайно выявленных почечно-клеточных опухолей маленького диаметра и совершенствованием хирургической техники частота осложнений резекции почки снизилась и соответствует таковой после радикальной нефрэктомии.

4. Лапароскопическая резекция почки. Хотя открытая резекция почки остается «золотым стандартом» органосохраняющего лечения ПКР, в отдельных случаях возможно выполнение резекции лапароскопическим доступом. Лапароскопическая резекция почки является эффективным, минимально инвазивным лечебным подходом у больных с относительно небольшими, периферически расположенными опухолями, позволяющим сохранить часть функционирующей почечной паренхимы со стороны поражения, редуцировать необходимость применения наркотических анальгетиков в послеоперационном периоде, уменьшить сроки пребывания в стационаре и обеспечить раннюю реабилитацию пациентов [28].

Gill I.S. и соавт. [29] провели сравнительный анализ медицинских данных больных с солитарными опухолями почки до 7 см в диаметре, подвергнутых резекции лапароскопическим (n=100) и лапаротомным (n=100) доступами. По данным авторов, лапароскопическая резекция почки ассоциирована с более высокой частотой серьезных интраоперационных осложнений (5 и 0% соответственно, p= 0,02), однако не приводит к увеличению риска развития хирургических послеоперационных осложнений. При этом урологические осложнения чаще регистрировались в лапароскопической группе (11 и 2% соответственно, p = 0,01). Средняя продолжительность операции у больных, подвергнутых малоинвазивным и открытым вмешательствам, составила 3 и 3,9 ч (p <0,001), кровопотеря – 125 и 250 мл (p <0,001), среднее время тепловой ишемии – 27,8 и 17,5 мин (p <0,001) соответственно. В лапароскопической группе средняя потребность в использовании анальгетиков была эквивалентна 20,2 мг, а у пациентов, которым резекция почки выполнялась открытым доступом, – 252,5 мг сульфата морфина (p <0,001). Средние сроки госпитализации в когортах составили 2 и 5 дней (p <0,001), продолжительность реабилитации – 4 и 6 нед (p <0,001) соответственно. Не выявлены достоверные различия медианы дооперационного (1,0 и 1,0 мг/дл, p = 0,52) и послеоперационного (1,1 и 1,2 мг/дл, p = 0,65) уровней креатинина сыворотки крови [29].

Лапароскопическая резекция почки является альтернативой открытым оперативным вмешательствам при новообразованиях < 4 см в диаметре. Преимуществами метода являются как возможность сохранения функционирующей паренхимы, так и минимальная инвазивность. Seifman B.D. и соавт. [30] опубликовали результаты лапароскопической резекции почки у 40 больных (с ручным пособием — у 28, стандартная – у 12). Средний размер опухоли составлял 2,3 см. При среднем сроке наблюдения 100 нед ни в одном случае не зарегистрированы рецидивы ПКР. Несмотря на короткий срок наблюдения, авторы полагают, что лапароскопическая резекция почки ассоциирована с приемлемой частотой осложнений, которая постепенно будет снижаться по мере совершенствования хирургической техники и развития новых методов гемостаза, а также обеспечивает удовлетворительные онкологические результаты [30]. В настоящее время лапароскопический доступ ассоциирован с большей продолжительностью тепловой ишемии, более высокой частотой серьезных интра- и послеоперационных урологических осложнений [28, 29]. Требуется дальнейшее развитие методов охлаждения почки и технологии наложения швов на почечную паренхиму для сокращения времени тепловой ишемии при использовании лапароскопического доступа [28, 29].

Как указано выше, в связи с широким внедрением современных методов визуализации увеличивается частота случайного выявления опухолей почки небольших размеров. Разработка аблативных технологий и совершенствование радиологических методик обследования привели к появлению новых малоинвазивных подходов к лечению данной категории больных. В настоящее время при ПКР используют такие методы, как радиочастотная абляция, криоабляция и высокоинтенсивный сфокусированный ультразвук (high-intensity focused ultrasound – HIFU). Несмотря на ограниченный опыт использования аблативных методик при онкологических заболеваниях и малые сроки наблюдения больных, малоинвазивные виды лечения предполагают наличие ряда преимуществ перед общепринятыми открытыми хирургическими вмешательствами: более короткий период восстановления, хороший косметический эффект, снижение интенсивности болевого синдрома в послеоперационном периоде и сохранение функционирующей паренхимы [31]. При абляции опухолей небольших размеров данные технологии ассоциированы с низкой частотой осложнений. Для оценки отдаленных онкологических результатов необходимо проведение дальнейших исследований и пересмотр данных предыдущих работ при длительных сроках наблюдения [32].

Проспективные рандомизированные контролируемые исследования, в которых сравнивалась бы радикальная нефрэктомия, резекция почки, лапароскопические операции и малоинвазивные аблативные методы лечения, отсутствуют. Поэтому боль-

шинство опубликованных статей основано на ретроспективном анализе и клинических исследованиях.

Лечение метастатической болезни

Тактика лечения рецидивов РП претерпела изменения и требует тесного сотрудничества хирурга, лучевого и химиотерапевтов. В связи с наличием 1-го гена множественной лекарственной устойчивости (multidrug resistance-1 gene – MDR-1) ПКР нечувствителен к химиотерапии. Большинство препаратов, используемых при РП, обеспечивает частоту объективных ответов менее 5% [33]. Лучевая терапия оказывает только симптоматический эффект при метастазах в кости и головной мозг. Медиана выживаемости больных с диссеминированным опухолевым процессом составляет 6–8 мес, а 5-летняя выживаемость не превышает 10% [33]. Поэтому лечение метастатического РП представляет собой определенные сложности для клинициста.

При метастазах ПКР была продемонстрирована эффективность иммунотерапии интерфероном-α (IFN-α), интерлейкином-2 (IL-2), IFN-α в сочетании с 5-фторурацилом, а также комбинацией этих трех агентов [33]. Системное и ингаляционное применение IL-2 в качестве монотерапии или совместно с IFN-α позволяет добиться высокой отдаленной выживаемости, а в некоторых случаях даже приводит к выздоровлению [34]. IFN вызывают активацию мононуклеаров и повышают экспрессию главного комплекса гистосовместимости, а также оказывают прямой антипролиферативный эффект на клетки ПКР. IL-2 не обладает непосредственной противоопухолевой активностью, но при этом стимулирует и активирует цитотоксические Т-лимфоциты, продуцирующие другие цитокины [33].

В нескольких работах изучали трехкомпонентную комбинацию (IFN-α, IL-2, 5-фторурацил), при этом частота полных и длительных ответов на лечение была низкой, а медиана выживаемости значительно варьировала [33, 35]. Больным диссеминированным РП может выполняться паллиативная нефрэктомия, так как хирургическое вмешательство потенциально способно повышать эффективность адъювантной терапии, а также стимулировать регрессию метастазов и увеличивать выживаемость. Спонтанная регрессия метастатических очагов при РП отмечается, как правило, при поражении легких. Данное явление наблюдается также при распространении опухоли на другие органы. Спонтанная регрессия является преходящей, ее влияние на выживаемость не доказано.

Отобранным пациентам с диссеминированным ПКР рекомендуется высокодозная терапия IL-2. В рандомизированном исследовании III фазы частота объективных ответов на высокие дозы IL-2 составила 23,2% по сравнению с 9,9% в группе, получавшей комбинацию IL-2 с IFN-α (p=0,018) [36]. С целью подтверждения возможной противоопухолевой активности таргетных агентов в сочетании с такими новыми препаратами, как гемцитабин, капецитабин, или режимов, основанных на таксанах, необходимо проведение дальнейших исследований [37]. Опубликованы данные, свидетельствующие об эффективности комбинации доксорубицина и гемцитабина при саркоматоидном варианте ПКР и быстропрогрессирующих опухолях, что требует проведения проспективных исследований [38]. Бисфосфонаты, такие как золендроновая кислота, позволяют снизить частоту осложнений костных метастазов РП и увеличить период до прогрессирования поражений костей у больных с метастатическим поражением скелета при ПКР [39]. Недавно проведено исследование EORTC-GU Group, направленное на изучение эффективности комбинации IFN-α-2a с 13-цисретиноевой кислотой у больных с прогрессированием метастатического РП. При этом отмечено достоверное преимущество в выживаемости без признаков прогрессирования и общей выживаемости у больных, получавших комбинированное лечение, по сравнению с пациентами, которым назначали только IFN-α-2a. Токсичность режима, включавшего IFN-α-2a и 13-цисретиноевую кислоту, была умеренной [40].

У больных диссеминированным ПКР с прогрессированием заболевания выполнение паллиа-

Таблица **1**. *Показания к открытой радикальной нефрэктомии [15]*

Показания к открытой резекции почки	
Абсолютные	Опухоль единственной почки Синхронный рак обеих почек Тяжелая почечная недостаточность (ПН)
Относительные	Наличие заболевания контралатеральной почки: нефролитиаз; рецидивирующий пиелонефрит; ПН средней тяжести; обструкция лоханочно-мочеточникового сегмента; пузырно-мочеточниковый рефлюкс Заболевание, которое может повлечь за собой развитие ПН: диабет; гипертензия Мультифокальное поражение с генетическими синдромами: папиллярный ПКР; болезнь Гиппеля–Линдау (БГЛ)
Элективные	Опухоль почки размером < 4 см Периферическая локализация опухоли почки Здоровый молодой пациент

Таблица **2**. *Безрецидивная выживаемость больных, подвергнутых резекции почки, в зависимости от размера опухоли [16]*

Серия наблюдений (клиника)	Число больных	5-летняя безрецидивная выживаемость, % размер опухоли, см			Резекция почки по элективным показаниям
		< 4	4—7	> 7	
Memorial Sloan-Kettering Cancer Center [19]	79	95	—	—	47
Cleveland Clinic [16]	485	96	86	—	9
UCLA [20]	108	100	90	66	58
Mayo Clinic [17]	54	91	—	—	100

Таблица **3**. *Исследования, сравнивающие специфическую выживаемость после радикальной нефрэктомии и резекции почки [15]*

Серия наблюдений (клиника)	Число больных: нефрэктомия/резекция	5-летняя специфическая выживаемость, %		Медиана наблюдения, мес
		нефрэктомия	резекция	
Memorial Sloan-Kettering Cancer Center [26]	73/117	99	96	26
Memorial Sloan-Kettering Cancer Center [19]	183/79	95	95	40
Mayo Clinic [27]	164/164	97	98	47
UCLA [20]	125/108	91	98	74

тивной нефрэктомии сопряжено с тяжелым течением послеоперационного периода, что приводит к увеличению промежутка времени до начала дальнейшего лечения. В связи с этим было предложено использовать нефрэктомию в более поздние сроки (адъювантная нефрэктомия), чтобы избежать возможных осложнений хирургического вмешательства. Данный подход подразумевает проведение инициальной иммунотерапии с последующим выполнением нефрэктомии только тем пациентам, у которых зарегистрирован клинический эффект консервативного лечения [33]. 3-летняя специфическая выживаемость тщательно отобранной группы больных диссеминированным РП, у которых был зарегистрирован ответ на инициальную иммунотерапию, подвергнутых радикальному удалению первичной опухоли на II этапе лечения, составила 81,5% [41]. В проспективном рандомизированном исследовании продемонстрировано улучшение результатов лечения IFN-α при выполнении циторедуктивной нефрэктомии перед иммунотерапией [42]. Общая частота ответов у больных, подвергнутых нефрэктомии с последующим лечением IFN-α, составила 19% по сравнению с 12% у пациентов, которым проводилась только иммунотерапия (p = 0,38). При использовании хирургического удаления первичной опухоли период до прогрессирования достоверно увеличивался, а медиана выживаемости возросла с 7 до 17 мес. Таким образом, нефрэктомия до иммунотерапии может быть рекомендована больным диссеминированным РП с удовлетворительным соматическим статусом [42]. Факторами риска развития местного рецидива являются позитивный хирургический край и неполное удаление опухоли (это продолженный рост, а не рецидив). Складывается впечатление, что комбинированное лечение, включающее иммунотерапию и хирургическое вмешательство, является методом выбора при местных рецидивах и обеспечивает лучшие результаты, чем только оперативное лечение.

Частота хирургических осложнений и летальность значительно увеличиваются при распространении опухоли на НПВ. Опухолевый тромбоз НПВ встречается у 4–10% больных ПКР. 5-летняя выживаемость данной категории пациентов составляет 32–64% [43]. Для точной оценки уровня опухолевого тромбоза используют магнитно-резонансную томографию, чреспищеводное УЗИ и эхокардиографию [43]. В большинстве случаев при распространении опухолевого тромба в полости сердца тромбэктомию выполняют с использованием кардиопульмонарного шунтирования, что приводит к повышению периоперационной летальности до 10% [33, 43].

Современные экспериментальные исследования

ПКР демонстрирует высокую резистентность к стандартным режимам химиотерапии. У больных диссеминированным РП клеточная иммунотерапия с использованием опухольинфильтрирующих лимфоцитов (tumour infiltrating lymphocytes – TILs), лимфокинактивированных киллеров (lymphokine-activated killer cells – LAKs) и аутолимфоцитарной терапии для активации Т-клеток памяти имела неудовлетворительные результаты [33]. На животных

и в преклинических исследованиях изучали дендритные клетки (DCs), презентирующие опухолевый антиген для индукции противоопухолевого иммунитета. Проводились исследования опухолевых вакцин, в том числе DC-основанных, стимулирующих иммунную систему хозяина, для выявления мишени и элиминации опухолевых клеток. Для достижения стойкого длительного противоопухолевого эффекта необходимо точное и полное понимание механизмов действия и дальнейшее улучшение свойств DC-вакцин. Лечебные альтернативы, включающие иммунотерапию DCs и TILs, а также вакцинацию и генную терапию, в настоящее время утратили популярность. В нескольких исследованиях была выявлена эффективность адъювантной генной терапии с использованием измененного генома аденовируса при ПКР. Этот лечебный подход нуждается в дальнейшем изучении.

Ангиогенез играет важную роль в росте и диссеминации опухолевых клеток. Наиболее важным ангиогенным цитокином, влияющим на развитие сосудов в опухоли, является эндотелиальный сосудистый фактор роста А (vascular endothelial growth factor A – VEGF-A). В связи с этим многочисленные исследования направлены на изучение лечебных подходов с использованием антиангиогенных препаратов. При диссеминированном РП, резистентном к другим видам лечения, испытывали ингибитор ангиогенеза TNP-40. При этом отмечено увеличение выживаемости без признаков прогрессирования. Однако препарат не вызывал регрессию опухолевых очагов [44]. Неовастат, талидомид и бевацизумаб (моноклональные антитела к VEGF), также обладающие антиангиогенной активностью, продемонстрировали эффективность при метастатическом РП, продолжено их активное изучение при данном заболевании [45].

Другой возможной терапевтической альтернативой является селективное воздействие антител на антиген, который экспрессируется только злокачественными клетками, но не содержится в нормальной ткани. В настоящее время при ПКР использовали несколько моноклональных антител, специфичных к данной опухоли, например G250. Данный подход может играть определенную роль в лечении метастатического РП. Однако необходимо выделение подгрупп больных, которым этот вид терапии может принести реальную пользу, что требует проведения дальнейших исследований [46].

Таким образом, хирургическое лечение является единственным эффективным методом при локализованном ПКР. Большинство больных в ранних стадиях заболевания могут быть излечены с использованием радикальной нефрэктомии или резекции почки. Лапароскопический доступ завоевывает все более прочные позиции в хирургическом лечении ПКР, особенно при ранних стадиях у пациентов, у которых невозможно выполнение органосохраняющих операций. Лапароскопическая нефрэктомия обеспечивает отдаленные результаты, сравнимые с таковыми при открытой радикальной нефрэктомии. Современная терапия диссеминированного РП, к сожалению, недостаточно эффективна. Хирургическое вмешательство имеет важное значение в составе комбинированного лечения данной категории больных, включающего также иммунохимиотерапию. В настоящее время проводятся многочисленные исследования, направленные на выявление новых препаратов и лечебных подходов, обладающих высокой противоопухолевой активностью, таких как опухолевые вакцины, вирусные трансгенные факторы, моноклональные противоопухолевые антитела и ингибиторы ангиогенеза.

Литература

1. Jacqmin D., van Poppel H., Kirkali Z., Mickisch G. Renal cancer // Eur. Urol. — 2001;39:361—369.
2. Kirkali Z., Yorukoglu K. Premalignant lesions in the kidney // Scientific World J. — 2001;1:855—867.
3. Pehlivan S., Koyuncuoglu M., Pehlivan M. et al. Premalignant lesions of the kidney share the same genetics changes as conventional renal cell carcinoma // World J. Urol. — 2004;22(2):120—123.
4. Kirkali Z., Lekili M. Renal cell carcinoma: new prognostic factors? // Curr. Opin. Urol. — 2003;13(6):433—438.
5. Kirkali Z. Limits of cure by surgery in renal cell carcinoma / In Kurth K.H., Mickisch G.H., Schroeder F.H. eds // Renal, Bladder and Prostate Cancer, an Update. Bath: Parthenon Publishing Group. — 1999:15—22.
6. Lam J.S., Shvarts O., Pantuck A.J. Changing concepts in the surgical management of renal cell carcinoma // Eur. Urol. — 2004;45(6):692—705.
7. Tsui K.H., Shvarts O., Barbaric Z. et al. Is adrenalectomy a necessary component of radical nephrectomy? UCLA experience with 511 radical nephrectomies // J. Urol. — 2000;163:437—441.
8. Blom J.H., van Poppel H., Marechal J.M. et al. Radical nephrectomy with and without lymph node dissection: Preliminary results of the EORTC Randomized Phase III Protocol 30881 // Eur. Urol. — 1999;36:570—575.
9. Minervini A., Lilas L., Morelli G. et al. Regional lymph node dissection in the treatment of renal cell carcinoma: is it useful in patients with no suspected adenopathy before or during surgery? // BJU Int. — 2001;88(3):169—172.
10. Fenn N.J., Gill I.S. The expanding indications for laparoscopic radical nephrectomy // BJU Int. — 2004;94(6):761—765.
11. Portis A.J., Yan Y., Landman J. et al. Long term follow up after laparoscopic radical nephrectomy // J. Urol. — 2002;167:1257—1262.
12. Desai M.M., Strzempkowski B., Matin S.F. et al. Prospective randomized comparison of transperitoneal versus retroperitoneal laparoscopic radical nephrectomy // J. Urol. — 2005;173(1):38—41.
13. Shuford M.D., McDougall E.M., Chang S.S. et al. Complications of contemporary radical nephrectomy: compari-

son of open vs. laparoscopic approach // Urol. Oncol. — 2004;22(2):121—126.
14. Van Poppel H., Baert L.V. Nephron sparing surgery / In Petrovich Z., Baert L., Brady L.W. eds, Carcinoma of the Kidney and Testis, Rare Urological Malignancies. Innovations in Management. — Berlin, Heidelberg: Springer—Verlag. — 1999:79—93.
15. Nieder A.M., Taneja S.S. The role of partial nephrectomy for renal cell carcinoma in contemporary practice // Urol. Clin. North. Am. — 2003;30(3):529—542.
16. Hafez K.S., Fergany A.F., Novick A.C. Nephron sparing surgery for localized renal cell carcinoma: impact of tumor size on patient survival, tumor recurrence and TNM staging // J. Urol. — 1999;162(6):1930—1933.
17. Lerner S.E., Hawkins C.A., Blute M.L. et al. Disease outcome in patients with low stage renal cell carcinoma treated with nephron sparing or radical surgery // J. Urol. — 1996;155(6):1868—1873.
18. Fergany A.F., Hafez K.S., Novick A.C. Long-term results of nephron sparing surgery for localized renal cell carcinoma: 10-year followup // J. Urol. — 2000;163(2):442—445.
19. Lee C.T., Katz J., Shi W. et al. Surgical management of renal tumors 4 cm. or less in a contemporary cohort // J. Urol. — 2000;163(3):730—736.
20. Belldegrun A., Tsui K.H., deKernion J.B., Smith R.B. Efficacy of nephron-sparing surgery for renal cell carcinoma: analysis based on the new 1997 tumor-node-metastasis staging system // J. Clin. Oncol. — 1999;17(9):2868—2875.
21. Thrasher J.B., Robertson J.E., Paulson D.F. Expanding indications for conservative renal surgery in renal cell carcinoma // Urology. — 1994;43(2):160—168.
22. Vermooten V. Indications for conservative surgery in certain renal tumors: a study based on the growth pattern of the cell carcinoma // J. Urol. — 1950;64(2):200—208.
23. Hafez K.S., Novick A.C., Butler B.P. Management of small solitary unilateral renal cell carcinomas: impact of central versus peripheral tumor location // J. Urol. — 1998;159(4):1156—1160.
24. Blackley S.K., Ladaga L., Woolfitt R.A., Schellhammer P.F. Ex situ study of the effectiveness of enucleation in patients with renal cell carcinoma // J. Urol. — 1988;140(1):6—10.
25. Robson C.J. Radical nephrectomy for renal cell carcinoma // J. Urol. — 1963;89:37—42.
26. McKiernan J., Simmons R., Katz J., Russo P. Natural history of chronic renal insufficiency after partial and radical nephrectomy // Urology. — 2002;59(6):816—820.
27. Lau W.K., Blute M.L., Weaver A.L. et al. Matched comparison of radical nephrectomy vs nephron-sparing surgery in patients with unilateral renal cell carcinoma and a normal contralateral kidney // Mayo Clin. Proc. — 2000;75(12):1236—1242.
28. Novick A.C. Laparoscopic and partial nephrectomy // Clin. Cancer. Res. — 2004; 15;10(18 Pt 2):6322S—6327S.
29. Gill I.S., Matin S.F., Desai M.M. et al. Comparative analysis of laparoscopic versus open partial nephrectomy for renal tumors in 200 patients // J. Urol. — 2003;170(1):64—68.
30. Seifman B.D., Hollenbeck B.K., Wolf J.S. Jr. Laparoscopic nephron-sparing surgery for a renal mass: 1-year minimum follow-up // J. Endourol. — 2004;18(8):783—786.
31. Hwang J.J., Walther M.M. Update on minimally invasive approaches to kidney tumors // Curr. Urol. Rep. — 2004;5(1):13—18.
32. Cestari A., Guazzoni G., dell'Acqua V. et al. Laparoscopic cryoablation of solid renal masses: intermediate term followup // J. Urol. — 2004;172(4 Pt 1):1267—1270.
33. Kirkali Z., Tuzel E., Mungan M.U. Recent advances in kidney cancer and metastatic disease // BJU Int. — 2001;88(8):818—824.
34. Huland E., Heinzer H. Renal cell carcinoma — innovative medical treatments // Curr. Opin. Urol. — 2004;14(4):239—244.
35. Bukowski R.M. Cytokine combinations: therapeutic use in patients with advanced renal cell carcinoma // Semin. Oncol. — 2000;27:204—212.
36. McDermott D.F., Regan M.M., Clark J.I. et al. Randomized phase III trial of high-dose interleukin-2 versus subcutaneous interleukin-2 and interferon in patients with metastatic renal cell carcinoma // J. Clin. Oncol. — 2005; 1;23(1):133—141.
37. Waters J.S., Moss C., Pyle L. et al. Phase II clinical trial of capecitabine and gemcitabine chemotherapy in patients with metastatic renal carcinoma // Br. J. Cancer. — 2004; 15;91(10):1763—1768.
38. Nanus D.M., Garino A., Milowsky M.I. et al. Active chemotherapy for sarcomatoid and rapidly progressing renal cell carcinoma // Cancer. — 2004; 1;101(7):1545—1551.
39. Lipton A., Colombo-Berra A., Bukowski R.M. et al. Skeletal complications in patients with bone metastases from renal cell carcinoma and therapeutic benefits of zoledronic acid // Clin. Cancer Res. — 2004; 15;10(18 Pt 2):6397—6403.
40. Aass N., De Mulder P.H., Mickisch G.H. et al. Randomized phase II/III trial of interferon Alfa-2a with and without 13-cis-retinoic acid in patients with progressive metastatic renal cell Carcinoma: the European Organisation for Research and Treatment of Cancer Genito-Urinary Tract Cancer Group (EORTC 30951) // J. Clin. Oncol. — 2005; 20;23(18):4172—4178.
41. Rackley R., Novick A., Klein E. et al. The impact of adjuvant nephrectomy on multimodality treatment of metastatic renal cell carcinoma // J. Urol. — 1994;152:1399—1403.
42. Mickisch G.H., Garin A., Madej M., Sylvester R. Tumour nephrectomy plus interferon-a is superior to interferon-_ alone in metastatic renal cell carcinoma // J. Urol. — 2000; 163: 778A.
43. Staehler G., Brkovic D. The role of radical surgery for renal cell carcinoma with extension into the vena cava // J. Urol. — 2000;163:1671—1675.
44. Stadler W.M., Kuzel T., Shapiro C. et al. A multi-institutional study of the angiogenesis inhibitor TNP-470 in metastatic renal cell carcinoma // J. Clin. Oncol. — 1999;17:2541—2545.
45. De Mulder P.H., van Herpen C.M., Mulders P.A. Current treatment of renal cell carcinoma // Ann. Oncol. — 2004;15, Suppl. 4: 319—328.
46. Oosterwijk E., Divgi C.R., Brouwers A. et al. Monoclonal antibody-based therapy for renal cell carcinoma // Urol. Clin. North Am. — 2003;30(3):623—631.

Шприц-тюбик или шприц-ручка

РОФЕРОН®-А

Интерферон альфа-2а

«ЗОЛОТОЙ СТАНДАРТ»
современной иммунотерапии

Роферон А – стандарт ВОЗ для человеческих интерферонов-альфа

Роферон А – длительный опыт применения и достоверная эффективность

Роферон А – безопасен, не содержит компонентов крови человека

Роферон А – высокое качество производства, выпускается в виде готового раствора

Роферон А – шприц-тюбик и шприц-ручка – максимальное удобство подбора и модификации дозы, возможность применения в любых условиях

Роферон А:

- **Регрессия меланомы кожной и висцеральной локализации достигнута более чем 25% случаев.**
- **Продемонстрированодостоверное увеличение безрецидивной выживаемости у больных локальной меланомой толщиной более 1.5 мм, перенесших хирургическое лечение.**
- **Гематологическая ремиссия достигнута у 60% больных в хронической стадии ХМЛ, независимо от предшествующей терапии. У 2/3 больных полная гематологическая ремиссия сохраняется минимум 18 мес. после начала лечения.**
- **Объективный ответ на иммунотерапию Фероном А получен более чем у 20% больных диссеминированным почечноклеточным раком.**

Roche

«Ф. Хоффманн-Ля Рош Лтд.», Базель, Швейцария
125445, Москва, ул. Смольная, 24Д
Тел.: 258 2777, факс: 258 2771
http://www.roche.ru

Диагностика инвазивного рака мочевого пузыря по лабораторным показателям с использованием статистических решающих правил

Л.А. Державец, В.И. Прохорова, А.А. Машевский, О.Г. Суконко, Т.П. Цырусь, С.В. Лаппо, С.В. Франтова

НИИ онкологии и медицинской радиологии им. Н.Н.Александрова, Минск, Беларусь

Diagnosis of Invasive Vesical Cancer by Laboratory Data Using Statistical Decision Rules

L.A. Derzhavets, V.I. Prokhorova, A.A. Mashevsky, O.G. Sukonko, T.P. Tsyrus, S.V. Lappo, S.V. Frantova
N.N. Aleksandrov Institute of Oncology and Medical Radiology, Minsk

Based on studies of a wide spectrum of physicochemical parameters of the blood in 160 patients with vesical cancer, the authors created complexes of informative tests and formulated the decision rules fit for evaluating the degree of tumor invasion before therapy. The diagnostic efficiency of this approach amounts to 87.5—89%.

Рак мочевого пузыря (РМП) занимает одно из ведущих мест в структуре онкоурологических заболеваний. По данным Белорусского канцеррегистра, заболеваемость злокачественными новообразованиями мочевого пузыря в Республике Беларусь в 1999 г. составила 10,2 на 100 000 жителей, в 2004 г. — 11,4 [1].

В связи с особенностями течения этой нозологической формы рака его лечение относится к одной из наиболее актуальных проблем в онкологии. Учитывая существенные различия тактики лечения поверхностного и инвазивного РМП, необходимым условием проведения адекватных терапевтических мероприятий при этом заболевании является возможность определения инвазивности опухоли на дооперационном этапе, когда еще нет морфологической верификации всего операционного материала [2—4]. Это имеет принципиальное значение, так как при поверхностном РМП (не врастающем в мышечный слой; Tis, Ta, T1) метастазы в лимфатических узлах, как правило, не встречаются, и такие опухоли можно удалять трансуретрально. При инвазивном РМП, прорастающем в детрузор и глубже, риск лимфогенного метастазирования резко возрастает. При первичном обращении у 20—30% больных имеет место инвазивный РМП, причем у 30—70% из них наблюдаются метастазы, в том числе у 10—15% — отдаленные метастазы [5—8].

Определение местной распространенности опухоли в дооперационном периоде преследует клинически значимую цель: выделение групп больных, которым показана трансуретральная резекция, и тех, которым необходимы более сложные схемы лечения, включающие радикальное удаление мочевого пузыря (МП). Существенное значение имеет выявление критериев, способствующих выделению больных инвазивным и неинвазивным РМП, на том этапе, когда опухоль еще не удалена вместе с МП и стенка не может быть исследована морфологически. Цитологические и гистологические исследования мазков, пунктатов и биоптатов опухоли имеют свои ограничения, в связи с чем их диагностическая чувствительность (ДЧ) не превышает 60%. Поэтому изучение возможности использования для этих целей in vitro диагностики, которая основана на исследованиях специфических особенностей биологических жидкостей организма, обусловленных опухолевым ростом, приобретает особую значимость.

Опыт использования опухолеассоциированных антигенов в диагностике и мониторинге РМП свидетельствует о том, что определенную помощь клиницисту при установлении степени распространенности заболевания могут оказать такие опухолевые маркеры, как 19-й фрагмент цитокератина (Cyfra 21-1), тканевые полипептидный антиген (ТПА) и полипептидный специфический (ТПСА) антигены. В настоящее время активно изучают эффективность использования ряда неспецифических и специфических маркеров (онкогенов, факторов опухолевого ангиогенеза, белков-регуляторов клеточного цикла, антигенов клеточной пролиферации, рецепторов эпидермального фактора роста, пептидных факторов роста, молекул клеточной адгезии, выявляемых в крови) для диагностики рецидивов РМП [9, 10].

Анализ данных литературы за последнее время свидетельствует, что в мире наряду с развитием классического лабораторного исследования маркеров рака большое внимание уделяется изучению показателей гомеостаза организма больного [11]. Известно, что состояние биохимического гомеостаза определяет как возможность развития опухоли, так и характер течения злокачественного процесса. В свою очередь длительное воздействие новообразования на организм неизбежно сказывается на его функциональных возможностях. Вмешательство опухоли в обмен

веществ, с одной стороны, и реакция организма на нее, с другой, приводят к сложным метаболическим сдвигам в системе «опухоль—организм». Выявление нарушений в этой системе имеет непосредственное отношение к диагностике рака, так как каждый новый тест, имеющий значительное отклонение от нормальных величин, может рассматриваться в качестве опухолевого маркера. Совокупность тех или иных опухолевых маркеров, особенно слабо коррелирующих между собой, очевидно, может иметь большее диагностическое значение, чем каждая отдельная так называемая раковая реакция.

Опыт исследований, проведенных в НИИ онкологии и медицинской радиологии им. Н.Н. Александрова, по изучению информативности широкого спектра опухолевых маркеров для диагностики и мониторинга инвазии опухоли МП свидетельствует о том, что наряду с определением специфических опухолеассоциированных антигенов перспективным будет выявление нарушений в общих цепях метаболизма на молекулярном и субклеточном уровнях [12, 13]. Однако интерпретация большого количества результатов разноплановых лабораторных исследований, особенно когда для этого требуется владение современными знаниями в биохимии, биофизике и других дисциплинах, является сложной проблемой для врача-клинициста. В последние годы в медицинской литературе все чаще описываются алгоритмы клинико-лабораторной диагностики, основанные на современных научных достижениях, однако при этом выбор очередного диагностического исследования определяется результатом ранее проведенного. Оптимизация объема, последовательности проведения исследований, выбор наиболее информативных совокупностей тестов и грамотная интерпретация полученных данных остаются актуальными. Решение этих задач с использованием технологии создания экспертных систем представляется перспективным.

Целью исследования являлось создание лабораторной системы дифференциальной диагностики поверхностного и инвазивного РМП на основе показателей биохимического тестирования крови с использованием статистических решающих правил.

Таблица **1**. *Физико-химические параметры крови больных РМП и клинически здоровых лиц*

Показатель	Клинически здоровые лица	Больные РМП	
		поверхностный	инвазивный
ДК, усл.ед./мл	1,40 ± 0,02	1,90 ± 0,18*	2,10 ± 0,27*
МДА, усл.ед./мл	5,61 ± 0,20	7,04 ± 0,10*,**	8,64 ± 0,30*,**
ОШ, усл.ед./мл	5,30 ± 0,42	8,20 ± 0,56*	8,60 ± 0,7*
ДСЛФ, моль/л	24,80 ± 1,00	12,70 ±0,60*,**	10,20 ± 0,65*,**
СОД, ед. / мл эр. массы	1127,5 ± 22,9	971,8 ± 12,9*	974,3 ± 14,2*
Витамин А, мкмоль/л	2,50 ± 0,10	1,7 ± 0,19	1,5 ± 0,15
Витамин Е, мкмоль/л	14,17 ± 0,29	9,0 ± 0,5*	6,9 ± 0,5*,**
Нитрит-ионы, мг/л	0,15 ± 0,01	0,20 ± 0,02	0,19 ± 0,01
ЭПР-параметр α, отн. ед.	0,80 ± 0,12	1,21 ± 0,04*,**	1,69 ± 0,08*,**
Cyfra 21-1, нг/мл	1,12 ± 0,07	1,90 ± 0,10*,**	9,8± 2,90*,**
РЭА, нг/мл	1,32 ± 0,08	2,90 ± 0,22*	3,89 ± 0,48*
β2-МГ, нг/мл	1745,2 ± 36,5	3035,0 ± 103,0*,**	3805,2±191,3*,**
ТК, мЕ/л	2,18±0,11	13,2±1,1*,**	38,7±1,8*,**
ТПА, мЕ/мл	85,2±2,4	147,4±1,3*	149,9±1,5*
ТПСА, мЕ/мл	58,7±1,9	95,6±1,1*	102,3±1,2*

Примечание. Звездочка — достоверность различий по сравнению с показателями здоровых; две звездочки — достоверность различий между показателями больных поверхностным и инвазивным РМП.

Материал и методы

Исследования по изучению значимости лабораторных тестов для диагностики мышечно-инвазивной карциномы МП проводили в отделе лабораторных методов диагностики. В крови 160 больных поверхностным (n=87) и инвазивным (n=73) РМП изучали следующие показатели: Cyfra 21-1, ТПА, ТПСА, раково-эмбриональный антиген (РЭА), β2-микроглобулин (β2-МГ), тимидинкиназу (ТК), нитрит-ионы, основные параметры системы перекисного окисления липидов — ПОЛ (диеновые конъюгаты — ДК, малоновый диальдегид — МДА, основания Шиффа — ОШ, двойные связи липидной фракции крови — ДСЛФ) и антиоксидантной защиты (АОЗ) организма (супероксиддисмутаза — СОД, витамины А и Е), функциональную активность сывороточного альбумина (параметр α электронно-парамагнитного резонанса — ЭПР). Указанные параметры изучали с использованием автоматического иммуноферментного анализатора «Elecsys 1010», ЭПР-анализатора, флюоресцентного спектрофотометра «Hitachi-MPF-4», жидкостного хроматографа «Agilent 1100».

Методологические основы диагностики инвазии РМП разрабатывали исходя из анализа всех изученных параметров у больных инвазивным и по-

верхностным РМП. Количественные характеристики диагностической информативности отдельных показателей крови рассчитывали в соответствии с методическими рекомендациями «Оценка диагностической информативности лабораторных тестов» [14]. Основными количественными критериями диагностической информативности лабораторных тестов являлись: ДЧ, диагностическая специфичность (ДС), диагностическая эффективность (ДЭ). Информативные тесты отбирали из общего массива показателей с использованием пошагового дискриминантного анализа. На основании сформированных комплексов тестов с использованием линейной дискриминантной функции построены решающие правила для диагностики инвазивного РМП.

Таблица **2**. *Диагностическая информативность (в %) изучаемых физико-химических параметров при РМП*

Показатель	Диагностические параметры					
	поверхностный РМП			инвазивный РМП		
	ДЧ	ДС	ДЭ	ДЧ	ДС	ДЭ
ДК	68	62	65	69	64	67
МДА	44	90	67	68	87	78
ОШ	48	63	55	59	54	57
ДСЛФ	70	67	68,5	76	70	73
СОД	38	71	55	40	72	56
Витамин А	52	68	60	73	46	59
Витамин Е	45	70	58	67	72	70
ЭПР-параметр α	78	73	76	80	79	79
Cyfra 21-1	68	70	69	82	76	79
РЭА	70	69	70	72	78	75
β2-МГ	54	79	67	69	88	79
ТК	60	68	65	72	78	75
ТПА	62	80	71	70	79	75
ТПСА	48	70	59	50	72	61

Результаты

У больных РМП наблюдались изменения в системе ПОЛ и АОЗ. Имело место усиление процессов свободнорадикального окисления липидов, увеличение концентрации нитрит-ионов в биологических жидкостях. Наряду с активацией системы ПОЛ у больных РМП по сравнению с клинически здоровыми отмечена низкая суммарная ненасыщенность липидов, сниженные антиоксидантная активность крови и транспортная функция альбумина. Повышенной являлась концентрация опухолеассоциированных антигенов. У больных инвазивным РМП эти изменения были более выраженными (табл. 1).

Принимая во внимание невысокую ДЧ указанных выше биохимических параметров крови, по данным отдельного теста нельзя проводить диагностику степени распространенности РМП (табл. 2). Тем не менее низкая корреляционная взаимосвязь между параметрами показывает, что тесты не являются альтернативными и могут дополнять друг друга, обеспечивая суммарный эффект. Совместное использование комплекса информативных показателей и решающих правил способствует повышению диагностических возможностей лабораторного тестирования крови, и в контексте клинической интерпретации его можно применять при оценке прорастания опухоли в мышечный слой.

Нами разработаны комплексы биохимических параметров и решающие правила (Z1, Z2), пригодные для оценки степени инвазии РМП.

Состав комплексов следующий:

1. ТК, ЭПР-параметр α, ДСЛФ, Cyfra 21-1, МДА; 2) ТК, ДСЛФ, β2-МГ, витамин Е.

Решающие правила:

$$1)\ Z_1 = 0{,}2 \times X_{ТК} + 0{,}9 \times X_{ЭПР\text{-}\alpha} - 0{,}1 \times X_{ДС} - 0{,}04 \times X_{Cyfra\ 21\text{-}1} - 0{,}03 \times X_{МДА} - 4{,}2 \geqslant 0$$

ДЭ 89%

$$2)\ Z_2 = 0{,}2 \times X_{ТК} - 0{,}1 \times X_{ДСЛФ} + 0{,}0002 \times X_{\beta 2\text{-}МГ} - 2 \times ХЕ + 9{,}0 \geqslant 0$$

ДЭ 87,5%

Для обеспечения эффективного лечения у больных РМП перед началом лечебных мероприятий необходимо определить в крови вышеуказанные лабораторные показатели, входящие в один из комплексов, и рассчитать дискриминантную функцию Z1 или Z2. При значении Z1 или Z2 ⩾ 0 обследованный может быть отнесен к прогностически неблагоприятной группе (инвазивный рак).

Выводы

Таким образом, использование совокупности лабораторно-диагностических тестов и созданных на их основе решающих правил дает возможность осуществлять оценку степени распространенности опухоли в дотерапевтическом периоде с целью выработки адекватных методов лечения. Выделение группы больных с поверхностной формой РМП в дохирургическом периоде позволяет использовать щадящую тактику их лечения на основе трансурет-

ральной резекции и избежать калечащей операции (цистэктомии), приводящей к глубокой инвалидизации. В свою очередь ранняя диагностика инвазивного РМП позволяет своевременно провести комплексное или комбинированное лечение, включающее радикальное удаление МП.

Литература

1. Поляков С.М., Левин Л.Ф., Шебеко Н.Г. Злокачественные новообразования в Беларуси 1995—2004 / Под ред. А.А. Граковича, И.В. Залуцкого. — Минск: БелЦМТ, 2005. — С. 42.
2. Лопаткин Н.А., Даренков С.П., Чернышев И.В. и соавт. Диагностика и лечение рака мочевого пузыря // Урология. — 2004. — № 1. — С. 12—17.
3. Матвеев Б.П. и соавт. Рак мочевого пузыря. — М., 2001.
4. Determination of diagnostic and prognostic values of urinary interleukin-8, tumor necrosis factor-alpha, and leukocyte arylsulfatase-A activity in patients with bladder cancer / H. Kocak, Y. Oner-Iyidogan, T. Kocak, P. Oner // Clin. Biochem. — 2004.— V. 37, № 8. — P. 673—678.
5. Мартов А.П., Гущин Б.Л., Гнатюк А.П. и соавт. Ранняя повторная цистоскопия и биопсия в диагностике рака мочевого пузыря // Урология. — 2004. — № 3. — С. 54—58.
6. Mizutani Y., Matsubara H., Yamamoto K. et al. Prognostic significance of serum osteoprotegerin levels in patients with bladder carcinoma // Gan To Kagaku Ryoho. — 2004. — V. 31, № 9. — P. 1431—1433.
7. Deliveliotis C., Georgoulakis J., Skolarikos A. et al. DNA ploidy as a prognostic factor in muscle invasive transitional cell carcinoma of the bladder // Urol. Res. — 2004, Jul 17.
8. Clark P.E., Stein J.P., Groshen S.G. et al. The management of urethral transitional cell carcinoma after radical cystectomy for invasive bladder cancer // Gan To Kagaku Ryoho. — 2004. — V. 31, № 9. — P. 1431—1433.
9. Wulfing C., Eltze E., Von Struensee D. et al. Cyclooxygenase-2-expression in bladder cancer: tumor-biological and clinical implications // Aktuelle Urol. — 2004. — V. 356, № 4. — P. 331—338.
10. Quentin T., Schlott T., Korabiowska M. et al. Alteration of the vascular endothelial growth factor and angiopoietins-1 and -2 pathways in transitional cell carcinomas of the urinary bladder associated with tumor progression // Anticancer Res. — 2004. — V. 24, № 5A. — P. 2745—2756.
11. Сергеева Н.С., Русаков И.Г., Маршутина Н.В. и соавт. Новые опухолевые маркеры в онкоурологии // Актуальные вопросы лечения онкоурологических заболеваний: Мат-лы V Всеросс. научно-практич. конф. с междунар. участием. Обнинск, 2—3 октября 2003 г. — Обнинск, 2003. — С. 144—145
12. Прохорова В.И., Машевский А.А., Державец Л.А. и соавт. Лабораторная диагностика нарушений в системе «опухоль—организм» // Мед. панорама. — 2001. — № 2. — С. 7—8.
13. Цырусь Т.П. Состояние белкового метаболизма у больных со злокачественными новообразованиями // Здравоохранение. — 2003. — № 6. — С. 5—8.
14. Делекторская Л.Н., Пинменова Л.М., Кадашево О.Г. Оценка диагностической информативности лабораторных тестов (методические рекомендации) // Клин. лаб. диагностика. — 1992.— № 1. — С. 49—59.

Цистэктомия с сохранением предстательной железы и семенных пузырьков

Д.Т. Гоцадзе, В.Т. Чакветадзе, Э.В. Данелия

Национальный онкологический центр Грузии им. А.Р. Гвамичава

Cystectomy Sparing the Prostate and Seminal Vesicles

D.T. Gouadze, V.T. Chakvetadze, E.V. Daneliya

A.R. Gvamichava National Oncological Center of Georgia

Aim — improving the results of cystectomy by retaining the prostate and seminal vesicles.

87 cystectomies with restoration of urination and sparing the prostate with or without seminal vesicles were carried out in patients with vesical cancer in 1991—2005. Patients' ages varied from 33 to 75 years (mean age 56.1 years). The following modifications were performed: transprostatic cystovesiculectomy (11 pts), transprostatic and supraprostatic cystectomy (53 and 23 pts, respectively). The absence of prostatic cancer and negative data of urgent histological study of the resection margin were indications for reducing the standard volume of surgery.

Postoperative mortality was 2.3%. Mean period of observation was 60.8 months. Local relapses were diagnosed in 2.5%, remote metastases in 12.9% patients. Day-time continence was attained in 100%, nocturnal in 96.4% patients. Erectile function was retained in 79.6% patients. Cystectomy within normal tissues sparing the prostate and seminal vesicles helps preserve the optimally possible preoperative functional status without deteriorating oncological results.

Основной причиной негативного отношения к радикальной цистэктомии (ЦЭ) с восстановлением естественного мочеиспускания являются непредсказуемые результаты континенции и нерешенность проблемы импотенции. С увеличением возраста частота недержания мочи имеет тенденцию к повышению и у пожилых пациентов может достигать 50%. Поэтому мужчины молодого возраста, желающие сохранить половую функцию, воздерживаются от своевременной радикальной ЦЭ, а пожилым из-за высокого риска инконтиненции отказывают в замещении мочевого пузыря (МП). Ведущей причиной инконтиненции и эректильной дисфункции является нарушение иннервации наружного сфинктера уретры и кавернозных тел. Очевидно, что оптимизация функциональных результатов ортотопической цис-

топластики зависит от сохранения тазового нервного сплетения (ТНС) и его ветвей. Нервосберегающая модификация радикальной ЦЭ не позволила решить проблему полноценной реабилитации. Поэтому, несмотря на успехи в области ортотопической цистопластики, поиски возможностей улучшения показателей качества жизни остаются актуальной проблемой онкоурологии. В данной статье представлены методологические аспекты и результаты модифицированной ЦЭ с сохранением не пораженных опухолью анатомических структур (простаты и семенных пузырьков), определяющих сохранение предоперационного функционального статуса у мужчин.

Материал и методы

За период с мая 1991 г. по январь 2005 г. в отделении урологии ОНЦ Грузии им. А.Р. Гвамичава по поводу рака МП (РМП) произведено 247 ЦЭ (у 135 мужчин и 15 женщин) с континентным отведением мочи: на кожу — в 81 случае, ректосигмоидный МП — в 16, замещение МП — в 150. Предоперационное обследование больных было стандартным с обязательным морфологическим исследованием простатического отдела уретры. У 87 из 135 мужчин произведена модифицированная ЦЭ. Возраст больных варьировал от 33 до 75 лет (средний возраст 56,1 года). У больных старше 50 лет, подвергшихся ЦЭ после 2001 г., дополнительно определяли простатспецифический антиген (ПСА), а при показаниях выполняли трансректальную эхоскопию и биопсию простаты. У 83 больных имел место переходно-клеточный рак, у 3 — плоскоклеточный и у 1 — аденокарцинома. Стадия заболевания pT1N0M0 наблюдалась у 3 больных, pT2a—bN0M0 — у 61, pT3aN0M0 — у 2, pT4aN0M0 — у 4 и любое T при N+ — у 17.

До 2001 г. замещение МП произведено 52 мужчинам. У 13 из них (ретроспективная группа) выполнена модифицированная ЦЭ с сохранением простаты и семенных пузырьков. Эти операции носили эпизодический характер, выполнялись по настоятельной просьбе больных, для которых единственным условием согласия на операцию являлось сохранение половой функции по причине желания отцовства. Эта группа представлена в основном молодыми мужчинами. ЦЭ выполняли трансперитонеальным доступом, ретроградным путем. Произведена цистопластика по Стюдеру с формированием анастомоза между уретрой и резервуаром. После 2001 г. начато проспективное исследование. Критерием отказа от уменьшения стандартного объема ЦЭ было экстрапузырное распространение первичной опухоли или рак простаты. Обязательным условием являлось отсутствие опухоли по границе резекции при срочном интраоперационном гистологическом исследовании. В случае наличия положительных данных срочного гистологического заключения операция расширялась до стандартного объема с повторным срочным гистологическим исследованием до отрицательного результата. В начале проспективного исследования модификация включала только транспростатическую циствезикулэктомию — сохранялась лишь апикальная часть простаты. В дальнейшем мы увеличили объем сохранения тканей за счет простаты и семенных пузырьков. При шеечной локализации РМП или у больных старше 50 лет производили транспростатическую инфраампулярную (ниже семенного бугорка) ЦЭ. В первом случае модификация осуществлялась для оптимального удаления предлежащего к МП уретелия, во втором — преследовала цель уменьшения инфрарезервуарного давления для предотвращения задержки мочи, а также — максимального иссечения ткани периферической зоны простаты для своевременной диагностики латентного рака или предотвращения его развития. Для проведения ЦЭ было отобрано 111 мужчин. Модифицированная ЦЭ была запланирована у 76 пациентов. В 2 случаях из-за положительных данных срочного гистологического исследования произведено расширение операции до стандартного объема. Остальным 74 больным (9 из них старше 65 лет) произведены следующие варианты модифицированной ЦЭ: транспростатическая циствезикулэктомия — у 11, транспростатическая ЦЭ — у 53 (инфра- и супраампулярная) и супрапростатическая — у 10. ЦЭ выполнена антеградным путем, цистопластика — по Стюдеру, анастомоз — между капсулой простаты и резервуаром.

Лимфаденэктомия во всех случаях выполнялась идентично: проксимальная граница — место пересечения мочеточников с подвздошными сосудами, дистальная — паховая складка, латеральная — генитофеморальный нерв, нижняя — запирательный нерв и боковая — стенка таза.

Техника операции антеградной ЦЭ — с сохранением околошеечных анатомических структур. Срединным разрезом от пупка к лону обнажается передняя стенка МП. Экстраперитонеально мобилизуется брюшина вдоль наружных подвздошных сосудов от паховой складки и подвздошной ямки в сторону латеральных каналов. Мобилизуется и берется на турникет семенной проток и мочеточник (см. рисунок, а). Производится лимфаденэктомия от паховой складки вдоль подвздошных сосудов до мочеточников. Затем мобилизуется клетчатка по ходу внутренней подвздошной артерии, вокруг запирательного нерва и боковой стенки таза. Мобилизованная клетчатка вместе с боковой стенкой МП смещается медиально, обнажается внутренняя подвздошная артерия и идентифицируются пузырные сосуды. Верхняя пузырная артерия пересекается между двумя зажимами и лигируется (см. рисунок, б). Нижняя пузырная ар-

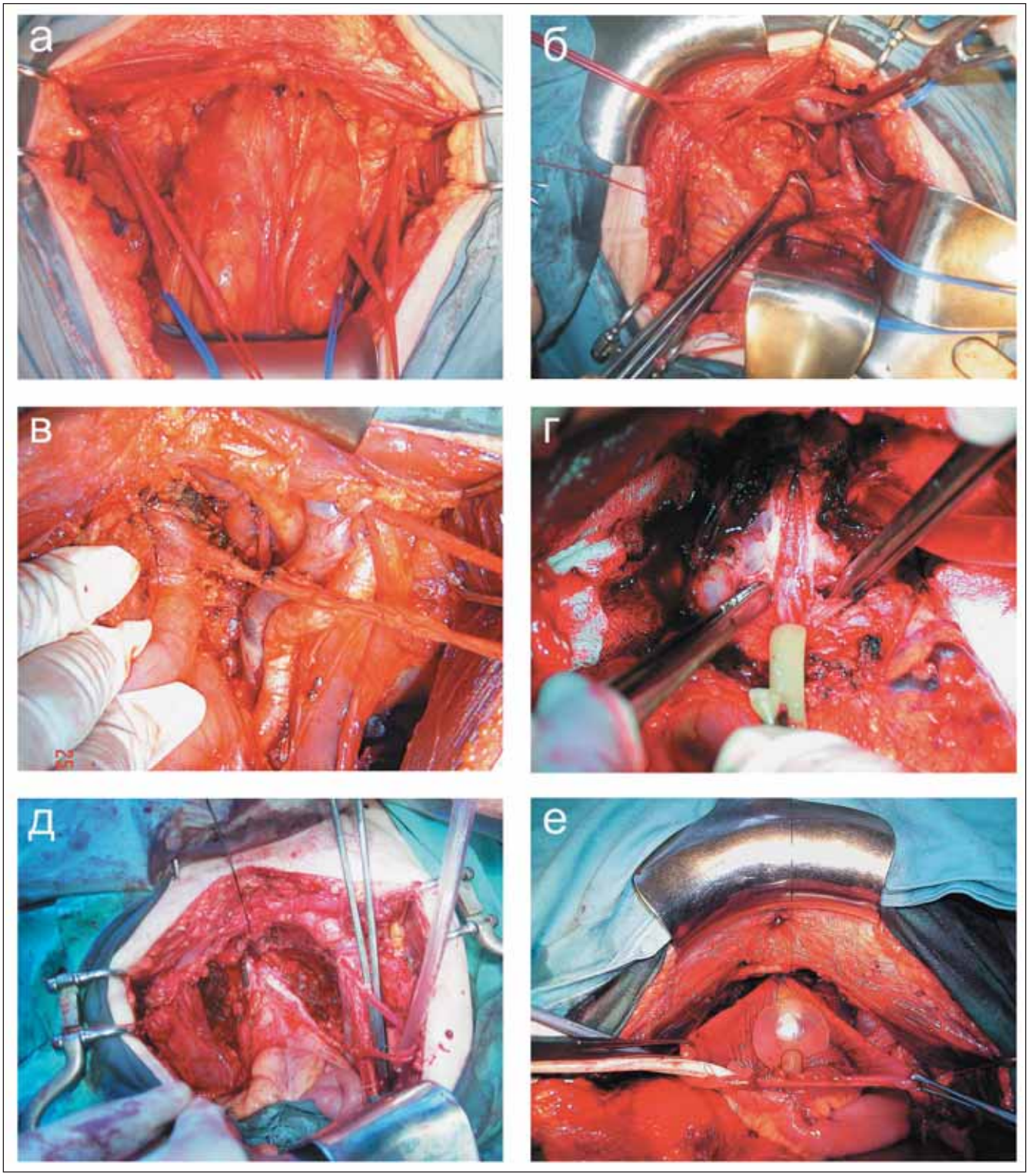

Техника антеградной ЦЭ с сохранением простаты и семенных пузырьков: а — экстраперитонеальная мобилизация МП, мочеточников и семенных протоков; б — стандартная лимфаденэктомия и мобилизация верхней пузырной артерии; в — мобилизация семенного протока до пузырьков; г — поперечное пересечение простаты и визуализация семенного бугорка; д — сохраненная простата и семенные пузырьки; е — формирование анастомоза между капсулой простаты и резервуаром

терия в случае необходимости сохранения потенции не пересекается. Семенной проток мобилизуется от боковой стенки МП на всем протяжении до семенных пузырьков (см. рисунок, в). Мочеточники пересекаются на уровне подвздошных сосудов. Аналогичная процедура производится с противоположной

стороны. Санториновое сплетение перевязывается или прошивается на уровне лонно-простатической связки. Прошивается и лигируется венозный комплекс по передней поверхности МП на уровне шейки. Посредством тракции баллона катетера Фоли идентифицируется пузырно-простатическое соединение. На 1—1,5 см дистальнее указанного соединения производится пересечение передней полуокружности (фибромускулярная часть) простаты в поперечном направлении до уретрального катетера. При простатсохраняющей методике разрез производят на границе между простатой и МП. Появившийся в ране катетер захватывают зажимом и пересекают. Дистальную часть катетера удаляют, а проксимальную — подтягивают кверху. Идентифицируют семенной бугорок (см. рисунок, г). Подтягивая катетер Фоли кверху и краниально, в зависимости от запланированной модификации производят дальнейшие манипуляции — ЦЭ с или без сохранения семенных пузырьков. Кровотечение останавливают путем коагуляции или дополнительного прошивания сосудов вдоль линии резекции. Заднюю поверхность МП тупфером отслаивают от передней поверхности семенных пузырьков и затем от передней поверхности кишки и удаляют вместе с прилежащим к верхушке участком брюшины. Через уретру устанавливают новый катетер Фоли. Осуществляется гемостаз (см. рисунок, д). Линию пересечения уретры и окружающей ее простатической ткани, а также участок предлежащей к семенным пузырькам наружной стенки МП посылают на срочное гистологическое исследование. Производится цистопластика по Стюдеру. После получения данных гистологического исследования осуществляют формирование широкого анастомоза между резервуаром и капсулой простаты (см. рисунок, е) или расширение операции дистально до здоровых тканей. Мочеточниковые стенты удаляют через 1 нед, а уретральный катетер — через 2 нед.

Контрольное исследование проводили каждые 3 мес в течение 1 года и затем 1 раз в 6 мес. Кроме рутинных методов, осуществляли цитологическое исследование промывных вод из уретры. Уретроскопию выполняли на 9-м месяце наблюдения. В случае подозрения на рецидив в малом тазу после ректального исследования и УЗИ дополнительно выполняли компьютерную томографию. Локальным рецидивом считалось новообразование, выявленное в области ложа МП и произведенной лимфаденэктомии. Отдаленные результаты изучены у больных, переживших 9 мес, так как полагаем, что в случае нерадикального выполнения операции этого срока достаточно для возникновения первых симптомов местного прогрессирования заболевания. Континенция оценена согласно рекомендациям ICS. Половую функцию оценивали с использованием опросника.

Результаты

Продолжительность операции составила 223± 28,7 мин (от 140 до 240 мин), общая кровопотеря — 1266,7±410 мл (от 500 до 1900 мл). Произведены следующие варианты модифицированной ЦЭ: транспростатическая цистзикулэктомия — у 11 больных, транспростатическая (инфра- и супраампулярная) — у 53 и супрапростатическая ЦЭ — у 23.

В послеоперационном периоде умерло 2 (2,3%) больных. В ближайшем послеоперационном периоде из-за спаечной непроходимости произведено 7 (8,2%) повторных операций с благоприятным исходом. Из-под наблюдения вышло 8 пациентов. Средний срок наблюдения составил 60,8 мес (от 9 до 170 мес). За исследуемый период умерло 15 мужчин: 9 — от прогрессирования болезни и 6 — от интеркуррентных заболеваний. Местный рецидив диагностирован у 1 больного, отдаленные метастазы — у 9 и местный рецидив с отдаленными метастазами — у 1. Частота местного рецидивирования составила 2,5%, отдаленного метастазирования — 12,9%. В ретроспективной группе в послеоперационном периоде умер 1 больной. Средний срок наблюдения 12 больных составил 85,3 мес. От прогрессирования заболевания умер 1 больной и 1 пациент умер от рака легкого через 30 мес после операции. Местный рецидив не выявлен. В проспективной группе 1 из 74 больных умер в послеоперационном периоде. Средний срок наблюдения составил 31,3 мес. Местный рецидив диагностирован у 1 больного, отдаленные метастазы — у 7 и местный рецидив в сочетании с отдаленными метастазами — у 1. От прогрессирования заболевания умерло 7 больных и 2 пациента с метастазами живы.

Дневная континенция достигнута у всех 85 выписавшихся из стационара сразу после удаления уретрального катетера. Показатели ночной континенции составили 96,4% (безупречная — у 31,7%, и 64,7% нуждаются в 1—2-кратном ночном мочеиспускании). 1 больной после транспростатической цистзикулэктомии использует мочеулавливающие прокладки ночью. Потенцию удалось сохранить у 79,6% пациентов. Лишь у 4 имеет место антеградная эякуляция.

Обсуждение

Отсутствие соответствующей материальной и психологической поддержки, невысокий уровень жизни и неблагоприятные бытовые условия не позволяют обеспечить адекватный уход за больными с недержанием мочи или оказать эффективную помощь в коррекции эректильной дисфункции молодым мужчинам. Большинству мужчин, одержимых желанием отцовства, не по карману дорогостоящие процедуры по консервации спермы и экстракорпоральному оплодотворению. Поэтому критерии оценки результатов операции в странах, не достигших европейского уровня медицинского обслуживания населения, не соот-

ветствуют рекомендуемым стандартам, а функциональное выздоровление без преувеличения имеет жизненно важное значение. С тех пор как Walsh и Donker [1] установили причину развития инконтиненции и импотенции, стало очевидным, что улучшение результатов цистпростатэктомии следует увязывать с сохранением ТНС и его ветвей. ТНС формируется из подчревного нерва (ThX11—L2), ветви которого проникают в малый таз через клетчатку по передней поверхности бифуркации общих подвздошных сосудов, а также из нервных волокон крестцового отдела позвоночника SIII—V. Локализуется ТНС в клетчатке между переднебоковой стенкой прямой кишки и задней поверхностью простаты и семенных пузырьков. Невозможность интраоперационной визуализации ТНС и его ветвей — основная причина неудовлетворительных результатов нервосберегающей модификации радикальной ЦЭ. Решением проблемы является сохранение паравезикально расположенных органов и тканей — задней поверхности капсулы простаты и семенных пузырьков, а также ограничение проксимальной границы лимфадиссекции местом пересечения мочеточников с подвздошными сосудами. Описанные к настоящему времени виды модифицированной ЦЭ при РМП нуждаются в систематизации, ибо предложенные варианты различаются не только по объему сохраняемых анатомических структур, но и по методике выполнения операции. Нами предлагается следующая классификация: транспростатическая циствезикулэктомия [2], транспростатическая (инфра- или супраампулярная — относительно семенного бугорка) [3, 5, 6, 7, 8, 9, 10] и супрапростатическая [11] ЦЭ. Модифицированная ЦЭ может выполнятся в 1 (со срочным исследованием линии резекции) [2, 6, 9, 10] или в 2 этапа (трансуретральная резекция — ТУР с плановым гистологическим исследованием проксимального отдела уретры, простатической ткани и последующей ЦЭ) [3—5, 8, 10]. Основным аргументом противников уменьшения стандартного объема является угроза компрометации онкологических результатов. Речь идет не только о возможном ухудшении показателей местного рецидивирования или отдаленного метастазирования, но и об увеличении риска опухолевого поражения сохраненной простаты (наличие у 40% мужчин латентного рака или интрадуктальной диссеминации РМП). Малое число случаев и недостаточный срок наблюдения у отдельных авторов не позволяют подтвердить указанные опасения. Мы сочли целесообразным суммировать данные при переходно-клеточном РМП, акцентирующие внимание на онкологических результатах лечения, и сравнить их с аналогичными показателями после стандартной радикальной ЦЭ. Общим для всех анализируемых случаев было отсутствие опухоли по линии отсечения препарата. К настоящему времени опубликованы (включая наши) сведения более чем о 450 подобных операциях, выполненных в 15 урологических центрах различных стран мира. Анализу подвергнуты 399 наблюдений. Поверхностный рак диагностирован у 170 мужчин и инфильтративный (почти у всех имела место ограниченная стенкой МП первичная опухоль < T3a) — у 229. В 1 этап операция выполнена у 202 пациентов и с использованием ТУР — у 197. Авторами [2, 6, 10, 12] не отмечено увеличение показателей смертности или числа осложнений. Согласно опубликованным данным, местный рецидив выявлен у 19 (4,8%) пациентов, отдаленные метастазы — у 78 (19,5%). При сравнении этих показателей с результатами стандартной [12] ЦЭ (локальный рецидив — у 10% и отдаленное метастазирование — у 25%) следует заключить, что на сегодняшний день нет убедительных данных, подтверждающих мнение скептиков об онкологической неоправданности уменьшения радикальной ЦЭ у специально отобранных больных. Доказательством следует считать и отдаленные результаты лечения: 10-летняя общая и скорректированная выживаемость составляют 63,9 и 76,4% соответственно [9]. При поверхностных формах 5-летняя выживаемость достигнута в 96% случаев, при инфильтративных (N0) — в 86% и у пациентов с N+ — в 39% [10]. Группа авторов [3, 4] отмечают необычно частое метастазирование после модифицированной ЦЭ, преимущественно во внутренние органы. По их мнению, предрасполагающей причиной подобного распространения опухолевого процесса может быть ТУР. Оголенная поверхность шейки и простаты способствует имплантации опухолевых клеток в венозные сосуды и лимфатические протоки до ЦЭ. Для подтверждения этого мнения нами проанализированы результаты 1- и 2-моментных вмешательств. Частота местного рецидивирования составила 3,4 и 6,1% ($p>0,5$), а отдаленного метастазирования — 16,8 и 22,3% ($p>0,5$) соответственно. Таким образом, на основании проведенного анализа статистически достоверная разница в частоте местного рецидивирования и отдаленного метастазирования в исследуемых группах не установлена.

Из общего числа больных рак простаты диагностирован лишь у 9 (2,3%). Опасения оппонентов модифицированной ЦЭ по поводу возможного увеличения частоты рака у больных с сохраненной простатой или ее частью не получили подтверждения. Прогрессирование опухоли по уретре диагностировано у 3 (0,8%) больных, что ниже аналогичных показателей после стандартной ЦЭ.

Функциональные результаты [2, 3, 6, 9, 10,13] свидетельствуют об оптимально возможных показателях континенции (до 100%) и сохранения потенции (80—100%). У пожилых пациентов отмечается хорошая дневная и ночная континенция. Несмотря на то что у подавляющего числа больных не была достигнута антеградная эякуляция, экстракция жизнеспособ-

ной спермы из мочи может позволить осуществить экстракорпоральное оплодотворение [5]. Континенция достигается сразу после удаления уретрального катетера, и не требуется времени для реабилитации, как это необходимо после стандартной ЦЭ.

Модифицированная ЦЭ должна входить в арсенал хирургического лечения РМП. Любое уменьшение стандартного объема вмешательства посредством сохранения окружающих шейку МП анатомических структур приводит к существенному улучшению функциональных результатов операции. Удаление МП в пределах здоровых тканей с сохранением простаты и семенных пузырьков не влечет за собой ухудшения онкологических результатов операции.

Литература

1. Walsh P.C., Donker P.J. Impotence following radical prostatectomy: insight into etiology and prevantion // J. Urol. — 1982; 128:492.
2. Schilling A., Friesen A. Transprostatic selective cystectomy with an ileal bladder // Eur. Urol. — 1990;18(4):253—257.
3. Botto H., Sebe P., Molinie V., Herve J.M. et al. Prostatic capsule- and seminal-sparing cystectomy for bladder carcinoma: initial results for selected patients // BJU Int. — 2004; Nov;94(7):1021—1025.
4. Brausi M., Gavioli M., Viola M. et al. Radical cystectomy and orthotopic neobladder with prostate and seminal sparing in young patients with transitional cell carcinoma (TCC) of the bladder // Eur. Urol. — 2005; suppl. 4, 4—64.
5. Colombo R., Bertini R., Salonia A. et al. Overall clinical outcomes after nerve and seminal sparing radical cystectomy for the treatment of organ confined bladder cancer // J. Urol. — 2004; May;171(5):1819—1822.
6. Muto G., Moroni M. Seminal-spearing cystectomy and ileocapsuloplasty // Acta. Urol. Ital. — 1998; 12: 47.
7. Muto G., Bardari F., D'Urso L., Giona C. Seminal sparing cystectomy and ileocapsuloplasty: long-term followup results // J. Urol. — 2004; Jul;172 (1):76—80.
8. Saidi A., Nahon O., Daniel L. et al. Prostate-sparing cystectomy: long-term functional and oncological results in a series of 25 cases // Prog. Urol. — 2004; Apr;14(2):172—177.
9. Terrone C., Cracco C., Scarpa R.M., Rossetti S.R. Supra-ampullar cystectomy with preservation of sexual function and ileal orthotopic reservoir for bladder tumor: twenty years of experience // Eur. Urol. — 2004; Aug; 46(2):264—269; discussion 264—269.
10. Vallancien G., Abou El., Fettouh H. et al. Cystectomy with prostate sparing for bladder cancer in 100 patients: 10-year experience // J. Urol. — 2002; Dec;168(6):2413—2417.
11. Horenblas S., Meinhardt W., Ijzerman W., Moonen L.F. Sexuality preserving cystectomy and neobladder: initial results // J. Urol. — 2001; Sep;166(3):837—840.
12. Stein J.P., Lieskovsky G., Cote R. et al. Radical Cystectomy in the Treatment of Invasive Bladder Cancer: Long-Term Results in 1,054 Patients // J. Clin. Oncol. — 2001; 19, 3, 666—675.
13. Nieuwenhuijzen J.A., Meinha rdt W., Horenblas S. Clinical outcomes after sexuality preserving cystectomy and neobladder (prostate sparing cystectomy) in 44 patients // J. Urol. — 2005; Apr; 173(4):1314—1317.

Рецензия на статью Д.Т. Гоцадзе, В.Т. Чакветадзе, Э.В. Данелия «Цистэктомия с сохранением предстательной железы и семенных пузырьков»

Б. Я. Алексеев

МНИОИ им. П.А. Герцена

Улучшение функциональных результатов радикального хирургического лечения инвазивного рака мочевого пузыря (РМП) является актуальной проблемой онкоурологии. Если задача сохранения удовлетворительной континенции достигается путем тщательного анатомически щадящего выделения рабдосфинктера уретры и применения современных вариантов ортотопической цистопластики, то развитие эректильной дисфункции и инфертильности в послеоперационном периоде неизбежно при выполнении стандартной радикальной цистэктомии (ЦЭ). В связи с этим предложено несколько способов модификации техники выполнения оперативного вмешательства, направленных на сохранение потенции и репродуктивной функции у больных РМП. К ним относятся нервосберегающие операции, ЦЭ с сохранением предстательной железы — ПЖ (или ее части) и/или семенных пузырьков, а также ЦЭ, выполняемые после предварительной трансуретральной резекции (ТУР) ПЖ. Однако стремление к достижению хороших функциональных результатов не должно приводить к снижению онкологического радикализма оперативного вмешательства, что является основной проблемой функционально-щадящих ЦЭ.

В статье Д.Т. Гоцадзе и соавт. представлены собственные результаты выполнения радикальных ЦЭ с сохранением ПЖ и семенных пузырьков. Авторами накоплен большой опыт модифицированных операций (87 больных) с различными вариантами сохранения простаты или ее части, на основании чего предложена оригинальная классификация функционально-щадящих вмешательств. Показанием к выполнению простатосберегающей ЦЭ считается отсутствие экстравезикального распространения опухоли, а также опухоли по линии резекции при срочном гистологическом исследовании. В статье не указано, влияют ли на возможность и целесообразность сохранения ПЖ и семенных пузырьков такие факторы, как локализация опухоли в шейке мочевого пузыря (МП), степень дифференцировки, мультицент-

ричность опухолевого роста, данные предоперационной биопсии простатической уретры, возраст больного и оценка эректильной функции до операции. В то же время известно, что в слизистой простатического отдела уретры нередко развиваются опухолевые изменения, особенно часто при шеечной локализации опухоли МП. В работе Revelo M.P. и соавт. [1] показано, что у 48% больных после цистпростатэктомии по поводу РМП выявлен инвазивный уротелиальный рак или рак in situ в простатическом отделе уретры с локализацией опухолевых изменений в основном в проксимальном ее участке. В другой работе при тотальном пошаговом морфологическом исследовании ПЖ после оперативных вмешательств, выполненных по поводу РМП, у 29% больных выявлен инвазивный рост переходно-клеточного рака в ПЖ [2]. При исследовании 260 препаратов, полученных при радикальной ЦЭ, группа французских хирургов выявила опухолевое поражение простатического отдела уретры в 30,6% случаев [3]. Столь высокая частота опухолевых изменений простатического отдела мочеиспускательного канала требует проведения тщательного предоперационного обследования, направленного на оценку возможности сохранения не только ПЖ, но и уретры, что в свою очередь влияет на выбор способа пластического замещения МП. Наиболее надежным способом диагностики является предоперационная биопсия простатической уретры, так как срочное гистологическое исследование по линии резекции при сохранении ПЖ или ее части во время операции ведет к большему числу ложноотрицательных результатов. Кроме того, следует учитывать прогностические факторы, наиболее значимыми из которых являются локализация опухоли в шейке МП, мультифокальный рост и наличие очагов рака in situ. Nixon R.G. и соавт. [4] изучали частоту опухолевых изменений простатического отдела уретры у 192 больных, которым выполняли цистпростатэктомию по поводу РМП, а также проводили регрессионный анализ влияния различных факторов прогноза на вероятность выявления поражения уретры. Вовлечение простатической уретры в опухолевый процесс выявлено в 15,6% случаев, при этом наиболее часто поражение уретры ассоциировалось с наличием carcinoma in situ в МП (в 12 раз чаще, чем при ее отсутствии) и мультифокальным ростом опухолей (в 15 раз чаще).

Серьезным аргументом против применения модифицированной техники ЦЭ является достаточно высокая вероятность наличия рака ПЖ (РПЖ). Авторы статьи приводят данные обзора опубликованных статей, в которых анализируются результаты 399 простатосберегающих операций, при этом частота развития РПЖ в послеоперационном периоде составила 2,3%. Однако недостаточно длительные сроки наблюдения и относительно молодой возраст больных, включенных в данный обзор, не позволяют согласиться с мнением авторов о том, что модифицированная техника не будет приводить к увеличению частоты развития РПЖ. По данным литературы, частота синхронного первично-множественного РПЖ и РМП составляет 27—45%, при этом у 30% больных РПЖ представлен клинически значимыми опухолями, а у 11—18% выявляется местнораспространенный процесс [1, 5—12]. По данным проведенного нами исследования, частота опухолевых и предраковых изменений в ПЖ у больных РМП, которым выполнена цистпростатэктомия, составила 16,8%, клинически значимый РПЖ выявлен в 8,8% случаях [13].

Авторы статьи приводят анализ непосредственных и отдаленных исходов простатосберегающих ЦЭ, выполненных в различных клиниках, на основании которого делают вывод об одинаковых онкологических результатах модифицированных и стандартных оперативных вмешательств. Следует отметить, что в анализируемой группе почти половину (170 из 399) составляют пациенты с поверхностным РМП, вероятность развития рецидива у которых после ЦЭ даже при сохранении ПЖ крайне низкая. На необходимость тщательного отбора больных для выполнения модифицированной операции указывают большинство авторов, выполняющих данные вмешательства. Как правило, показаниями к сохранению ПЖ и семенных пузырьков считают неинвазивный РМП, рефрактерный к БЦЖ-терапии, и неуротелиальные опухоли МП [14—16]. В то же время при выполнении функционально-щадящей ЦЭ по поводу мышечно-инвазивного РМП частота прогрессирования опухолевого процесса, по данным большинства публикаций, более высокая, чем при стандартной цистпростатэктомии. В исследовании Botto H. и соавт. [17], частота местных рецидивов и отдаленных метастазов в течение 26 мес после простатосберегающей ЦЭ составила 21%. В работе Muto G. и соавт. [15] 5 из 63 больных умерли в течение 68 мес от прогрессирования РМП после модифицированных операций, несмотря на то, что у 56 больных определялся поверхностный РМП. Saidi A. и соавт. [18] опубликовали отдаленные результаты простатосберегающих ЦЭ с первоначальной ТУР ПЖ, выполненных 141 больному РМП. При среднем периоде наблюдения 53,4 мес у 24% больных развился рецидив РМП в полости таза, у 8% — рецидив в уретре, у 24% — отдаленные метастазы. У 1 пациента через 36 мес после операции развился РПЖ. 28% больных умерли от прогрессирования РМП.

Функциональные и онкологические результаты ЦЭ с сохранением ПЖ и семенных пузырьков и нервосберегающих ЦЭ

Автор	Число больных	Период наблюдения, мес	Количество больных, % умерло	рецидивы	потенция	континенция (дневная/ночная)
Простатосберегающая ЦЭ						
Vallancien G. и соавт. [22]	100	38	20	36	82	97/10
Botto H. и соавт. [23]	34	26	14	21	89	81
Muto G. и соавт. [15]	63	68	10	—	90	95/31
Nieuwenhuijzen J.A. и соавт. [24]	44	42	30	—	77	95/74
Всего...	241	43	18	—	84	92/38
Нервосберегающая ЦЭ						
Kessler T.M. и соавт. [21]	331	30	2	5	45	95/87

Hautmann R.E. и Stein L.P. [19] представили обзор результатов ЦЭ с сохранением ПЖ и семенных пузырьков, выполненных у 252 больных РМП в 13 крупных урологических клиниках за последние 15 лет. При этом отмечена необычно высокая для поверхностного и локализованного мышечно-инвазивного РМП частота отдаленного метастазирования (13,5%), на 5% превышающая таковую при стандартной радикальной ЦЭ. При сравнении уровня дневной континенции не выявлены различия между результатами двух методик оперативного вмешательства. Отмечена более частая необходимость в периодической катетеризации у больных с сохраненной ПЖ. На основании проведенного анализа авторы делают вывод о том, что более высокий уровень сохранения сексуальной функции после модифицированной ЦЭ, чем после стандартной, достигается путем увеличения частоты прогрессирования РМП на 10—15%. В связи с этим выполнение простатосберегающих операций при РМП расценивается авторами как «шаг в неверном направлении» [19].

Еще одним аргументом в пользу сохранения ПЖ и семенных пузырьков, приведенным в статье Д.Т. Гоцадзе и соавт., является недостаточная, по мнению авторов, эффективность нервосберегающей радикальной ЦЭ в отношении сохранения эректильной функции. В то же время техника сохранения кавернозных нервно-сосудистых пучков, описанная Walsh и аналогичная нервосберегающей простатэктомии, вполне воспроизводима при хирургическом лечении РМП. Выполнение тазовой и парааортальной лимфаденэктомии не компрометирует результаты нервосберегающей техники, если диссекция не выполняется медиальнее мочеточников [20]. В исследовании Kessler T.M. и соавт. [21] изучены результаты применения нервосберегающей техники в сравнении с результатами стандартной ЦЭ у мужчин разного возраста, при этом выявлено статистически значимое улучшение дневной и ночной континенции и эректильной функции у пациентов, у которых были сохранены кавернозные нервно-сосудистые пучки. Кроме того, отмечена значимая корреляция функциональных результатов операции и возраста больных (моложе или старше 65 лет). Функциональные и онкологические результаты нервно- и простатосберегающих ЦЭ представлены в таблице.

Из представленных данных видно, что результаты дневной и ночной континенции после нервосберегающей ЦЭ не уступают таковым после простатосберегающей ЦЭ, а частота прогрессирования опухолевого процесса значительно меньшая. В связи с этим трудно согласиться с мнением авторов статьи о неэффективности нервосберегающей ЦЭ.

В заключение следует отметить, что в настоящее время ЦЭ с сохранением ПЖ и семенных пузырьков не может быть признана стандартным методом лечения больных инвазивным РМП в связи с более высокой частотой прогрессирования опухолевого процесса после модифицированных операций и снижением показателей опухолеспецифической выживаемости. Выполнение простатосберегающей ЦЭ возможно только в качестве научного поиска в исследовательских центрах у тщательно отобранных больных (поверхностный рецидивный РМП, рефрактерный к БЦЖ-терапии). Для улучшения функциональных результатов радикальной ЦЭ более целесообразным является применение техники сохранения кавернозных нервно-сосудистых пучков, что позволяет достигать хороших результатов континенции, а у ряда больных молодого возраста — сохранения эректильной функции.

Литература

1. Revelo M.P., Cookson M.S., Chang S.S. et al. Incidence and location of prostate and urothelial carcinoma in prostates from cystoprostatectomies: implications for possible apical sparing surgery // J. Urol. — 2004; Feb;171(2 Pt 1):646—651.
2. Reese J.H., Freiha F.S., Gelb A.B. et al. Incidence and location of prostate and urothelial carcinoma in prostates from cystoprostatectomies: implications for possible apical sparing surgery // J. Urol. — 1992; Jan;147(1):92—95.
3. Plante P., Lesourd A., Blanchet P. et al. Can the prostatic capsule be preserved during cystectomy for bladder tumors: a study of urethral and prostatic involvement in the cystectomy specimens // Prog. Urol. — 1998; Feb;8(1):47—50.
4. Nixon R.G., Chang S.S., Lafleur B.J. et al. Carcinoma in situ and tumor multifocality predict the risk of prostatic urethral involvement at radical cystectomy in men with transitional cell carcinoma of the bladder // J. Urol. — 2002; Feb;167 (2 Pt 1):502—505.
5. Abbas F., Biyabani S.R., Pervez S. Incidental prostate cancer: the importance of complete prostatic removal at cystoprostatectomy for bladder cancer // Urol. Int. — 2000;64(1):52—54.
6. Angulo J.C., Hontoria J., Dehaini A. et al. Secondary neoplasm in patients with bladder carcinoma. A case-control study // Actas. Urol. Esp. — 1996; Sep;20(8):720—724.
7. Moutzouris G., Barbatis C., Plastiras D. et al. Incidence and histological findings of unsuspected prostatic adenocarcinoma in radical cystoprostatectomy for transitional cell carcinoma of the bladder // Scand. J. Urol. Nephrol. — 1999; Feb;33(1):27—30.
8. Pritchett T.R., Moreno J., Warner N.E. et al. Unsuspected prostatic adenocarcinoma in patients who have undergone radical cystoprostatectomy for transitional cell carcinoma of the bladder // J. Urol. — 1988; Jun;139(6):1214—1216.
9. Chun T.Y. Coincidence of bladder and prostate cancer // J. Urol. — 1997; Jan;157(1):65—67.
10. Kinoshita Y., Singh A., Rovito P.M. Jr. et al. Double primary cancers of the prostate and bladder: a literature review // Clin. Prostate Cancer. — 2004; Sep;3(2):83—86.
11. Montironi R., Mazzucchelli R., Santineli A. et al. Incidentally detected prostate cancer in cystprostatectomies: pathological and morphometric comparison with clinically detected cancer in totally embedded specimens // Hum. Pathol. — 2005; Jun; 36(6): 646—654.
12. Ward J.F., Bartsch G., Sebo T.J. et al. Pathologic characterization of prostate cancers with a very low serum prostate specific antigen (0-2 ng/mL) incidental to cystoprostatectomy: is PSA a useful indicator of clinical significance? // Urol. Oncol. — 2004; Jan-Feb;22(1):40—47.
13. Алексеев Б.Я., Русаков И.Г., Франк Г.А. Первично-множественный рак мочевого пузыря и предстательной железы у больных, перенесших радикальную цистэктомию // Онкоурология. — 2005. — №2. — С. 40—45.
14. Colombo R., Bertini R., Salonia A. et al. Nerve and seminal sparing radical cystectomy with orthotopic urinary diversion for select patients with superficial bladder cancer: an innovative surgical approach // J. Urol. — 2001; Jan;165(1):51—55; discussion 55.
15. Muto G., Bardari F., D'Urso L., Giona C. Seminal sparing cystectomy and ileocapsuloplasty: long-term followup results // J. Urol. — 2004; Jul;172(1):76—80.
16. Spitz A., Stein J.P., Lieskovsky G., Skinner D.G. Orthotopic urinary diversion with preservation of erectile and ejaculatory function in men requiring radical cystectomy for nonurothelial malignancy: a new technique // J. Urol. — 1999; Jun;161(6):1761—1764.
17. Botto H., Sebe P., Molinie V. et al. Prostatic capsule- and seminal-sparing cystectomy for bladder carcinoma: initial results for selected patients // BJU Int. — 2004; Nov;94(7):1021—1025.
18. Saidi A., Nahon O., Daniel L. et al. Prostate-sparing cystectomy: long-term functional and oncological results in a series of 25 cases // Prog. Urol. — 2004; Apr;14(2):172—177; discussion 176.
19. Hautmann R.E., Stein J.P. Neobladder with prostatic capsule and seminal-sparing cystectomy for bladder cancer: a step in the wrong direction // Urol. Clin. North. Am. — 2005; May;32(2):177—185.
20. Kessler T.M., Burkhard F.C., Studer U.E. Clinical indications and outcomes with nerve-sparing cystectomy in patients with bladder cancer // Urol. Clin. North. Am. — 2005; May;32(2):165—175.
21. Kessler T.M., Burkhard F.C., Perimenis P. Attempted nerve sparing surgery and age have a significant effect on urinary continence and erectile function after radical cystoprostatectomy and ileal orthotopic bladder substitution // J. Urol. — 2004; Oct;172(4 Pt 1):1323—1327.
22. Vallancien G., Abou E.I., Fettouh H. Cystectomy with prostate sparing for bladder cancer in 100 patients: 10-year experience // J. Urol. — 2002; Dec;168(6):2413—2417.
23. Botto H., Sebe P., Molinie V. et al. Prostatic capsule- and seminal-sparing cystectomy for bladder carcinoma: initial results for selected patients // BJU Int. — 2004; Nov;94(7):1021—1025.
24. Nieuwenhuijzen J.A., Meinhardt W., Horenblas S. Clinical outcomes after sexuality preserving cystectomy and neobladder (prostate sparing cystectomy) in 44 patients // J. Urol. — 2005; Apr;173(4):1314—1317.

ИНФОРМАЦИЯ

С 7 по 9 декабря 2005 г. в Ростове-на-Дону прошла VII Российская школа оперативной урологии, организованная Российским обществом урологов, НИИ урологии Минздравсоцразвития РФ и Ростовским государственным медицинским университетом.

В течение двух дней ведущие специалисты нашей страны выполнили 11 операций у детей и взрослых с демонстрацией эндоскопии, лапароскопии и открытой техники хирургии.

В школе приняли участие 250 урологов из всех регионов России и 30 урологов с Украины, из Белоруссии, Казахстана и Азербайджана.

Впервые — проведено 7 образовательных симпозиумов.

Очередная школа оперативной урологии запланирована на конец сентября 2006 г.

Стронций-89-хлорид в комплексном лечении гормонорезистентного рака предстательной железы

А.Д. Каприн, Ю.Н. Смирнов, Р.А. Гафанов, А.А. Костин
ФГУ РНЦРР, Москва

Strontium-89 Chloride in Combined Treatment of Hormone Resistant Prostatic Cancer
A.D. Kaprin, Yu.N. Smirnov, R.A. Gafanov, A.A. Kostin
Russian National Center of Roentgenology and Radiology, Moscow

Hormone resistant phase of prostatic cancer develops after 16-24 months of hormone therapy of metastatic prostatic cancer. Radiopharmaceutical method of treatment is essential for pain control in multiple metastases in the bones; we mean the use of beta-emission isotope strontium-89 chloride (metastrone). Total systems radiotherapy by strontium-89 chloride was carried out as stage III of multiple modality treatment in 90 patients with metastatic hormone-resistant prostatic cancer (HRPC) within the framework of randomized study. Before radiopharmaceutical therapy 18% patients complained of pronounced pain syndrome, 50% presented with moderate pain syndrome, and pathological fractures were diagnosed in 12% patients. Therapy with strontium-89 chloride led to stabilization of the pain syndrome during therapy in 72.7% and to its progress in 27.3% patients. This therapy was well tolerated in general. It can be used as a stage in combined treatment of HRPC patients.

В России доля рака простаты в структуре заболеваемости мужского населения неуклонно увеличивалась и в 1996 г. составила 4%. За 1991–2001 гг. число впервые диагностированных заболеваний увеличилось с 5,5 до 8,3 тыс., т.е. на 58% [1, 2]. Число умерших от рака предстательной железы (РПЖ) возросло с 2,7 тыс. в 1980 г. до 5,6 тыс. в 1996 г., т.е. на 108%. С возрастом риск развития этого заболевания повышается на 3–4% в год и прекращает возрастать только тогда, когда у данной популяции начинает увеличиваться уровень смертности от сердечно-сосудистых заболеваний.

На фоне гормональной терапии метастатического рака простаты через 16–24 мес наступает гормонорезистентная фаза заболевания. Наличие гормонорезистентного РПЖ (ГРРПЖ) определяют по продолжению повышения уровня простатспецифического антигена (ПСА) на фоне адекватной андрогенной блокады и по наличию кастрационного уровня тестостерона [3–5]. ГРРПЖ условно подразделяют на 2 стадии: I стадия – субклиническая, когда при стойком повышении уровня сывороточного ПСА отсутствуют клинические проявления заболевания (асимптомная форма), и II стадия – клиническая, когда отмечаются костные боли и другие клинические проявления, ухудшающие качество жизни больного. Переход из субклинической стадии в клиническую может произойти в среднем через 6–9 мес. Основная задача лечения заключается в продлении I стадии ГРРПЖ, тем самым добиваются стабилизации опухолевого процесса. Пациентам при I стадии ГРРПЖ могут быть проведены различные схемы химиотерапии (митоксантрон + преднизолон, таксотер (доцетаксел) + эстрамустин). В комплексном лечении пациентов с I стадией заболевания при наличии множественных костных метастазов могут быть использованы бисфосфонаты III поколения (золедроновая кислота). При развитии II стадии ГРРПЖ можно продолжить химиотерапию в разных комбинациях в сочетании с другими методами лечения. Большое значение имеют бисфосфонаты, дистанционная лучевая терапия (ДЛТ) и радиофармакотерапия (стронций-89-хлорид, самарий-оксабифор-153 и др.), а также симптоматическая терапия (анальгетики, паллиативные хирургические вмешательства). У пациентов с выраженным болевым синдромом и множественными клинически значимыми костными метастазами приемлема комбинация системной лучевой терапии с бисфосфонатами, эффективность которой составляет примерно 82%. У больных с одиночными клинически значимыми костными метастазами хороший эффект (92%) получен при использовании ДЛТ в различных вариантах (крупно- или мелкофракционная).

Для купирования болей при множественных метастазах в кости большое значение имеет радиофармакологический метод лечения – использование β-эмиссионного изотопа хлорида стронция-89 (метастрон). Стронций-89 следует по биологическому пути преобразования кальция в организме, период его полужизни составляет 50,5 дня. Проходя через всю костную систему человека, он накапливается в местах повышенной минеральной плотности, что характерно для остеобластических метастазов.

В опубликованных результатах большого количества исследований показано, что стронций-89 достаточно хорошо переносится и способствует коррекции болевого синдрома у 78% пациентов [6]. Например, в одном рандомизированном плацебоконтролируемом исследовании обследовано 32 пациента с метастатическим поражением костей, полное исчезновение болей наблюдалось только после введения

стронция-89 [7]. В другом исследовании у 55% больных отмечалось уменьшение болей на 50% [4]. Исследование, проведенное в Великобритании [5], включало 284 пациента с болями при костных метастазах. Больные были рандомизированы в 2 группы, в одной из которых проводили местное облучение, в другой – облучение по методике широкого поля, затем одним больным вводили стронций-89, другим выполняли паллиативную ДЛТ. Эффективность проведенного лечения была приблизительно одинаковой, однако при введении стронция у пациентов реже отмечалось появление новых болевых очагов в костях [8].

Токсические реакции на фоне введения стронция-89 в основном проявляются в виде гематологической токсичности средней степени тяжести (тромбоцитопения). Уровень тромбоцитов может снижаться на 24–70%. Отмечается дозозависимость тромбоцитарного надира, обычно он регистрируется на 5–7-й неделе после введения препарата. Приблизительно в это же время появляется лейкоцитарный надир [9]. Примерно 90% стронция-89 выводится через почки, оставшаяся часть проходит через печень и выделяется с желчью. В связи с изложенным следует внимательно относиться к пациентам с почечной недостаточностью. Также необходимо подвергать специальной обработке мочу, так как она является радиоактивной.

Как правило, уменьшение болей отмечается уже через 1–2 нед после введения препарата, реже через 4 нед и позднее. Если 1-я инъекция препарата не имела эффекта, то, скорее всего, повторное его введение также будет неэффективным. Приблизительно у 80% больных, у которых отмечалось уменьшение болевого синдрома на фоне введения стронция-89, длительность эффекта сохраняется 3 мес и более, после чего может потребоваться повторное применение препарата. Таким образом, следует подчеркнуть, что этот метод лечения используется только при наличии диффузных костных болей, подтвержденных при остеосцинтиграфии.

В РНЦРР в рамках программы рандомизированного исследования, включавшего 90 больных метастатическим ГРРПЖ, в качестве III этапа комплексного лечения проводили системную лучевую терапию стронцием-89-хлоридом. Показания к применению стронция-89 у пациентов с костными метастазами следующие [10]:

1. Наличие множественных костных метастазов и диффузных болей.
2. Количество лейкоцитов > $4 \cdot 10^9$/л и тромбоцитов > $100 \cdot 10^9$/л.
3. Ожидаемая продолжительность жизни > 3 мес.
4. Отсутствие каких-либо изменений на фоне гормональной или химиотерапии в течение 30 дней.

Раствор стронция-89-хлорида вводили внутривенно в объеме 4,0 мл в среднетерапевтической дозе 150 МБк (4,08 мКи) с соблюдением мер радиационной безопасности в специализированном отделении. Дозиметрический контроль проводили при помощи радиометра ДРБП-03. Контроль динамики накопления и выведения радиофармпрепарата в зонах метастатического поражения скелета осуществляли с помощью компьютерно-сцинтиграфической системы, а для оценки изменений плотности костной ткани в очагах применяли рентгеновскую компьютерную остеоденситометрию до и после лечения. Регистрация сцинтиграфической информации осуществлялась в первые 20 мин от начала введения в режиме динамической сцинтиграфии (с периодичностью 1 мин), затем через 3 ч, на 3-и сутки и в течение курса лечения стронцием-89-хлоридом с интервалом 15 дней в режиме статической сцинтиграфии (время исследования 10 мин).

Перед проведением системной лучевой терапии выраженный болевой синдром отмечался у 18% пациентов, умеренновыраженный – у 50%, патологический перелом диагностирован в 12% случаев. После терапии стронций-89-хлоридом стабилизация болевого синдрома при лечении наблюдалась в 72,7% случаев, прогрессирование – в 27,3%.

Как правило, имели место проявления гематологической токсичности I–II степени на фоне лечения стронцием-89-хлоридом. Учитывая тот факт, что радиофармакотерапия являлась III этапом комплексного лечения пациентов с ГРРПЖ, уровень токсических реакций при этом был выше по сравнению с таковым на предыдущих этапах лечения. Следует отметить, что анемия III степени была выявлена у 15,7% пациентов, тромбоцитопения III степени – у 10,2%, лейкопения III степени – у 7,7%.

В целом можно считать, что радиофармакотерапия хорошо переносится и может быть использована как этап комплексного лечения больных ГРРПЖ.

Литература

1. Давыдов М.И., Аксель Е.М. Злокачественные новообразования в России и странах СНГ в 2001 г. – М., 2003. – С. 7–10; 100–102.
2. Partin A.W., Yoo J., Carter H.B. et al. The use of prostate specific antigen clinical stage Gleason and reason score to predict pathological stage in men with localized prostate cancer // J. Urol. – 1993; 150:110.
3. Scher H., Steinneck G., Kelly W.K. Hormone-refractory (D3) prostate cancer: refining the concept // Urology. – 1995; 46:142–148.
4. Vogelzang N.J., Crawford E.D., Zietman A. Current clinical trial design issues in hormone-refractory prostate cancer // Cancer. – 1998; 82:2093–2101.
5. Babley G.J., Carducci M., Dahur W. et al. Eligibility and response guidelines for phase II clinical trials in androgen-independent prostate cancer: recommenda-

tions from the prostate-specific antigen working group // J. Clin. Oncol. – 1999; 17:3461–3467.
6. Goodin S., Rao K.V., DiPaola R.S. State-of-the-art treatment of metastatic hormone-refractory prostate cancer // Oncologist. – 2002; 7(4):360–370.
7. Rosental M.A. Advanced in the management of prostate cancer // Austral. N. Z. J. Med. – 2000; 30(5):593–599.
8. Isaacs J.T. The biology of hormone-factory prostate cancer. Why does it develop? // Urol. Clin. North. Am. – 1999; 26:263–273.
9. Oh W.K., Kanthoff P.W. Management of hormone refractory prostate cancer: current standarts and future prostests // J. Urol. – 1998; 160:1220–1229.
10. Kirby R.S., Christmas T.J., Brawer M.K. et al. Prostate cancer // Second. edition. – 2001; 187–198.

Положительный хирургический край при радикальной позадилонной простатэктомии: частота, прогностические факторы, медикаментозная профилактика

С.Б. Петров, С.А. Ракул
Военно-медицинская академия, Санкт-Петербург

Positive Surgical Margin in Radical Retropubic Prostatectomy: Incidence and Prognostic Factors
S.B. Petrov, S.A. Rakul
Military Medical Academy

Increased incidence of radical prostatectomies in the treatment of patients with prostatic cancer (PC) necessitates analysis of causes of the disease relapses after surgery. Positive surgical margin (PSM) is considered as one of the main causes.
Aim — study of the incidence of PSM in patients with a history of retropubic radical prostatectomy for clinically local and locally disseminated PC and evaluation of prognostic factors.
The incidence of PSM was analyzed in 271 patients with a history of retropubic prostatectomy, with consideration for the preoperative level of PSA, tumor differentiation and dissemination; the efficiency of neoadjuvant therapy (NAT) for PSM reduction was evaluated.
PSM was detected in 84 (31.0%) patients. Significant criteria for PSM prognosis are clinical stage of disease, Glisson sum, and relative number of positive biopsy columns. NAT significantly reduced the incidence of PSM only in patients with local PC.
NAT is indicated for patients with clinical signs of extraprostatic extension. It is ineffective in patients with locally disseminated PC because it cannot change the incidence of PSM.

Одним из основных методов лечения больных клинически локализованным раком предстательной железы (РПЖ) является радикальная простатэктомия (РПЭ). За последние 2 десятилетия ее роль значительно возросла, что обусловлено проведенным детальным изучением анатомии таза, совершенствованием хирургической техники, а также повышением качества ранней диагностики РПЖ [1]. Выявление при патоморфологическом исследовании в наружном крае макропрепарата предстательной железы (ПЖ) раковых клеток считают признаком положительного хирургического края (ПХК) [2–5]. Частота выявления ПХК после позадилонной РПЭ, по разным данным, составляет от единичных случаев до 70% и зависит от степени распространенности опухоли, ее дифференцировки, объема и локализации, предоперационного уровня простатспецифического антигена (ПСА), а также от опыта хирурга [6–11]. Наличие ПХК является одной из основных причин рецидива РПЖ у пациентов, перенесших РПЭ [12, 13]. По данным Epstein J. I. и соавт. [14], смертность пациентов, перенесших РПЭ, в течение 13,5 года при наличии ПХК составляет 40,0% и при отрицательном хирургическом крае – только 10,0%. Различают 2 вида ПХК: экстра- и интрапростатический [15, 16]. В первом случае разрез проходит через опухоль, вышедшую за пределы простаты, во втором – непосредственно через ПЖ и опухоль, локализованную в ней. Интрапростатический ПХК еще называют ятрогенным, так как он нередко связан с погрешностями хирургической техники [17–19].

Целью исследования явилось изучение частоты ПХК у пациентов, перенесших позадилонную РПЭ по поводу клинически локализованного и местнораспространенного РПЖ, а также выявление прогностических факторов.

Материал и методы

В период с 1998 по 2005 г. наблюдали 271 пациента, которому в клинике урологии Военно-медицинской академии была выполнена позадилонная РПЭ с двусторонней тазовой лимфаденэктомией. Средний возраст респондентов составил 67 лет (41–80 лет): 28,37% были в возрасте до 60 лет, 55,35% – от 61 до 70 лет и 16,28% – старше 70 лет. Содержание ПСА сыворотки крови на момент операции составляло в среднем 13,24 нг/мл (3,26–50,0 нг/мл). Диагноз РПЖ установлен на основании трансрек-

тальной мультифокальной биопсии простаты под ультразвуковым наведением. Гистологическое исследование макропрепарата проводили по стандартной схеме.

Проанализировали частоту выявления ПХК в зависимости от дооперационного уровня ПСА, степени дифференцировки и распространенности опухоли, определенных при мультифокальной биопсии простаты. Кроме того, изучали эффективность неоадъювантной терапии (НАТ), применяемой в предоперационном периоде с целью снижения вероятности ПХК у пациентов с подозрением на наличие местно-распространенного процесса, в виде монотерапии препаратами из группы антиандрогенов (флуцином, андрокур) или аналогами гонадотропин-рилизинг-гормона (золадекс, бусерелин) в течение 3 мес.

Результаты

На первоначальном этапе исследования сопоставляли стадии РПЖ у обследованных в пред- и послеоперационном периоде (табл. 1).

Как следует из табл. 1, в предоперационном периоде у 251 (92,62%) из 271 больного был диагностирован клинически локализованный РПЖ (у 66 – T1 и у 185 – T2) и только у 20 (7,38%) – местно-распространенный процесс (T3a). При патоморфологическом исследовании удаленного во время операции материала не обнаружен опухолевый рост в ПЖ (pT0) у 17 (6,27%) пациентов. Опухоль, ограниченная простатой (pT2), выявлена у 174 (64,21%) больных, распространенная за ее пределами (pT3) — у 78 (28,78%) и прорастающая в соседние анатомические структуры (pT4) – у 2 (0,74%). При гистологическом исследовании регионарных лимфатических узлов у 18 (6,64%) пациентов обнаружены метастазы (pN+). Следовательно, клиническая диагностика РПЖ в предоперационном периоде отличалась от послеоперационной (патоморфологической) преимущественным занижением степени распространенности и соответственно стадии онкологического процесса.

Таблица **1**. *Частота клинической и патоморфологической стадий РПЖ*

Клиническая стадия	Количество больных		Патоморфологическая стадия			
	абс.	%	pT_2	pT_3	pT_4	pT_0
T_1	66	24,35	46	13	—	7
T_2	185	68,27	122	51	2	10
T_3	20	7,38	6	14	—	—
Всего...	271	100	174	78	2	17

Таблица **2**. *Частота ПХК в зависимости от клинической стадии РПЖ*

Клиническая стадия	Число больных	Частота ПХК	
		абс.	%
T_1	66	12	18,18
T_2	185	59	31,89
T_{2a}	84	17	20,24
T_{2b}	81	33	40,74
T_{2c}	20	9	45,0
T_3	20	13	65,0
Всего...	271	84	31,00

Таблица **3**. *Частота ПХК в зависимости от патоморфологической стадии РПЖ*

Патоморфологическая стадия	Число больных	Частота ПХК	
		абс.	%
pT_2	173	22	12,72
pT_3	78	60	76,92
pT_{3a}	46	32	69,57
pT_{3b}	32	28	87,5
pT_4	2	2	100
pT_0	17	—	—
Всего...	271	84	31,00

ПХК выявлен у 84 (31,0%) больных. У 1/3 (29,76%) пациентов он располагался по заднебоковой поверхности простаты, у каждого 4-го (25,0%) – в области апекса, у каждого 5-го (19,05%) – в области шейки мочевого пузыря и только у 7,14% – на передней поверхности ПЖ. У оставшихся 16 (19,05%) больных ПХК был мультифокальным.

Изучали частоту ПХК в зависимости от стадии заболевания, выявленной клинически и патоморфологически. В табл. 2 представлена частота ПХК при различных клинически установленных стадиях РПЖ. При клинически локализованной форме аденокарци-

Таблица **4**. *Частота ПХК в зависимости от среднего КПС*

ОППС, %	Число больных	Частота выявления ПХК	
		абс.	%
< 30	108	19	17,59
30–60	95	29	30,53
> 60	68	36	52,94

Таблица **5**. *Частота ПХК при НАТ*

Патоморфологическая стадия	Число пациентов с НАТ	Частота ПХК при НАТ		Общая частота ПХК, %	p
		абс.	%		
pT_2	24	1	4,17	12,72	⩽ 0,001
pT_3	29	23	82,76	76,92	> 0,05

номы ПХК обнаружен у 71 пациента: у 12 (18,75%) из 66 – в стадии Т1, у 17 (20,24%) из 84 – в стадии Т2а, у 33 (40,74%) из 81 – в стадии Т2b и у 9 (45,0%) из 20 – в стадии Т2с. При местно-распространенной форме онкологического заболевания он выявлен в 65,0% случаев (у 13 из 20 больных). Результаты сопоставления частоты ПХК и патоморфологической стадии приведены в табл. 3. При распространении опухоли в пределах простаты (pT2) ПХК выявлен у 22 (12,72%) из 173 пациентов, при экстрапростатической экстензии (pT3a) – у 32 (69,57%) из 46, при вовлечении в патологический процесс семенных пузырьков (pT3b) – у 28 (87,5%) из 32 и при прорастании опухоли в окружающие органы (pT4) – у 2 (100%). Следовательно, при диагностировании местно-распространенной аденокарциномы ПЖ имеет место высокий риск ПХК.

При анализе частоты ПХК у оперированных по поводу РПЖ с различными показателями ПСА сыворотки крови выявлено, что при уровне ПСА до 10 нг/мл он имел место в 30 (29,3%) из 103 случаев, а при более высоких его значениях – у 54 (32,14%) из 168 ($p > 0,05$). Следовательно, зависимость частоты ПХК от показателей ПСА сыворотки крови в предоперационном периоде не выявлена.

При изучении частоты ПХК у пациентов с разной степенью дифференцировки аденокарциномы простаты показано, что при сумме Глисона ⩾ 7 ПХК обнаружен в 71,43% случаев (у 10 из 14), а при меньших ее значениях – более чем в 2 раза реже – в 28,79% (у 74 из 257; $p \leqslant 0,05$). Следовательно, при низкодифференцированной аденокарциноме простаты имеется достоверно высокий риск выявления ПХК.

Существенного внимания заслуживают результаты изучения частоты ПХК у пациентов с РПЖ в зависимости от количества положительных столбиков (КПС), полученных при мультифокальной биопсии простаты. Их выражали в относительном показателе положительных столбиков (ОППС), который вычисляли по формуле:

$$\text{ОППС} = \frac{\text{КПС}}{\text{ОКС}} \times 100\%,$$

где ОКС – общее количество столбиков, полученных при биопсии ПЖ.

Результаты указанных исследований приведены в табл. 4. У пациентов с ОППС < 30 % ПХК диагностирован в 17,59% случаев (у 19 из 108), с ОППС от 30 до 60% – в 30,53% случаев (у 29 из 95), а при ОППС > 60% – в 52,94% (у 36 из 68). Таким образом, частота ПХК достоверно зависит от объема онкологического процесса в ПЖ, что отражается показателем КПС.

У 53 пациентов, у которых на основании пальпаторных и биопсийных данных был заподозрен местно-распространенный онкологический процесс (экстрапростатическая экстензия), с целью снижения частоты ПХК в течение 3 мес проводили неоадъювантную монотерапию антиандрогенами (флуцином, андрокур) или аналогами гонадотропин-рилизинг-гормона (золадекс, бусерелин). В табл. 5 приведена частота выявления ПХК при НАТ. При локализованной в простате опухоли (pT2) после проведенной предоперационной НАТ только у 1 (4,17%) из 24 больных был выявлен ПХК, тогда как общая частота его выявления составила 12,72%. При местно-распространенной (pT3) аденокарциноме у пациентов, получавших НАТ, ПХК выявлен в 82,76% случаев (у 23 из 29), а ее отсутствие – в 76,92%. Таким образом, после проведения НАТ частота ПХК достоверно снизилась в 3 раза у пациентов с локализованными опухолями простаты и не изменилась у больных с местно-распространенным процессом.

Обсуждение

ПХК является одним из основных факторов рецидива РПЖ после РПЭ [4, 20, 21]. В последние десятилетия отмечена отчетливая тенденция к снижению частоты ПХК, что обусловлено не только улучшением диагностики и стадирования РПЖ, но и совершенствованием хирургической техники и внедрением высокотехнологичных методик [10, 22]. Общая частота ПХК у оперированных нами по поводу аденокарциномы простаты больных составила 31,0%. Относительно высокий уровень его встречаемости объясняется запоздалой диагностикой заболевания вследствие поздней обращаемости пациентов (у 28,79% имела место стадия pT3), а также ошибками при стадировании онкологического про-

цесса (у каждого 5-го пациента с клинической стадией заболевания T1 и у каждого 3-го со стадией T2 наблюдалась экстрапростатическая экстензия). Наиболее часто ПХК выявлялся по заднебоковой поверхности и в области апекса простаты.

Нами была предпринята попытка выявления зависимости частоты ПХК от предоперационных клинических данных (уровень ПСА сыворотки крови, результаты биопсии простаты – КПС и сумма Глисона, клиническая стадия заболевания).

Установлена четкая связь частоты ПХК с клинической и патоморфологической стадией заболевания. При клинически локальном процессе опухоли ПХК в препарате выявлен практически у каждого 5-го оперированного в стадии T1 и T2a (в 18,75 и 20,24% случаев соответственно), в 2 раза чаще – после операции в стадии T2b и T2c (40,74 и 45,0% соответственно) и у 2/3 (65,0%) больных при местно-распространенной опухоли (T3). Патоморфологические исследования полностью подтверждают эти данные: при распространении опухоли в пределах простаты ПХК обнаружен у каждого 8-го обследованного (в 12,72% случаев), при экстрапростатической экстензии – более чем у 2/3 (69,57%), при вовлечении в патологический процесс семенных пузырьков – у 9/10 (87,5%) и при распространении опухоли на соседние органы – в 100% случаев. Столь высокая частота ПХК при распространении опухоли за пределы ПЖ объясняется невозможностью широкого иссечения тканей вокруг нее вследствие анатомических особенностей (относительно узкий малый таз, наличие костного кольца вокруг простаты).

Четкая корреляция показателей ПСА сыворотки крови с частотой ПХК не выявлена. Вместе с тем при высоких значениях этого маркера ПХК в макропрепаратах встречался несколько чаще, чем при низких. Весьма значимым показателем для прогноза ПХК является степень дифференцировки опухоли. При сумме Глисона $\geqslant 7$ ПХК встречался более чем в 2 раза чаще, чем при более низких ее значениях ($p \leqslant 0{,}01$).

Важным прогностическим критерием при прогнозировании ПХК является относительное количество положительных биопсийных столбиков, полученных при мультифокальной биопсии простаты. Если аденокарцинома ПЖ выявлена в 30,0% столбиков, то ПХК встречается почти у каждого 5-го больного, при 30,0–60,0% – у каждого 3-го и при большем их количестве – более чем у половины пациентов. Таким образом, при выявлении аденокарциномы простаты более чем в 60,0% столбиков имеется достоверно высокая вероятность обнаружения ПХК в макропрепарате.

НАТ у пациентов с раком простаты с целью снижения частоты ПХК впервые была предпринята в 1944 г. в виде орхэктомии перед РПЭ [23]. В настоящее время считают, что под влиянием НАТ усиливается апоптоз и снижается пролиферативная активность раковых клеток [24]. Вероятно, это обусловливает «down staging» (снижение стадии на фоне уменьшения объема опухоли), а также уменьшение объема ПЖ и локальную реакцию тканей, что позволяет хирургу более тщательно выделить простату из окружающих анатомических образований [25–27]. В проведенном нами исследовании установлено, что применение НАТ у пациентов с локализованной формой аденокарциномы ПЖ достоверно снижало частоту ПХК, тогда как при местно-распространенной форме заболевания — практически не изменяло вероятность его наличия в макропрепарате простаты после РПЭ.

Таким образом, клиническая стадия заболевания, сумма Глисона и относительное КПС являются значимыми критериями прогноза ПХК перед РПЭ. Пациентам с клиническими признаками экстрапростатической экстензии (клиническая стадия аденокарциномы простаты T2c и выше, или низкая степень ее дифференцировки – сумма Глисона $\geqslant 7$, или более 60% положительных столбиков при мультифокальной биопсии железы) показано проведение НАТ, что, возможно, уменьшит вероятность ПХК. Назначение НАТ одним препаратом длительностью до 3 мес больным с местно-распространенным РПЖ нецелесообразно вследствие отсутствия ее влияния на частоту ПХК. Очевидно, что необходимо проведение клинических исследований для определения длительности предоперационной терапии и возможного комбинированного использования препаратов с целью максимальной андрогенной блокады у пациентов с местно-распространенным РПЖ.

Литература

1. Wingo P.A., Guest J.L., McGinnis L. et al. Patterns of inpatient surgeries for the top four cancers in the United States, National Hospital Discharge Survey, 1988–95 // Cancer Causes Control. — 2000. — V. 11, № 6. — P. 497–512.
2. Epstein J.I. Evaluation of radical prostatectomy capsular margins of resection. The significance of margins designated as negative, closely approaching, and positive // Amer. J. Surg. Path. — 1990. — V. 14, № 7 — P. 626–632.
3. Ackerman D.A., Barry J.M., Wicklund R.A. et al. Analysis of risk factors associated with prostate cancer extension to the surgical margin and pelvic node metastasis at radical prostatectomy // J. Urol. — 1993. — V. 150, № 6. — P. 1845–1850.
4. Ohori M., Wheeler T.M., Kattan M.W. et al. Prognostic significance of positive surgical margins in radical prostatectomy specimens // J. Urol. — 1995. — V. 154, № 5. — P. 1818–1824.
5. D'Amico A.V., Whittington R.,

Malkowicz S.B. et al. An analysis of the time course of postoperative prostate-specific antigen failure in patients with positive surgical margins: implications on the use of adjuvant therapy // Urology. — 1996. — V. 47, № 4 — P. 538–547.
6. Rosen M.A., Goldstone L., Lapin S. et al. Frequency and location of extracapsular extension and positive surgical margins in radical prostatectomy specimens // J. Urol. — 1992. — V. 148, № 2, Pt. 1. — P. 331–337.
7. Watson R.B, Civantos F., Soloway M.S. Positive surgical margins with radical prostatectomy: detailed pathological analysis and prognosis // Urology. — 1996. — V. 48, № 1. — P. 80–90.
8. Tigrani V.S., Bhargava V., Shinohara K., Presti J.C.Jr. Number of positive systematic sextant biopsies predicts surgical margin status at radical prostatectomy // Urology. — 1999. — V. 54, № 4. — P. 689–693.
9. Gao X., Mohideen N., Flanigan R.C. The extent of biopsy involvement as an independent predictor of extraprostatic extension and surgical margin status in low risk prostate cancer: implications for treatment selection // J. Urol. — 2000. — V. 164, № 6. — P. 1982–1986.
10. Horsch R., Jung H., G?tz T. et al. Radical perineal prostatectomy – a single institution study on prospectively controlled results in a consecutive series of 1220 cases // Eur. Urol. — 2005. — V. 4, № 3. — P. 102.
11. Patel V. Histopathologic outcomes of robotic radical prostatectomy 400 cases // Eur. Urol. — 2005. — V. 4, № 3. — P. 10.
12. Grossfeld G.D., Chang J.J., Broering J.M. et al. Impact of positive surgical margins on prostate cancer recurrence and the use of secondary cancer treatment: data from the CAPSURE database // J. Urol. — 2000. — V. 163, № 4. — P. 1171–1177.
13. Pettus J.A., Weight C.J., Thompson C.J. et al. Biochemical failure in men following radical retropubic prostatectomy: impact of surgical margin status and location // J. Urol. — 2004. — V. 171, № 1. — P. 129–132.
14. Epstein J.I., Carmichael M.J., Pizov G., Walsh, P.C. Influence of capsular penetration on progression following radical prostatectomy: a study of 196 cases with long-term followup // J. Urol. — 1993. — V. 150, № 1. — P. 135–141.
15. Stamey T.A., Villers A.A., McNeal J.E. et al. Positive surgical margins at radical prostatectomy: importance of the apical dissection // J. Urol. — 1990. — V. 143, № 6. — P. 1166–1172.
16. Voges G.E., McNeal J.E., Redwine E.A. et al. Morphologic analysis of surgical margins with positive findings in prostatectomy for adenocarcinoma of the prostate // Cancer. — 1992. — V. 69, № 2. — P. 520–526.
17. Weldon V.E., Tavel F.R., Neuwirth H. et al. Patterns of positive specimen margins and detectable prostate specific antigen after radical perineal prostatectomy // J. Urol. — 1995. — V. 153, № 5. — P. 1565–1569.
18. Stephenson R.A., Middleton R.G., Abbott T.M.: Wide excision (nonnerve sparing) radical retropubic prostatectomy using an initial perirectal dissection // J. Urol. — 1997. — V. 157, № 1. — P. 251–255.
19. Shuford M.D., Cookson M.S., Chang S.S. et al. Adverse prognostic significance of capsular incision with radical retropubic prostatectomy // J. Urol. — 2004. — V. 172, № 1. — P. 119–123.
20. Iselin C.E., Robertson J.E., Paulson D.F. Radical perineal prostatectomy: oncological outcome during a 20-year period // J. Urol. — 1999. — V. 161, № 1. — P. 163–168.
21. Barocas D.A., Han M., Epstein J.I. et al. Does capsular incision at radical retropubic prostatectomy affect disease-free survival in otherwise organ-confined prostate cancer? // Urology. — 2001. — V. 58, № 5. — P. 746–751.
22. Swindle P., Eastham J.A., Ohori M. et al. Do margins matter? The prognostic significance of positive surgical margins in radical prostatectomy specimens // J. Urol. — 2005. — V. 174, № 3. — P. 903–907.
23. Vallet B.B. Radical perineal prostatectomy subsequent to bilateral orchiectomy // Del. Med. J. — 1944. — V. 6. — P. 19.
24. Polito M., Muzzonigro G., Minardi D. et al. Effects of neoadjuvant androgen deprivation therapy on prostatic cancer // Eur. Urol. — 1996. — V. 30, Suppl. 1. — P. 26–31.
25. Soloway M.S. Role of induction androgen deprivation before radical prostatectomy // Semin. Urol. — 1995. — V. 13, № 2. — P. 142–147.
26. Civantos F., Soloway M.S., Pinto J.E. Histopathological effects of androgen deprivation in prostatic cancer // Semin. Urol. Oncol. — 1996. — V. 14, № 2, Suppl. 2. — P. 22–31.
27. Witjes, W. P., Schulman, C. C., Debruyne, F. M. Preliminary results of a prospective randomized study comparing radical prostatectomy versus radical prostatectomy associated with neoadjuvant hormonal combination therapy in T2-3 N0 M0 prostatic carcinoma // Urology. — 1997. — V. 49, № 3A, Suppl. — P. 65–69.

Лечение болевого синдрома с помощью хлорида стронция-89 у больных раком предстательной железы с метастазами в кости

А.Д. Рыжков, Р.И. Габуния, С.В. Ширяев
ГУ РОНЦ им. Н.Н. Блохина РАМН

Strontium-89 Chloride Treatment of Pain Syndrome in Patients with Prostatic Cancer Metastasizing into Bones

A.D. Ryzhkov, R.I. Gabunia, S.V. Shiryaev
N.N. Blokhin Oncological Research Center, Russian Academy of Medical Sciences

Aim —to evaluate the clinical efficiency of strontium-89 chloride in the treatment of pain syndrome in patients with prostatic cancer (PC) with metastases in the bones.
99 patients with PC metastases to the bones were examined. Analgesic and antitumor effects of strontium-89 chloride were evaluated. Analgesic effect was noted in 73% of patients with hormone-resistant PC and 92% of patients receiving hormone therapy and biphosphonates, in whom the drug effect did not depend on the extent of tumor involvement. No effect was observed mainly in the patients with lytic lesions. Strontium-89 chloride contributes to bone tissue repair.

Strontium-89 chloride is an effective analgesic for patients with PC metastases in the bones. It can be used in complex with other treatments, promoting bone repair in some cases.

Метастатическое поражение костей — грозное осложнение опухолевого процесса, наиболее часто оно отмечается при раке предстательной железы (РПЖ). Основным клиническим проявлением поражения костей является болевой синдром, нарастающий по мере прогрессирования процесса, резко снижающий качество жизни больных, способствующий развитию тревоги, депрессии и приводящий к стойкой инвалидизации. Наличие болей отмечают 30—70% больных с установленным метастатическим поражением костей при РПЖ. Благодаря успехам гормонотерапии продолжительность жизни таких пациентов в последние годы увеличилась. Однако при развитии гормонорезистентности метастатический процесс прогрессирует, сопровождаясь болевым синдромом.

Гамма-терапия давно используется как эффективный способ борьбы с метастазами в кости. Однако при множественном поражении костей применение лучевой терапии ограничено из-за невозможности облучения практически всех отделов скелета. Применение ненаркотических и наркотических анальгетиков дает временный эффект.

Все это диктует необходимость поиска новых подходов к лечению болевого синдрома. В последнее десятилетие в клинической практике для лечения болевого синдрома применяют радиофармпрепараты (РФП), тропные к костной ткани: ^{89}Sr-хлорид, ^{135}Sm-оксабифор, ^{186}Re-ГЭДФК (гидроксиэтилдифосфоновая кислота). Среди этих радионуклидов наибольшее применение получил ^{89}Sr. На его основе производится РФП хлорид стронция-89 — чистый бета-излучатель; его использование разрешено в амбулаторных условиях.

Терапевтический эффект хлорида стронция-89 основан на непосредственном внутрикостном облучении очагов метастатического поражения костей, так как при внутривенном введении он избирательно включается в костную матрицу и его концентрация в костной ткани тем выше, чем более интенсивен минеральный метаболизм.

Изменение локального костного метаболизма, вызванного метастазированием, хорошо изучено. Изначально раковая клетка шунтирует малый круг кровообращения через венозно-вертебральные сплетения Batson'a. Попавшая в капилляры костного мозга клетка легко мигрирует в кость из-за отсутствия базальной мембраны в этих капиллярах. При дальнейшем развитии метастатического эмбола происходит продукция паракринных факторов, важнейшее значение среди которых имеет паратгормон-подобный пептид (ПТГ-пб), опосредованно стимулирующий резорбцию кости посредством воздействия на рецепторы, имеющиеся на остеобластах. Те, в свою очередь, активизируют остеокласты и клетки-предшественники. Кроме того, остеобласты секретируют коллагеназу, растворяющую остеоид. Параллельно идет процесс деминерализации кости, сопровождающийся исчезновением костных балок, в результате чего освобождается место для роста клона опухолевых клеток.

Разрушение костного матрикса приводит к выделению медиаторов, стимулирующих выработку коллагена и снижающих активность остеокластов. Однако ведущая роль в формировании реактивного костеобразования принадлежит собственным ферментам раковых клеток, стимулирующим остеобластическую активность. При исследовании клеток РПЖ, при котором формируются в основном остеобластические метастазы, выявлен фактор, названный эндотелин 1, который, возможно, ответствен за активацию остеобластов с последующим повышением синтетической активности и гипертрофированным формированием костного матрикса.

Патогенез болевого синдрома у больных с метастатическим поражением костей не до конца ясен. Из-за того, что кортикальный слой и костный мозг не имеют чувствительных рецепторов, болевая импульсация может исходить только из механорецепторов надкостницы. Предполагается несколько возможных механизмов развития болевого синдрома:

- вследствие опухолевой инфильтрации нервных окончаний;
- вследствие механической стимуляции рецепторов из-за растяжения тканей и дальнейшего повышения внутрикостного давления растущим метастазом;
- вследствие химической стимуляции рецепторов биологически активными пептидами, в первую очередь простагландинами, высвобождаемыми в больших количествах при остеолизе.

Последний механизм рассматривается как ведущий. В то же время появление болей может быть обусловлено одновременно несколькими причинами.

Нами обследовано 97 больных с метастатическим поражением костной системы при РПЖ, из них у 73 была гормонорефрактерная форма рака простаты. Во всех случаях диагноз верифицирован морфологически. До применения хлорида стронция-89 больные получали комплексное лечение (оперативное вмешательство, химиотерапия, гормо-

нотерапия, локальное облучение). Метастатическое поражение костей было установлено при комплексном исследовании с помощью сцинтиграфии скелета и рентгенографии. В ряде сомнительных случаев проводилась компьютерная или магнитно-резонансная томография. Показанием для назначения хлорида стронция-89 служило наличие метастазов и болевого синдрома на фоне проведенного лечения. Часть больных находилась в процессе гормонотерапии. Во всех случаях обследование проводилось до начала и после каждого курса лечения хлоридом стронция-89 каждые 3 мес. Анализировали динамику болевого синдрома, изменения на сцинтиграммах и рентгенограммах. Контролировали картину крови, в первую очередь — содержание лейкоцитов и тромбоцитов в периферической крови (не менее 3,5 и 150 тыс/мл соответственно).

Полное исчезновение болей зафиксировано у 27 (28%) больных, значительное уменьшение — у 53 (55%). В 9 (9%) случаях существенного изменения состояния больных не отмечалось и в 8 (8%) констатировано прогрессирование болевого синдрома. При гормонорефрактерной форме РПЖ полный или частичный клинический эффект зарегистрирован у 53 (73%) из 73 больных, при сочетанном лечении в комбинации с гормонотерапией, бифосфонатами или локальным облучением — у 22 (92%) из 24.

Снижение интенсивности болей наблюдалось в основном в ранние сроки, как правило, на 2-й неделе после инъекции, максимальный эффект — через 4—6 нед после начала лечения и сохранялся в течение 2—6 мес. В ряде случаев (10—15%) больные отмечали некоторое усиление болей на 2—5-й день после начала терапии, затем боли уменьшались, и к началу 2-й недели их интенсивность была заметно меньше, чем до лечения. Объяснить этот феномен нам не удалось, так как закономерности в его появлении мы не выявили. Следует сказать, что у всех таких пациентов поражение костей носило множественный характер.

При анализе данных комплексного рентгенорадионуклидного исследования был установлен характер поражения костей — превалирование пластики кости или остеолиза. Остеопластические метастазы при РПЖ встречались чаще (у 80 больных), смешанные — реже (у 12), остеолитическое поражение было редкостью (у 5) и наблюдалось в основном уже в терминальной стадии при контрольных исследованиях в процессе длительного мониторинга. На сцинтиграммах все очаги поражения хорошо визуализировались и выявлялись лучше, чем при рентгенографии.

Положительная динамика проявилась в изменении характера включения РФП и изменении рентгенологической картины в отдельных метастазах. Сцинтиграфически уровень включения РФП снижался. Отрицательная динамика сопровождалась повышением включения РФП в очагах.

Рентгенологически ведущим критерием положительной динамики было уплотнение костной структуры. При сцинтиграфии изменения как положительные, так и отрицательные определялись в более ранние сроки, чем при рентгенографии.

При изолированном применении хлорида стронция-89 репарация метастазов зафиксирована у 7 (9,5%) из 73 больных, а при сочетании РФП с гормонотерапией и лучевым лечением у 8 (33%) из 24.

Анальгезирующий эффект ^{89}Sr присутствовал даже при прогрессировании метастазов в кости, только у 22% больных не удалось облегчить состояние. Продолжительность жизни прослеженных нами больных составила от 6 мес до 6 лет.

Таким образом, хлорид стронция-89 является эффективным анальгезирующим средством при метастатическом поражении костной системы. Его применение обеспечивает частичную репарацию пораженной костной ткани, более выраженную при дополнении лечения другими методами.

ИНФОРМАЦИЯ

III конгресс Европейской ассоциации онкоурологов пройдет с 13 по 15 января 2006 г. в Брюсселе.

С 5 по 8 апреля 2006 г. в Париже состоится XXI конгресс Европейской ассоциации урологов.

С 20 по 25 мая 2006 г. состоится Конгресс американской урологической ассоциации в Атланте (США).

IPSEN
Innovation for patient care

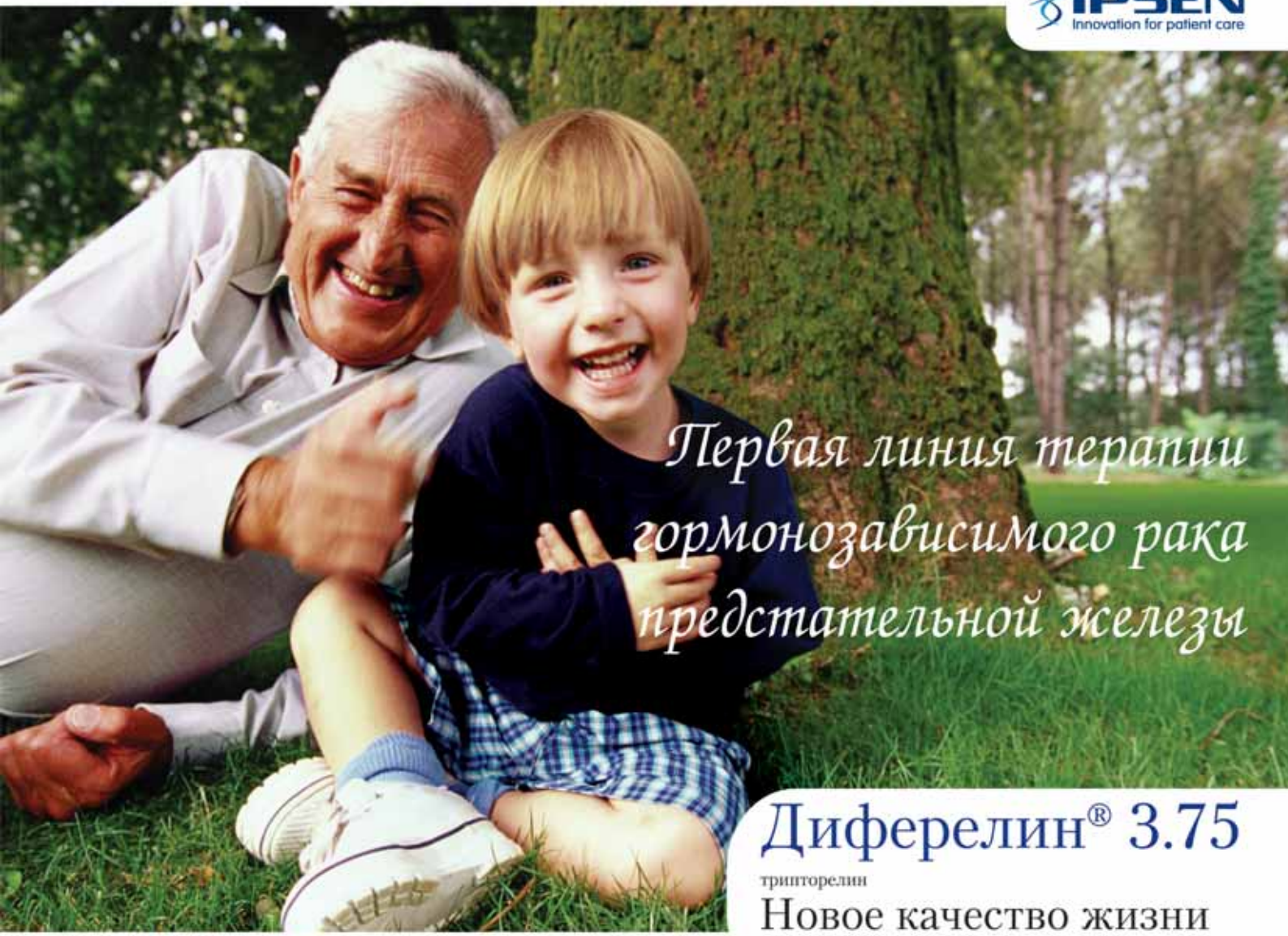

Диферелин® 3.75

трипторелин

Новое качество жизни

КРАТКАЯ ИНСТРУКЦИЯ

ОПИСАНИЕ
Порошок термостабильных лиофилизированных микросфер и растворитель для приготовления суспензии пролонгированного действия для внутримышечного введения.

СОСТАВ
В каждом флаконе содержится:
Трипторелин ..... 3,75 мг
Сополимер DL-молочной и гликолиевой кислот ..... 170 мг
Маннит ..... 85 мг
Кармелоза натрия ..... 30 мг
Полисорбат-80 ..... 2 мг

СОСТАВ РАСТВОРИТЕЛЯ
Маннит ..... 16 мг
Вода для инъекций q.s. ..... до 2 мл

ФАРМАКОЛОГИЧЕСКИЕ СВОЙСТВА
Препарат относится к группе Антигормонов (G: Гениталь-но-уретральная система и половые гормоны).

ФАРМАКОДИНАМИЧЕСКИЕ СВОЙСТВА
Диферелин является синтетическим декапептидом, аналогом природного ЛГРГ. Диферелин после короткого начального периода стимуляции гонадотропной функции гипофиза оказывает ингибирующее действие на секрецию гонадотропинов с последующим подавлением как женского, так и мужского стероидогенеза. В исследованиях на животных доказан механизм его действия: непосредственное воздействие на гонады путем уменьшения чувствительности периферических рецепторов к воздействию гормона, ответственного за высвобождение гонадотропинов.

ФАРМАКОКИНЕТИЧЕСКИЕ СВОЙСТВА
После внутримышечного введения пролонгированной формы препарата имеет место начальная стадия высвобождения лекарственного вещества с последующим обычным высвобождением (Cm=0,32+0,12 нг/мл), при котором среднее значение высвобождения трипторелина составляет 46,6±7,1 мкг/день. Биодоступность препарата составляет около 53% за один месяц.

ПОКАЗАНИЯ К ПРИМЕНЕНИЮ
Рак предстательной железы, чувствительный к гормональному воздействию. Лечение рака предстательной железы более эффективно, когда ранее не проводилась другая гормональная терапия. Постоянное применение препарата способствует снижению уровня лютеинизирующего и фолликулостимулирующего гормонов, что ведет к снижению секреции тестостерона, концентрации которого могут достигать показателей, наблюдающихся после кастрации. Одновременно отмечается временное повышение уровня кислой фосфатазы в начальной стадии лечения.

СПОСОБ ПРИМЕНЕНИЯ И ДОЗЫ
Одна внутримышечная инъекция Диферелина 3,75 мг пролонгированного действия, которая повторяется каждые 4 недели. Продолжительность лечения индивидуальная.

ИНСТРУКЦИЯ ПО ПРИГОТОВЛЕНИЮ И ВВЕДЕНИЮ ПРЕПАРАТА
Суспензия порошка в прилагаемом растворителе должна готовиться непосредственно перед инъекцией путем осторожного встряхивания флакона с целью получения однородной смеси. Вводят препарат только внутримышечно. Взаимодействия с другими лекарствами не описаны.

ПОБОЧНОЕ ДЕЙСТВИЕ
а) Начальная стадия лечения. В некоторых случаях возможно ухудшение клинических признаков и симптомов (в частности, появление болей в костях). Иногда возможно прогрессирование уже существующей гематурии или нарушения мочеиспускания, ощущение слабости или парестезии ног. Подобные проявления обычно непостоянны и исчезают через 1-2 недели после начала лечения. б) В ходе лечения. В ходе лечения могут отмечаться следующие побочные эффекты: приливы жара, боль в месте инъекции, импотенция, временные приступы артериальной гипертензии.

ПРЕДУПРЕЖДЕНИЯ И СПЕЦИАЛЬНЫЕ МЕРЫ ПРЕДОСТОРОЖНОСТИ
Начальный этап лечения: в редких случаях временное ухудшение клинических симптомов (в частности, боль в костях) отмечают на начальном этапе лечения. Это подтверждает необходимость тщательного медицинского наблюдения в течение первых недель терапии, особенно у больных с метастазами в области позвоночника и у больных, страдающих нарушением мочеиспускания. Рекомендуется при проведении терапии препаратом контролировать содержание тестостерона в крови, значение которого не должно превышать 1 нг/мл.

ФОРМА ВЫПУСКА
Порошок 3,75 мг для приготовления суспензии пролонгированного действия для внутримышечного введения во флаконах в комплекте с растворителем в ампулах, одноразовыми шприцем и 2 иглами.

Условия хранения: при температуре 15–25°C.
Срок годности: 2 года.
Условия отпуска из аптек: по рецепту врача.

Бофур Ипсен Интернасьональ
Россия - 109147 Москва - ул. Таганская, 19
Тел.: (095) 258 54 00 - Факс: (095) 258 54 01

Правильно ли мы лечим рак предстательной железы?

В.Б. Матвеев, Б.Я. Алексеев, М.И. Волкова
ГУ РОНЦ им. Н.Н. Блохина РАМН

Do We Treat Prostatic Cancer Correctly?

V.B. Matveev, B.Ya. Alekseev, M.I. Volkova
N.N. Blokhin Russian Oncological Research Center, Russian Academy of Medical Sciences; P.A. Gertzen Moscow Institute of Oncology

The results of interactive voting on the problem of therapeutic strategy in different stages of prostatic cancer are summed up. The voting was carried out at the VIth All-Russian Conference "Pressing Problems in Oncourological Diseases". Based on the results of priority studies and metanalyses, the authors discuss a wide spectrum of disputable problems concerning the indications for radical surgery, hormone and symptomatic treatment of the disease.

С 4 по 5 октября 2005 г. в Москве проходила VI Всероссийская конференция «Актуальные вопросы лечения онкоурологических заболеваний». Конференция привлекла более 800 участников из стран СНГ и ближнего зарубежья. В нескольких докладах были представлены современные позиции относительно спорных аспектов лечебной тактики при раке предстательной железы (РПЖ). После окончания выступлений был проведен анонимный интерактивный опрос, отразивший мнение аудитории о показаниях к различным подходам у больных раком простаты в разных стадиях на реальных клинических примерах. В данной статье рассмотрены и проанализированы результаты этого опроса.

Клиническое наблюдение 1

Больной, 62 года, пенсионер, обратился с жалобами на учащенное мочеиспускание (ночью – 2–3 раза). Концентрация простатического специфического антигена (ПСА) – 65 нг/мл. Ректальное исследование: предстательная железа (ПЖ) резко увеличенная, плотная, бугристая, контуры ее нечеткие. Трансректальное УЗИ (ТРУЗИ): объем ПЖ 87 см^3, отмечено наличие множественных сливных гипоэхогенных участков в периферических зонах обеих долей ПЖ с признаками выхода опухоли за пределы капсулы. При остеосцинтиграфии очаги повышенного накопления радиофармпрепарата (РФП) не выявлены. Q_{max} 12 мл/с. Объем остаточной мочи – 80 мл. Выполнена биопсия простаты из 8 точек. При гистологическом исследовании обнаружена аденокарцинома (3+4) 7 баллов по Глисону в 4 из 4 столбцов в левой доле и в 3 из 4 – в правой. Произведена лапароскопическая тазовая лимфаденэктомия, во время которой удалено 22 лимфатических узла. При гистологическом исследовании метастазы в лимфатические узлы не выявлены.

Вопрос: Какова оптимальная тактика лечения пациента?

Варианты ответов и распределение мнений аудитории:

1) неоадъювантная гормонотерапия (ГТ) + лучевая терапия – ЛТ (13% ответов);

2) ЛТ (18%);

3) ЛТ + адъювантная ГТ (29%);

4) неоадъювантная ГТ + ЛТ + адъювантная ГТ (9%);

5) ГТ (23%);

6) трансуретральная резекция (ТУР) простаты + ГТ (5%);

7) ТУР простаты + ЛТ (0%).

На основании представленных результатов обследования пациенту можно установить диагноз: РПЖ T3aN0M0, (3+4) 7 баллов по Глисону. Методом выбора при местно-распространенном раке простаты является дистанционная ЛТ, позволяющая добиться полного эффекта у 40% таких больных. ГТ в монорежиме представляет собой лишь паллиативный метод лечебного воздействия. Только эндокринное лечение при стадии T3N0M0, как правило, рекомендуется пациентам с большими опухолями (T3b), выраженными клиническими проявлениями заболевания, высоким уровнем ПСА (>25 нг/мл) и небольшой ожидаемой продолжительностью жизни.

Вопрос о необходимости дополнительного проведения ГТ до (неоадъювантная), во время (конкурентная) и/или после (адъювантная) облучения является спорным. В ряде исследований [1, 2] комбинированное лечение обеспечивало преимущество второстепенных результатов (частота полных эффектов, риск развития отдаленных метастазов, безрецидивная выживаемость и выживаемость без признаков прогрессирования) по сравнению с облучением. Увеличение общей выживаемости, являющейся результатом первостепенной значимости, при дополнительном проведении гормонолучевой терапии зарегистрировано в протоколе EORTC (конкурентная и адъювантная ГТ), а также при реанализе данных протокола RTOG 85—31 у всех больных, особенно при показателе Глисона более 7 баллов [3]. В исследовании [4] общая и специфическая выживаемость была достоверно более высокой после длительной (неоадъювантной, конкурентной и адъювантной) ГТ только среди пациентов с показателем Глисона 8–10.

У описанного в наблюдении 1 пациента, согласно результатам гистологического исследования биопсийной ткани, показатель Глисона составил 7 баллов. Следует учитывать, что в 30% наблюдений пока-

затель Глисона в биопсийном материале оказывается ниже по сравнению с данными морфологического исследования после простатэктомии. В связи с этим нельзя исключить, что в представленном клиническом наблюдении опухоль может оказаться низкодифференцированной, а пациент нуждается в проведении ГТ не только с симптоматической целью, но и для увеличения продолжительности жизни.

Принимая во внимание все приведенные факты, можно предположить, что назначение дополнительной неоадъювантной, конкурентной и адъювантной ГТ, по крайней мере, с целью улучшения качества жизни при длительных сроках наблюдения за счет увеличения периода без рецидива и отдаленных метастазов является обоснованным.

ТУР ПЖ, учитывая удовлетворительные данные урофлоуметрии и ожидаемое симптоматическое улучшение после начала специфического лечения, данному больному не показана.

Клиническое наблюдение 2 (часть I)

Больной, 60 лет, инженер. Жалоб не предъявляет. ПСА 27 нг/мл. Ректальное пальцевое исследование: ПЖ увеличенная, плотная, асимметричная за счет плотного узлового образования в правой доле. По данным ТРУЗИ, нельзя исключить экстракапсулярную инвазию опухоли в правой доле. При компьютерной томографии (КТ) выявлена опухоль ПЖ с признаками экстракапсулярной инвазии. Лимфатические узлы малого таза не увеличены. При гистологическом исследовании биоптата простаты (12 точек) обнаружена аденокарцинома, (3+3) 6 баллов по Глисону: 4/6 — в правой доле, 2/6 – в левой. При сцинтиграфии очаги гиперфиксации РФП не выявлены.

Вопрос: Какова оптимальная тактика лечения данного пациента?

Варианты ответов и распределение мнений аудитории:

1) тщательное наблюдение (2% ответов);

2) неоадъювантная гормонотерапия (ГТ) + радикальная простатэктомия (35%);

3) радикальная простатэктомия (27%);

4) неоадъювантная ГТ + ЛТ (15%)

5) ЛТ (13%);

6) ЛТ + адъювантная ГТ (4%);

7) ГТ (0%).

На основании представленных результатов обследования пациенту можно установить диагноз: РПЖ T3aN0M0, (3+3) 6 баллов по Глисону. Как уже было отмечено выше, методом выбора в лечении таких больных является ЛТ в сочетании с длительной ГТ, которую необходимо начинать до облучения, продолжать на протяжении всего курса лучевого воздействия и в течение 2 лет после него.

Динамическое наблюдение при распространенном РПЖ проводили в исследованиях [5–7], в которых сравнивали результаты при выжидательной тактике и незамедлительном лечении. При длительных сроках наблюдения у больных местно-распространенными опухолями назначение лечения непосредственно после установления диагноза рака простаты не приводило к увеличению общей выживаемости по сравнению с таковой при отсроченной андрогенной абляции. Следовательно, описанному больному может быть назначена отсроченная ГТ.

До настоящего времени ни в одном исследовании не продемонстрированы преимущества гормонолучевой терапии перед радикальной простатэктомией при раке простаты T3. Ряд авторов выполняли хирургическое вмешательство у данной категории пациентов с удовлетворительными отдаленными результатами. При этом у 10% больных, подвергнутых радикальной простатэктомии при стадии cT3, во время морфологического исследования выявляли стадию pT2. Специфическая 5- и 10-летняя выживаемость в группе достигала 85–90 и 72–80% соответственно [8]. Для сравнения: аналогичные показатели у пациентов, получавших радикальную ЛТ, составляют 82 и 44% соответственно. К сожалению, исследования, в которых бы непосредственно сравнивали результаты хирургического и лучевого лечения у больных РПЖ cT3, не проводились.

Результаты лечения при проведенной неоадъювантной ГТ перед радикальной простатэктомией исследовали в ряде работ. Согласно данным трех проспективных рандомизированных исследований, проведение эндокринного лечения перед радикальной простатэктомией не оказывает влияния на выживаемость. Использование андрогенной абляции до хирургического вмешательства при локализованных опухолях (T1–2) способствует снижению частоты позитивных краев резекции и уменьшению категории pT, но не влияет на общую, специфическую и безрецидивную выживаемость. ГТ у больных местно-распространенными формами заболевания (T3) не приводит даже к снижению риска оставления опухолевых клеток по краю разреза и также не влияет на выживаемость. Поэтому проведение неоадъювантной ГТ перед радикальной простатэктомией не показано [9–11].

Клиническое наблюдение 2 (часть II)

Больному проведена неоадъювантная ГТ агонистами лютеинизирующего гормона и рилизинг-гормона (ЛГРГ) в течение 3 мес. ПСА 5,8 нг/мл. Выполнена радикальная простатэктомия. При гистологическом исследовании в обеих долях выявлена аденокарцинома, (4+3) 7 баллов по Глисону, со слабыми признаками патоморфоза; инвазивный рост за пределы капсулы правой доли, инвазия в семенные пузырьки. Признаков опухолевого роста по линии резекции нет. Метастазы в лимфатических узлах не выявлены. ПСА через 1 мес после операции не определялся.

Вопрос: Какова тактика дальнейшего ведения больного?

Варианты ответов и распределение мнений аудитории:

1) наблюдение (60% ответов);
2) адъювантная ЛТ (11%);
3) адъювантная ГТ (27%).

Практически у 100% пациентов, страдающих раком простаты pT3, подвергнутых только радикальной простатэктомии, отмечается прогрессирование заболевания в течение 24–36 мес после операции. При этом риск прогрессирования возрастает по мере увеличения показателя Глисона и зависит от уровня ПСА до операции. Так, у больных, не получавших адъювантную терапию, при концентрации ПСА >25 нг/мл рецидив заболевания в течение первых 2 лет после простатэктомии регистрируется в 80% случаев, при ПСА от 10 до 25 нг/мл – в 60%, менее 10 нг/мл – в 40%. Таким образом, возможность прогрессирования заболевания заставляет задуматься о необходимости назначения дополнительного лечения радикально оперированным больным раком простаты pT3.

Проведение адъювантного облучения после радикальной простатэктомии в группе высокого риска (pT3, концентрация ПСА до лечения более 10 нг/мл, показатель Глисона 7 баллов) достоверно улучшает отдаленные результаты лечения. В протоколе EORTC 22911 облучение оперированных больных со стадией pT3 приводило к достоверному увеличению выживаемости без признаков ПСА-рецидива, а также без клинических симптомов заболевания. 5-летняя специфическая выживаемость пациентов, получавших комбинированное лечение, составила 74,0% по сравнению с 52,6% в группе больных, подвергнутых только радикальной простатэктомии.

Адъювантная ГТ также позволяет улучшить результаты радикальной простатэктомии у больных раком простаты pT3. В ретроспективном исследовании андрогенная абляция после операции при РПЖ pT3bN0M0 приводила к достоверному увеличению выживаемости без признаков биохимического рецидива (с 23 до 67%) по сравнению с таковой при динамическом наблюдении. Разница между специфической выживаемостью в группах (78 и 90% соответственно) достигла статистической значимости при длительных (10 лет) сроках наблюдения [12]. В другой серии наблюдений монотерапия нестероидными антиандрогенами привела к достоверному снижению частоты рецидивов на 20% в течение 4 лет [13]. В исследовании [14] адъювантная монотерапия бикалютамидом 150 мг после проведения радикальных видов лечения местно-распространенного рака простаты была ассоциирована с тенденцией к улучшению выживаемости.

Клиническое наблюдение 2 (часть III)

Больной оставлен под динамическим наблюдением. Концентрация ПСА через 3 мес составила 0,1 нг/мл, через 6 мес – 0,4 нг/ мл, через 8 мес – 0,9 нг/мл.

Вопрос: Какова тактика дальнейшего лечения больного?

Варианты ответов и распределение мнений аудитории:
1) ГТ в непрерывном режиме (35% ответов);
2) ГТ в интермиттирующем режиме (33%);
3) ЛТ (13%);
4) ЛТ + ГТ (19%).

У 15–30% больных РПЖ, подвергнутых радикальным видам лечения, отмечается повышение уровня ПСА. После простатэктомии увеличенной считается концентрация маркера более 0,2 нг/мл. Для выбора метода дальнейшего лечения большое значение имеет локализация рецидива опухоли. К сожалению, современные методы исследования, такие как УЗИ, КТ и магнитно-резонансная томография, не позволяют своевременно визуализировать небольшие очаги поражения. Поэтому для дифференциации местного и отдаленного рецидивов рака простаты необходимо ориентироваться на сроки и скорость повышения уровня ПСА. Раннее увеличение содержания маркера и короткое время его удвоения (менее 6–10 мес) являются признаками диссеминации опухолевого процесса. Напротив, медленное повышение уровня ПСА и срок его удвоения более 6 мес характерны при местном рецидиве. Таким образом, у описанного в наблюдении 2 пациента имеет место биохимический рецидив РПЖ, при этом период удвоения концентрации ПСА составляет менее 6 мес, что позволяет предположить большую вероятность наличия отдаленных метастазов, чем местного рецидива опухоли. Следовательно, наиболее логичным в этом случае является назначение ГТ.

Роль последней у пациентов с биохимическим рецидивом после радикальных видов лечения не изучена. Не проводились рандомизированные исследования, посвященные определению влияния уровня ПСА на момент начала терапии на выживаемость этой специфической категории больных. Назначение постоянной ГТ при биохимическом рецидиве после радикальной простатэктомии приводит к снижению уровня маркера, а также обеспечивает длительную выживаемость без повторного повышения концентрации ПСА. Однако влияние андрогенной абляции на общую выживаемость таких больных не доказано. Кроме того, не следует сбрасывать со счетов осложнения традиционной ГТ, особенно у молодых пациентов с незначительно увеличенным содержанием ПСА и отсутствием каких-либо жалоб.

В последние годы пристальное внимание урологов приковано к интермиттирующей андрогенной блокаде, предложенной с целью улучшения качества жизни больных раком простаты. В серии наблюдений Kurek и соавт. (1999), проводивших интермиттирующее лечение больным с биохимическим рецидивом рака простаты после радикального хирургического лечения при уровне ПСА более 3 нг/мл, при среднем сроке наблюдения 48 мес ни в одном случае

не зарегистрировано прогрессирование и переход заболевания в гормонорефрактерную фазу. Медиана времени без лечения составила 26,6 мес. В других исследованиях, посвященных данному вопросу, критерии включения больных и схемы лечения были весьма вариабельными, в связи с чем сравнивать их результаты сложно. Несмотря на всеобщий энтузиазм относительно преимуществ интермиттирующей андрогенной блокады, пациент должен быть информирован об отсутствии данных о ее результатах при длительных сроках наблюдения.

Спасительная ЛТ показана только при местном рецидиве после радикальной простатэктомии у больных с уровнем ПСА менее 1,5 нг/мл. При концентрации ПСА более 1,5 нг/мл, как правило, применяют немедленную или отсроченную ГТ.

Клиническое наблюдение 2 (часть IV)

Больному назначена интермиттирующая ГТ в режиме максимальной андрогенной блокады. Пациент жив без признаков прогрессирования РПЖ при сроке наблюдения 4 года, ПСА не определяется.

Клиническое наблюдение 3 (часть I)

При обследовании пациента, 62 года, не предъявлявшего жалоб, выявлено повышение уровня ПСА до 190 нг/мл. При ректальном исследовании отмечено увеличение и уплотнение ПЖ, уплотнение параректальной клетчатки справа. При гистологическом исследовании биопсийного материала во всех полученных столбиках выявлена аденокарцинома (4+3) 7 баллов по Глисону. При сканировании костей скелета очаговая патология не обнаружена. КТ брюшной полости и малого таза: множественные метастазы в тазовых и парааортальных лимфатических узлах.

Вопрос: Какую схему лечения вы выберете?

Варианты ответов и распределение мнений аудитории:

1) двусторонняя орхидэктомия (20% ответов);

2) агонисты ЛГРГ (3%);

3) монотерапия антиандрогенами (5%);

4) максимальная андрогенная блокада — МАБ (72%).

У данного пациента диагностирован РПЖ T3N+M1, (4+3) 7 баллов по Глисону. Единственным методом лечения распространенного РПЖ является ГТ, подразумевающая блокаду андрогенной стимуляции опухоли. До недавнего времени «золотым стандартом» первой линии терапии диссеминированного рака простаты являлось удаление обоих яичек, снижающее уровень сывороточного тестостерона на 95% в течение 3 мес.

С целью избежания психологического дискомфорта, ассоциированного с хирургической кастрацией, предложено использовать медикаментозную кастрацию агонистами ЛГРГ, вызывающими гиперстимуляцию рецепторов ЛГРГ, что приводит к супрессии продукции лютеинизирующего и фолликулостимулирующего гормонов и соответственно тестостерона. При этом кастрационный уровень тестостерона достигается в течение 2—3 нед после начала лечения. В многоцентровых рандомизированных исследованиях доказана равная эффективность медикаментозной и хирургической кастрации, позволяющей добиться объективного ответа более чем у 80% больных. Средний срок до прогрессирования заболевания после данного вида лечения составляет 12—33 мес [15].

МАБ подразумевает сочетание кастрации (медикаментозной или хирургической) и антиандрогенов, приводящих к блокаде как продукции тестостерона, так и его взаимодействия с рецепторами. С целью сравнения результатов МАБ и только кастрации проводились многочисленные работы. В 4 больших двойных слепых плацебоконтролируемых исследованиях МАБ обеспечивала преимущество выживаемости от 6 до 20 мес, в 2 работах увеличение выживаемости при использовании данного вида андрогенной абляции не достигнуто. В крупнейшем метаанализе PCTCG, включившем данные 8275 больных, отмечено достоверное увеличение 5-летней выживаемости на 2% в группе, получавшей МАБ; при исключении из анализа пациентов, получавших стероидные антиандрогены, преимущество выживаемости достигло 3% [16—22].

Монотерапия антиандрогенами была предложена как метод андрогенной блокады, который может предотвратить побочные эндокринные эффекты, в том числе и подавление сексуальной функции. В нескольких работах при монотерапии флутамидом продемонстрированы одинаковые отдаленные результаты с таковыми при МАБ и орхэктомии в отношении выживаемости и сроков до прогрессирования заболевания. Бикалутамид в дозе 50 мг/сут уступал кастрации в отношении медианы выживаемости и периода до прогрессирования. Увеличение дозы до 150 мг позволило добиться результатов, аналогичных таковым при использовании МАБ, у пациентов со стадией M0. В мета-анализе 8 исследований, включивших 2717 больных, показано, что монотерапия антиандрогенами действительно уменьшает частоту побочных эффектов, снижая выживаемость по сравнению с таковой при кастрации [23].

Клиническое наблюдение 3 (часть II)

Больному назначена терапия золадексом. Уровень ПСА через 12 мес составил 3,6 нг/мл, через 15 мес — 5,0 нг/мл, через 18 мес — 8,0 нг/мл.

Вопрос: Какова тактика дальнейшего ведения больного?

Варианты ответов и распределение мнений аудитории:

1) продолжение лечения золадексом (3% ответов);

2) замена золадекса на другой агонист ЛГРГ (2%);

3) двусторонняя орхидэктомия (23%);

4) добавление стероидного антиандрогена (9%);

5) добавление нестероидного антиандрогена (28%);

6) монотерапия бикалутамидом (16%);

7) химиотерапия (19%).

Резистентность рака простаты к проводимому гормональному лечению диагностируется на основании повышения уровня ПСА в 2—3 измерениях, выполненных с интервалом 2 нед и более на фоне кастрационного уровня тестостерона, и является показанием к назначению ГТ второй линии или химиотерапии.

В многочисленных исследованиях разница в результатах применения различных агонистов ЛГРГ не обнаружена. В связи с этим замена золадекса на другой препарат данной группы необоснованна. Как уже было отмечено выше, хирургическая и медикаментозная кастрация обладают равной эффективностью. Поэтому двухсторонняя орхэктомия данному пациенту не показана.

В качестве ГТ второй линии больным, подвергнутым только кастрации, может быть рекомендовано дополнительное назначение антиандрогенов. Нестероидные антиандрогены в качестве второй линии ГТ позволяют добиться снижения уровня ПСА на 50% и более у 15—54% больных при средней продолжительности их приема 4—11 мес. Эффективность стероидных антиандрогенов у больных с гормонально-резистентной опухолью более низкая и составляет 0—9%. Отмена агониста ЛГРГ у пациентов, получающих антиандрогены второй линии или альтернативные антиандрогены, не рекомендуется [24].

В связи с низкой частотой объективных ответов на гормональные манипуляции второй линии в последние годы все большую популярность приобретает раннее назначение химиотерапии у пациентов гормонально-рефрактерным раком простаты. После получения результатов больших рандомизированных исследований SWOG и TAX стандартом системного цитотоксического лечения таких больных стали режимы, основанные на доцетакселе, позволяющие достоверно снизить риск смерти от РПЖ, увеличить медиану выживаемости, период до прогрессирования заболевания и повышения уровня ПСА, а также улучшить качество жизни [25, 26].

Клиническое наблюдение 3 (часть III)

К терапии золадексом добавлен касодекс (50 мг). Уровень ПСА через 6 мес — 0,8 нг/мл.

Клиническое наблюдение 4 (часть I)

Больного, 64 года, в течение 1 года беспокоили дизурические явления легкой степени. При ректальном исследовании отмечено увеличение ПЖ, выраженная экстрапростатическая инвазия. ПСА 68 нг/мл. Выполнена биопсия простаты. При гистологическом исследовании во всех биопсийных образцах выявлена аденокарцинома, (3+4) 7 баллов по Глисону. Остеосцинтиграфия: солитарный очаг гиперфиксации РФП в правой подвздошной кости. При рентгенографии и КТ патологические изменения костей не выявлены.

Вопрос: Какова тактика лечения больного?

Варианты ответов и распределение мнений аудитории:

1) наблюдение, ГТ при прогрессировании или появлении симптоматики (27% ответов);

2) двусторонняя орхидэктомия (23%);

3) терапия агонистами ЛГРГ (17%);

4) монотерапия антиандрогенами (20%);

5) МАБ (13%).

На основании данных проведенного обследования больному можно установить диагноз: РПЖ T3N0Mx, (3 + 4) 7 баллов по Глисону.

Согласно результатам исследований VACURG, MRC и EORTC, приведенным выше, назначение ГТ при местно-распространенных опухолях только после появления клинических проявлений заболевания не приводит к снижению общей выживаемости по сравнению с таковой при немедленном проведении эндокринного лечения. В то же время у пациентов с отдаленными метастазами отсроченная терапия ассоциирована с повышением смертности от основного заболевания с 76 до 80% и двухкратным увеличением риска развития обструкции верхних мочевых путей, патологических переломов, компрессии спинного мозга и появления внекостных метастазов [5–7]. Учитывая отсутствие данных, однозначно свидетельствующих о наличии диссеминации опухоли в клиническом наблюдении 4, больному может быть назначена отсроченная ГТ. Следует подчеркнуть необходимость индивидуального подхода при выборе выжидательной тактики у данной категории пациентов и принимать во внимание баланс между потенциальным увеличением продолжительности жизни при раннем проведении эндокринного лечения и возможным преимуществом качества жизни при отсроченном его назначении. Показания к применению различных режимов и схем андрогенной блокады рассмотрены выше.

Клиническое наблюдение 4 (часть II)

Больному назначена терапия: золадекс + касодекс (50 мг). Концентрация ПСА через 6 мес составила 12,4 нг/мл, через 12 мес – 4,4 нг/мл, через 24 мес – 16,1 нг/мл. Учитывая развитие гормональной резистентности опухоли, отменен касодекс. Через 3 мес уровень ПСА — 14,2 нг/мл. При остеосцинтиграфии, рентгенографии и КТ костей скелета наблюдалось отсутствие динамики.

Вопрос: Какова тактика дальнейшего лечения больного?

Варианты ответов и распределение мнений аудитории:

1) монохимиотерапия эстрацитом (5% ответов);

2) монохимиотерапия митоксантороном (12%);

3) химиотерапия с применением доцетаксела (55%);

4) терапия бисфосфонатами (15%);

5) ГТ до объективного прогрессирования заболевания (13%).

У пациента с гормонорезистентным раком простаты снижение уровня ПСА в ответ на гормональные манипуляции второй линии (отмена ка-

содекса) составило 12%, что не может быть расценено как объективный эффект. В связи с этим перспектива эффективности дальнейшей ГТ сомнительна. Методом выбора у данной категории больных является химиотерапия. При монохимиотерапии эстрацитом продемонстрирована низкая частота объективных ответов при гормонорезистентных опухолях. До недавнего времени стандартом в лечении гормонорезистентного РПЖ являлась комбинация митоксантрона с преднизолоном, позволяющая снизить интенсивность боли в 30% наблюдений, однако не оказывающая влияние на выживаемость. Завершенные в 2004 г. исследования SWOG и TAX убедительно продемонстрировали преимущество режимов, основанных на доцетакселе.

Клиническое наблюдение 4 (часть III)

Больной отказался от предложенной химиотерапии. Через 8 мес появилась боль в правом бедре. При остеосцинтиграфии выявлены множественные метастазы в костях.

Вопрос: Какова тактика дальнейшего лечения больного?

Варианты ответов и распределение мнений аудитории:

1) дистанционное облучение правой бедренной кости (23% ответов);

2) радиоактивный стронций (11%);

3) химиотерапия (41%);

4) преднизолон (7%);

5) терапия бисфосфонатами (18%).

Несомненно, методом выбора для данного пациента является химиотерапия. Преднизолон также может быть применен при гормонорезистентном раке простаты в качестве ГТ второй-третьей линии. При этом ПСА-ответ регистрируется в 20% случаев. Однако высокая частота побочных эффектов, ассоциированных с данным видом лечения, заставляет с осторожностью подходить к назначению кортикостероидов данной категории больных.

Паллиативная терапия занимает немаловажное место в лечении пациентов с костными метастазами РПЖ, проявляющимися клинически. Облучение области метастаза в кость в 10 фракциях по 3 Гр или в 5 фракциях по 4 Гр позволяет добиться обезболивающего эффекта в 30—40% наблюдений.

Использование радиоактивного стронция приводит к достоверному снижению числа костных поражений, выявляемых при остеосцинтиграфии, и уровня щелочной фосфатазы. Однако выраженная миелосупрессия, которая может быть вызвана применением ^{89}Sr у 15% больных, заставляет сдержанно относиться к данному виду паллиативного лечения при планировании химиотерапии у больных гормонорезистентным раком простаты.

В рандомизированном исследовании III фазы, в котором сравнивали результаты локальной ЛТ и лечения радиоактивным стронцием у больных гормонорезистентным раком простаты, выявлено достоверное преимущество общей выживаемости пациентов, подвергнутых локальному облучению. Различия в выживаемости без признаков прогрессирования и сроках до прогрессирования заболевания между группами не отмечены. Биохимический ответ после ЛТ и лечения ^{89}Sr зарегистрирован в 13 и 10%, субъективное улучшение состояния – в 33,3 и 34,7% случаев соответственно. Значимые различия по частоте осложнений между группами не выявлены [27].

Бисфосфонаты позволяют достоверно отсрочить развитие костных осложнений, уменьшить болевой синдром и улучшить качество жизни у больных с метастазами РПЖ в кости и могут быть рекомендованы в качестве поддерживающей терапии [28].

Литература

1. Pilepich M.V., Winter K., John M.J. et al. Phase III radiation therapy oncology group (RTOG) trial 86—10 of androgen deprivation adjuvant to definitive radiotherapy in locally advanced carcinoma of the prostate // Int. J. Radiat. Oncol. Biol. Phys. — 2001;50:1243—1252.
2. Lawton C.A., Winter K., Murray K. et al. Updated results of the phase III Radiation Therapy Oncology Group (RTOG) trial 85—31 evaluating the potential benefit of androgen suppression following standard radiation therapy for unfavorable prognosis carcinoma of the prostate // Int J. Radiat. Oncol. Biol. Phys. — 2001;49:937—946.
3. Bolla M., Gonzalez D., Warde P. et al. Improved survival in patients with locally advanced prostate cancer treated with radiotherapy and goserelin // N. Engl. J. Med. — 1997;337:295—300.
4. Hanks G.E., Lu J., Machtay M. et al. RTOG Protocol 92—02: A phase III trial of the use of long term androgen suppression following neoadjuvant hormonal cytoreduction and radiotherapy in locally advanced carcinoma of the prostate // Proc. Am. Soc. Clin. Oncol. — 2000;19:1284.
5. Byar D.P. Proceedings: The Veterans Administration Cooperative Urological Research Group's studies of cancer of the prostate // Cancer. — 1973:32:1126—1130.
6. Medical Research Council Prostate Cancer Working Party Investigators Group. Immediate versus deferred hormone therapy for prostate cancer: How safe is androgen deprivation? // BJU Int. — 2000;86:220.
7. Schroder F.H., Kurth K.H., Fossa S.D. Early versus delayed endocrine treatment of pN1-3 M0 prostate cancer without local treatment of the primary tumor: results of European Organisation for the Research and Treatment of Cancer 30846-a phase III study // J. Urol. — 2004; Sep;172(3):923—927.
8. Van Poppel H. Treatment options for locally advanced prostate cancer.//Controversies in the management of bladder cancer and prostate cancer. — Bologna, 21—23 January, 2005. — P. 47.
9. Gleave M.E., Goldenberg S.L., Chin J.L. et al. Randomized comparative study of 3 versus 8-month neoadjuvant hormonal therapy before radical prostatectomy: Biochemical and pathological effects // J. Urol. — 2001;166: 500—507.
10. Schulman C.C., Debruyne F.M., Forster G. et al. 4-Year follow-up results of a European prospective randomized study on neoadjuvant hormonal therapy prior to radical prostatectomy in T2—3N0M0

prostate cancer. European Study Group on Neoadjuvant Treatment of Prostate Cancer // Eur. Urol. — 2000;38:706—713.
11. Soloway M.S., Pareek K., Sharifi R. et al.. Neoadjuvant androgen ablation before radical prostatectomy in cT2bNxMo prostate cancer: 5-year results. Lupron Depot Neoadjuvant Prostate Cancer Study Group // J. Urol. — 2002;167:112—116.
12. Zincke H, Lau W, Bergstralh E, et al. Role of early adjuvant hormonal therapy after radical prostatectomy for prostate cancer// J. Urol. — 2001;166:2208—2215.
13. Wirth M., Frohmuller H., Marz F. et al. Randomized multicenter trial on adjuvant flutamide therapy in locally advanced prostate cancer after radical surgery: Interim analysis of treatment effect and prognostic factors [abstract] // Br. J. Urol. — 1997;80:263.
14. See W., McLeod D. Iversen P.et al. The bicalutamide Early Prostate Cancer Program: Findings of the North American Trial at median 5.7 years` follow-up // J. Urol. — 2005. — V. 173, № 4. — Abstr. 674.
15. Hellerstedt B.A., Pienta K.J. The current state of hormonal therapy for prostate cancer //Cancer J. Clin. — 2002. — V. 52 (3). — P. 154—179.
16. Benson RC. Total androgen blockade: the United States experience // Eur. Urol. — 1993;24(2):72—76.
17. Denis L.J., Carnelro de Moura J.L. Goserelin acetate and flutamide versus bilateral orchiectomy: a phase III EORTC trial (30853) EORTC GU Group and EORTC Data Center // Urology. — 1993; Aug;42(2):119—129; discussion 129—130.
18. Eisenberger M.A., Crawford E.D., Wolf M Prognostic factors in stage D2 prostate cancer; important implications for future trials: results of a cooperative intergroup study (INT.0036). The National Cancer Institute Intergroup Study #0036 // Semin. Oncol. — 1994; Oct;21(5):613—619.
19. Klotz L. // BJU Int. — 2001; 87: 806—813.
20. Moinpour C.M., Savage M.J., Troxel A. Quality of life in advanced prostate cancer: results of a randomized therapeutic trial // J. Natl. Cancer Inst. — 1998; Oct 21;90(20):1537—1544.
21. Prostate Cancer Trialists' Collaborative Group. Maximum androgen blockade in advanced prostate cancer: an overview of the randomised trials // Lancet. — 2000;355:1491—1498.
22. Zalcberg J.R., Raghaven D., Marshall V., Thompson P.J. Bilateral orchidectomy and flutamide versus orchidectomy alone in newly diagnosed patients with metastatic carcinoma of the prostate-an Australian multicentre trial // Br. J. Urol. — 1996; Jun;77(6):865—869.
23. Seidenfeld J., Samson D.J., Hasselblad V. Single-therapy androgen suppression in men with advanced prostate cancer: a systematic review and meta-analysis //Ann. Intern. Med. — 2000. — V. 4, № 132 (7). — P. 566—577.
24. Kasamon K.M., Dawson N. Update on hormone-refractory prostate cancer // Current Opinion in Urology. — 2004;14:185—193.
25. Petrylak D.P., Tangen C.M., Hussain M.H. et al. Docetaxel and estramustine compared with mitoxantrone and prednisone for advanced refractory prostate cancer //N. Engl. J. Med. — 2004. — V. 7, № 351 (15). — P. 1513—1520.
26. Tannock I.F., de Wit R., Berry W.R. Docetaxel plus prednisone or mitoxantrone plus prednisone for advanced prostate cancer // N. Engl. J. Med. — 2004. — V. 7, № 351(15). — P. 1502—1512.
27. Oosterhof G.O., Roberts J.T., de Reijke T.M. Strontium(89) chloride versus palliative local field radiotherapy in patients with hormonal escaped prostate cancer: a phase III study of the European Organisation for Research and Treatment of Cancer, Genitourinary Group // Eur. Urol. — 2003; Nov;44(5):519—526.
28. Coleman R.E. Skeletal complications of malignancy //Cancer. — 1997. — V. 80. — P. 1588—1594.

ИНФОРМАЦИЯ

Кафедра онкологии факультета усовершенствования врачей Российского государственного медицинского университета, созданная в 2004 г. на базе Российского онкологического научного центра им. Н.Н. Блохина РАМН (*зав. кафедрой — проф. В.А. Хайленко*)**, проводит набор курсантов** (*онкологов, хирургов, гинекологов, терапевтов, рентгенологов и др.*) **для усовершенствования по специальности «Онкология».**

Тематическое усовершенствование: «Методы диагностики и лечения опухолей различных локализаций». *Продолжительность — 2 нед (72 ч).*

Общее усовершенствование (*сертификационный цикл*): «Онкология. Диагностика и лечение злокачественных новообразований, новые медицинские технологии». *Продолжительность — 1 мес (144 ч).*

Специализация по онкологии. *Продолжительность — 4 мес (576 ч).*

Начало очередных сертификационных циклов и цикла специализации 16.01.06.

За прохождение общего усовершенствования плата не взимается. После окончания обучения выдается удостоверение установленного образца. Иногородним предоставляется общежитие.

Обращаться по тел.: (095) 324-0239, 324-9150, 324-1280.

Roche

Очевидные преимущества



- **Единственный бисфосфонат 3-го поколения, зарегистрированный для лечения метастатической костной болезни (MBD)**
- **БЕЗОПАСНОСТЬ:**
  Наименьшая частота побочных эффектов и отсутствие нефротоксичности[1,2]
- **ЭФФЕКТИВНОСТЬ:**
  Снижение риска развития тяжелых костных осложнений более, чем на 40% (p=0.0001)[3]
  Снижение смертности от костных поражений на 20% (p=0.004)[4]
  Быстрое и пролонгированное снижение интенсивности болевого синдрома и достоверное улучшение качества жизни онкологических больных
- **УДОБСТВО ПРИМЕНЕНИЯ:**
  Равноэффективная инъекционная и таблетированная формы

[1] *Dirk Henrich, Raoul Bergner et al, 2005*
[2] *Bengt Bergstrom, Mikhail Lichinitser et al, 2005*
[3] *Kanis J., Diel IJ et all, 2003;*
[4] *Body JJ, Lichinitser MR, et al, 2003; Scott M. et all, 2003*

«Ф. Хоффманн-Ля Рош Лтд.», Базель, Швейцария
125445, Москва, ул. Смольная, 24Д
Тел.: 258 2777, факс: 258 2771
http://www.roche.ru

Бондронат®
ибандроновая кислота

Бондронат ® (Bondronat®)
Ибандроновая кислота
Химическое название: [1-Гидрокси-3-(метилпентиламино)пропилиден] бисфосфоновая кислота (в виде натриевой соли).
Препарат, подавляющий остеолиз.
Регистрационный номер 007952 (13.11.96).

Состав
Одна ампула с 1 мл концентрата для приготовления разведенного раствора для внутривенной инфузии содержит: Ибандроновой кислоты 1 мг
(в виде натрия моногидроибандроната 1,125 мг).

Одна таблетка содержит:
Ибандроновой кислоты 50 мг.
Наполнители: натрия хлорид, уксусная кислота, натрия ацетат, вода для инъекций.

Показания
Метастатическая костная болезнь при опухолевых заболеваниях.
Гиперкальцемия при опухолевых заболеваниях (с метастазами или без).

Формула для расчета кальция, скорректированного по альбумину

Концентрация кальция в сыворотке с поправкой на альбумин (ммоль/л) равна: кальций сыворотки (ммоль/л) — [0,02 х альбумин (г/л)] + 0,8. Для пересчета концентрации в мг/дл полученный показатель умножают на 4.

Противопоказания
Гиперчувствительность к препарату; тяжелая почечная недостаточность (креатинин сыворотки > 5 мг/дл, или 442 мкмоль/л).
Ибандронат не следует назначать детям в связи с отсутствием клинического опыта, а также при беременности и лактации.

Побочные действия
Организм в целом: чаще всего — повышение температуры тела, иногда — гриппоподобный синдром (лихорадка, озноб, боли в костях и мышцах, которые в большинстве случаев специфического лечения не требуют, эти симптомы исчезают через несколько часов или дней); гиперчувствительность к препарату.

Желудочно-кишечный тракт: отдельные случаи желудочно-кишечной непереносимости препарата.

Лабораторные изменения: часто снижение экскреции кальция почками сопровождается уменьшением концентрации фосфатов в сыворотке, не требующим терапевтического вмешательства; иногда — гипокальциемия.

Органы дыхания: прием других бифосфонатов вызывал бронхоспазм у больных бронхиальной астмой, чувствительных к аспирину.

Лекарственные взаимодействия
Рекомендуется соблюдать осторожность при назначении бифосфонатов с аминогликозидами, поскольку препараты обоих типов уменьшают уровень кальция в сыворотке на длительное время. Следует помнить о возможности гипомагниемии.

Срок и условия хранения
2 года. Препарат не следует использовать по истечении срока годности, указанного на упаковке.
Приготовленный раствор для инфузии стабилен в течение 24 часов при 2—8°С.

«Ф.Хоффманн-Ля Рош Лтд», Базель, Швейцария.
Представительство в Москве: Тел.: 258 27 77, факс: 258 27 97.

Резекция единственной почки с изолированной перфузией охлажденным раствором «EuroCollins»

О.Г. Суконко[1], В.С. Пилотович[2], П.С. Кушниренко[1], А.И. Ролевич[1], А.Г. Жегалик[1], Д.Е. Юшко[1]

НИИ онкологии и медицинской радиологии им. Н.Н. Александрова[1], Белорусская медицинская академия последипломного образования[2], Минск, Беларусь

Среди онкоурологической патологии почечно-клеточный рак (ПКР) занимает 3-е место после опухолей мочевого пузыря и предстательной железы. По данным Белорусского канцеррегистра, в 2003 г. в Республике Беларусь было выявлено 1500 новых случаев ПКР, что составило 5% в структуре онкологической заболеваемости населения [1]. Одну из наиболее сложных групп для хирургического лечения составляют лица с анатомически или функционально единственной почкой, билатеральными опухолями, хронической почечной недостаточностью. Показано, что радикальная нефрэктомия с последующим хроническим гемодиализом или аллотрансплантацией в таких случаях дает неудовлетворительные результаты [2]. Описана методика экстракорпоральной резекции почки с последующей ее аутотрансплантацией [3], однако такая операция отличается большой сложностью, длительностью и высокой частотой развития почечной недостаточности в послеоперационном периоде. При опухолях единственной почки органосохраняющее лечение показано вне зависимости от локализации, размера и местной распространенности опухоли, что делает операцию весьма сложным и ответственным мероприятием [4].

Материал и методы

Приводим собственный опыт органосохраняющего лечения больного раком единственной почки с использованием ее перфузии охлажденным раствором «EuroCollins» с целью профилактики ишемического повреждения.

В отделение онкоурологии НИИ ОМР им. Н.Н. Александрова был госпитализирован мужчина в возрасте 31 года, у которого при обследовании по месту жительства по поводу эпизода макрогематурии с острой задержкой мочи обнаружена опухоль единственной правой почки. Известно, что левая почка у пациента не выявлялась с рождения (агенезия). По данным УЗИ, по латеральному краю средней трети правой почки визуализировалась опухоль размером 57 × 64 × 61 мм. При компьютерной томографии наблюдалась опухоль неоднородной структуры, локализованная в среднем сегменте правой почки, размером 7,4 × 4,8 × 5,3 см (рис. 1). При рентгенографии грудной клетки патология не выявлена.

Операция выполнена из бокового люмболапаротомического доступа со вскрытием плевральной полости, диафрагмотомией и резекцией XI ребра. В операционную бригаду входили онкоурологи и оперирующий нефролог. Рассечена париетальная брюшина по правому боковому каналу, выделены из окружающих тканей 2 правые почечные артерии и 1 вена, почка мобилизована вместе с окружающей жировой клетчаткой так, чтобы она могла быть вывихнута в операционную рану (рис. 2). Почка в зоне расположения опухоли выделена и жировая клетчатка, прилегающая к опухоли, удалена. Почечные сосуды пережаты зажимами типа «бульдог» и канюлированы дистальнее места пережатия (рис. 3). За 10 мин до пережатия почечной артерии внутривенно было введено 100 мл 20% раствора маннитола. Сразу после канюлирования почечных сосудов начата перфузия почки охлажденным до 5°С раствором «EuroCollins». Произведена резекция опухоли в пределах здоровых тканей с отступлением на 5 мм от ее видимого края (рис. 4). Со-

Рис. 1. *Компьютерная томография с контрастным усилением на уровне опухоли (а) и реконструкция изображения правой почки с опухолью (б)*

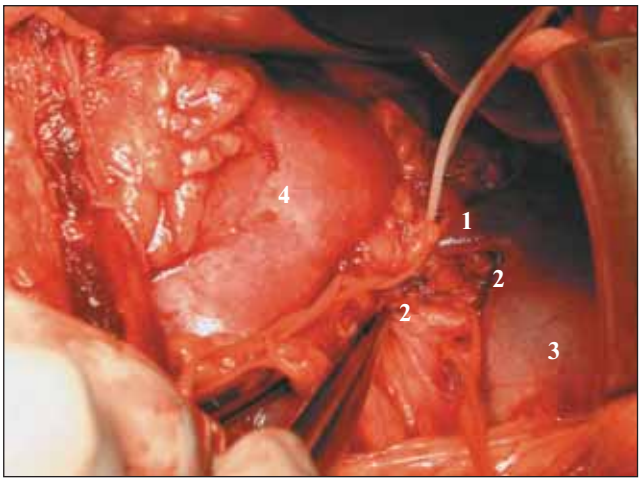

Рис. 2. *I этап операции: выделена почечная вена (1) и 2 почечные артерии (2). 3 – нижняя полая вена, 4 – правая почка*

Рис. 3. *II этап операции: почечная артерия (1) канюлирована трубкой (2), по которой подается охлажденный раствор «EuroCollins»*

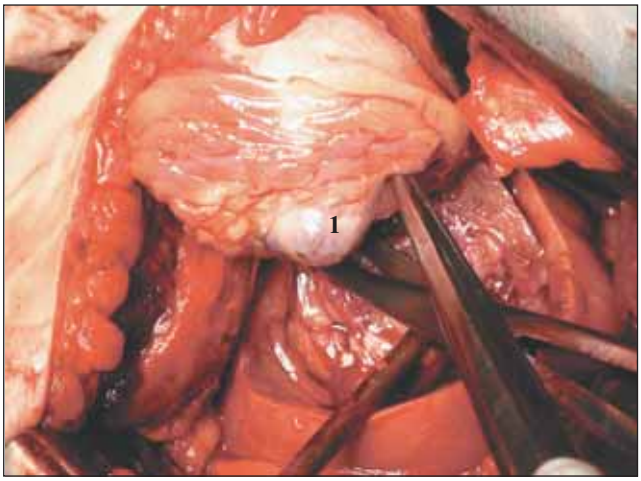

Рис. 4. *III этап операции: резекция почки. Опухоль (1) деформирует стенку лоханки почки*

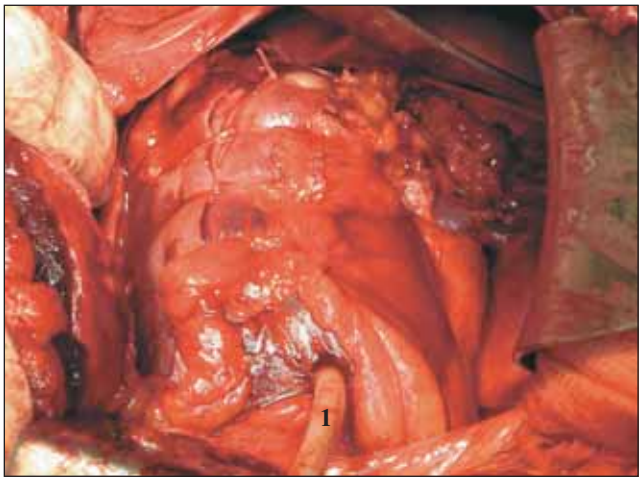

Рис. 5. *IV этап операции: рана почки ушита кетгутом, через нижнюю чашечку установлена нефростома (1)*

суды и чашечно-лоханочная система ушиты атравматической нитью «викрил» 4/0 с оставлением нефростомической трубки через нижнюю чашечку и паренхиму почки, почечная паренхима ушита кетгутом 2/0 (рис. 5). Канюли извлечены из почечных сосудов, их целостность восстановлена атравматической нитью «пролен» 5/0. Зажимы с почечных сосудов сняты. Время ишемии составило 120 мин. Почка уложена в забрюшинное пространство, к месту резекции подведен дренаж, который, как и нефростома, выведен через контрапертуру в поясничной области справа. Рана послойно ушита с оставлением активного плеврального дренажа.

После операции отмечено повышение уровня креатинина до 244 мкмоль/л и мочевины – до 10,0 ммоль/л без снижения диуреза. В остальном послеоперационный период проходил без осложнений, дренаж из паранефральной клетчатки вследствие незначительного количества отделяемого удален на 3-и сутки. После антеградной пиелографии, показавшей состоятельность швов лоханки и проходимость мочеточника, нефростомическая трубка пережата и затем удалена на 13-е сутки. На 15-е сутки больной выписан из стационара. При выписке у пациента уровень креатинина в крови составлял 179 мкмоль/л, мочевины – 13,0 ммоль/л. Морфологическое исследование препарата выявило светлоклеточный вариант ПКР, прорастающего капсулу почки, Fuhrman's grade 1, по краям резекции опухолевый рост не обнаружен. Таким образом, в соответствии с классификацией TNM послеоперационный диагноз сформулирован следующим образом: рак единственной правой почки pT3aN0M0G1.

В течение 6 мес диспансерного наблюдения рецидив или прогрессирование заболевания не отмечены. Пациент чувствует себя хорошо, показатели креатинина в крови составляют 94 мкмоль/л, мочевины – 5,6 ммоль/л. При компьютерной томографии брюшной полости через 6 мес после операции не выявлена опухолевая патология правой почки.

Обсуждение

Впервые резекция почки для удаления опухолевых образований была предложена в 1884 г. Wells S., который описал технику удаления фибролипомы почки [5]. Czerny V. в 1890 г. впервые выполнил резекцию почки при ПКР [6], однако в то время большое количество осложнений ограничило применение этой операции. Кроме того, среди урологов господствовали взгляды Robson C. о необходимости раннего лигирования сосудов и радикального удаления почки с регионарными лимфатическими узлами и жировой клетчаткой [7], что ставило под сомнение адекватность резекции для успешного лечения ПКР. Новый всплеск интереса к подобным операциям связан с Vermooten V., который в 1950 г. предложил резекцию почки для лечения периферических инкапсулированных опухолей [8]. В последние десятилетия в связи с развитием и широким введением в практику методов визуализации значительно увеличилась частота выявления небольших опухолей в начальных стадиях, что в свою очередь обусловило увеличение числа органосохраняющих операций при ПКР.

Резекция почки является операцией выбора у тех больных, у которых необходимо максимально сохранить функцию почки. Однако в ряде случаев, при больших, центрально расположенных опухолях отмечаются значительные технические трудности в выполнении резекции почки без использования методик, позволяющих увеличить толерантность почки к ишемии. С этой целью были предложены методы локальной гипотермии [9], локальной перфузии почки, а также экстракорпоральная резекция почки [3]. Однако указанные методы не лишены недостатков. Так, при использовании экстракорпоральной резекции почки с последующей ее аутотрансплантацией многие авторы отмечают громоздкость и длительность операции [10, 11]. Необходимость наложения сосудистых анастомозов увеличивает риск послеоперационных осложнений со стороны сосудов почки, что может неблагоприятно сказаться на почечной функции [12].

С целью профилактики постишемических расстройств почечной функции мы применили изолированную перфузию почки охлажденным до 5°С раствором «EuroCollins». Как известно, этот раствор наряду с другими (раствор Университета Висконсин, Sacks, Ross и Marshall) применяется в качестве перфузата для консервации донорской почки перед ее трансплантацией [13]. В состав раствора входят катионы натрия, калия, магния, анионы сульфата, фосфата, хлорида, бикарбоната и глюкоза. Перфузия почки охлажденным раствором препятствует ее ишемическому повреждению, основным механизмом которого является нарушение окислительного фосфорилирования и истощение запасов аденозинтрифосфата (АТФ). Как известно, АТФ необходим для работы натриево-калиевой помпы клеточной мембраны, обеспечивающей высокую внутриклеточную концентрацию калия и низкую – натрия. При нарушении работы натриево-калиевой помпы в клетку пассивно проникают хлорид натрия и вода, что вызывает клеточный отек и нарушение обратного тока после реваскуляризации почки, а калий и магний выводятся из клетки. Энергия вырабатывается путем анаэробного гликолиза, что ведет к ацидозу, активизации лизосомальных ферментов и в конечном счете к гибели клетки. Длительное время считалось, что предельным сроком теплой ишемии почки, после которого наступают необратимые изменения, преимущественно в канальцах коркового слоя, приводящие к потере почечной функции, является 30-минутный интервал [14]. Однако развитие лапароскопической резекции почки привело к появлению ряда наблюдений, указывающих на более продолжительную устойчивость почки к теплой ишемии, достигающую 50 мин и более [15]. Тем не менее охлаждение почки наиболее эффективно предотвращает гибель клеток, поскольку снижает потребность последних в кислороде и предотвращает дефицит АТФ. Результаты исследований на животных и клинический опыт свидетельствуют о том, что в условиях гипотермии продолжительность ишемии может достигать 3 ч без последующего нарушения функции почки [16]. Слабая гиперосмолярность раствора для перфузии за счет содержания глюкозы препятствует отеку клеток эндотелия. В случае нарушения работы натриево-калиевой помпы состав раствора «EuroCollins», близкий к внутриклеточному, предотвращает нарушение баланса электролитов в клетке из-за отсутствия градиента их концентрации вне и внутри клетки. Указанные свойства раствора позволяют обеспечивать жизнеспособность почки вне организма человека в течение 36 ч [13].

Выводы

Таким образом, с целью профилактики ишемического повреждения при проведении сложных резекций почки, в том числе единственной, может быть использована изолированная ее перфузия охлажденным раствором «EuroCollins», применяемым в качестве перфузата для консервации донорской почки перед ее трансплантацией.

Литература

1. Злокачественные новообразования в Беларуси 1994–2003: Белорусский канцеррегистр / Под ред. А.А. Граковича и И.В. Залуцкого. – Минск.: БелЦМТ, 2004. – 203 с.
2. Penn I. Renal transplantation in patients with pre-existing malignancies // Transplant. Proc. –1983; 15: 1079–1082.
3. Calne RY. Treatment of bilateral hypernephromas by nephrectomy, excision of tumour, and autotransplantation: report of three cases // Lancet. – 1973; 2: 1164–1167.
4. Матвеев В.Б. Органосохраняющее лечение при раке почки // Из руководства: Клиническая онкоурология / Под ред. Б.П. Матвеева. – М., 2003. – С 64–74.
5. Wells S. Successful removal of two solid circum-renal tumors // Br. Med. J. – 1884; 1: 758.
6. Czerny V. Veber nierenextripation // Zbl. Chir. – 1897; 6:737.
7. Robson C.J., Churchill B.M., Anderson W. The results of radical nephrectomy for renal cell carcinoma // J. Urol. – 1969; 101: 297.
8. Vermooten V. Indications for conservative surgery in certain renal tumors: A study based on the growth pattern of clear cell carcinoma // J. Urol. – 1950; 64: 200.
9. Levy M. Oxygen consumption and blood flow in the hypothermic perfused kidney // Am. J. Physiol. – 1959; 197: 1111.
10. Campbell S.C., Novick A.C., Streem S.B. et al. Complications of nephron-sparing surgery for renal tumors // J. Urol. – 1994; 151: 1177.
11. Novick A.C., Streem S.B., Montie J.E. et al. Conservative surgery for renal cell carcinoma: A single-center experience with 100 cases // J. Urol. – 1989; 141: 835.
12. Campbell S.C., Novick A.C., Streem S.B. et al. Complications of nephron-sparing surgery for renal tumors // J. Urol. – 1994; 151: 1177.
13. Collins G.M., Bravo-Shugarman M., Terasaki P.I. Kidney preservation for transportation. Initial perfusion and 30 hours' ice storage // Lancet. – 1969; 2: 1219–1222.
14. Novick A. C. Surgery of the kidney // Campbell's Urology, 8th ed / Edited by P. C. Walsh, A. B. Retik, E. D. Vaughan, Jr. and A. J. Wein. – Philadelphia: W. B. Saunders Co. – 2002. –V. 4, sect. XIII, chapt. 102. – P. 3570–3643.
15. Kim F. J., Rha K.H., Hernandez F. et al: Laparoscopic radical versus partial nephrectomy: assessment of complications // J. Urol. – 2003; 170: 408.
16. Marberger M., Georgi M., Guenther R. et al. Simultaneous balloon occlusion of the renal artery and hypothermic perfusion in situ surgery of the kidney // J. Urol. – 1978; 119: 463.

ИНФОРМАЦИЯ

Уважаемые коллеги!

Министерство здравоохранения Украины, Харьковская медицинская академия последипломного образования, Харьковская ассоциация урологов, Санаторий «Березовские воды», журнал «Онкоурология» проводят 1—2 июня 2006 г. **14-ю межрегиональную научно-практическую конференцию с международным участием «Достижения и перспективы в онкоурологии»**.

Будут рассматриваться основные разделы дисциплины: рак мочевого пузыря, рак почки, рак предстательной железы.

Предполагается обсудить следующие вопросы:
1. Эпидемиология урологических опухолей.
2. Скрининг.
3. Методы современной диагностики (традиционные, клинические, радиологические).
4. Уроонкология в гериатрической популяции.
5. Новые направления в лечении.
6. Психологическая и социальная реабилитация.
7. Качество жизни.
8. Научные основы организации онкоурологической службы, компьютеризация клинической информации.

Девиз конференции:
«Все лучшее – во благо больного!»

Место проведения конференции — курорт «Березовские минеральные воды».

Правила оформления тезисов:
Тезисы статей необходимо прислать не позднее 15 февраля 2006 г.

Требования к оформлению тезисов:
Word 6.0–7.0, Times New Roman, 14. Обязательна дискета. Стоимость публикации тезисов – 60 грн. Тезисы принимаются к печати при наличии квитанции об оплате.

Реквизиты: ЧП «Уролог» код: 21214069, р/с 26006301730228, филиал «Коминтерновское отделение» ПИБ Украины в г. Харькове, МФО 351362.

Адрес: 61146, Харьков-146, ул. Героев труда, д. 38, кв. 61, проф. В.В.Россихин.

Телефоны для справок: 8 (0572) 26 20 34, 26 20 87. Тел./факс: 26 20 87, 26 20 34.

e-mail: art_land@rambler.ru

Радионуклидная терапия в лечении больных раком предстательной железы с метастазами в кости

В.В. Крылов, О.Б. Карякин, Б.Я. Дроздовский
ГУ МРНЦ РАМН, Обнинск

Рак предстательной железы (РПЖ) – наиболее часто встречающееся злокачественное заболевание у мужчин пожилого возраста. Вероятность его обнаружения в возрасте от 40 до 59 лет составляет 1:78 (1,28%), от 60 до 79 лет – 1:6 (15,6%), и показатели эти неуклонно растут. В целом около 3% мужчин имеют шанс умереть от этого заболевания. Наиболее частое осложнение течения заболевания – костные метастазы, которые развиваются у 33–85% больных [1]. Боль является наиболее частым симптомом при метастатическом поражении костей и встречается у 70–80% пациентов [1]. Во многих случаях болевой синдром — доминирующий фактор, ухудшающий качество жизни пациента [2]. Иногда это бывает единственной жалобой больного.

Болевой синдром при костных метастазах формируется в результате взаимодействия многих патогенетических факторов [1, 3–8], таких как:

1. Раздражение нервных окончаний медиаторами боли – простагландинами, кининами и гистамином в результате остеолитического процесса.
2. Стимуляция остеокластов опухолевыми медиаторами и активация костной резорбции.
3. Периостальное напряжение.
4. Патологические переломы.
5. Локальная опухолевая инвазия.
6. Компрессия и инфильтрация нервных стволов.
7. Рефлекторный мышечный спазм.

Методы лечения больных РПЖ с метастазами в кости

Существуют различные пути подавления болевого синдрома у пациентов с метастатическим поражением костей [1, 3–5, 9–12]: дистанционная лучевая терапия; бисфосфонаты; химиотерапия; гормонотерапия; симптоматическое лечение (обезболивающие препараты и др.); хирургическое лечение; радионуклидная терапия.

Лучевая терапия – традиционный и один из наиболее эффективных методов. Разработаны различные режимы локальной лучевой терапии, направленные на наиболее быстрое достижение лечебного эффекта. При этом методики фракционирования и величины доз в различных радиологических центрах значительно варьируют. Обзор данных литературы свидетельствует о высокой (примерно 85%) эффективности локальной лучевой терапии [1]. Метод весьма эффективен при единичных метастазах, однако при диссеминированных поражениях его возможности снижаются пропорционально количеству и распространенности метастатических очагов, в основном в связи с увеличением побочных эффектов [1, 3, 4]. Химиотерапию используют в лечении больных РПЖ. Однако ее возможности к моменту диссеминации процесса обычно бывают уже ограниченны, и эффективность при метастазах в кости в большинстве случаев более низкая, чем при лечении опухоли первичной локализации. Гормонотерапия очень эффективна при лечении гормонозависимых опухолей, однако при гормонорезистентных формах или формировании такой резистентности она оказывается безрезультатной. Бисфосфонаты во многих случаях могут обеспечить существенное уменьшение болей, а также увеличение прочности костной ткани [1, 4, 5, 13, 14]. Имеются исследования, в которых показано, что бисфосфонаты могут способствовать торможению процесса костного метастазирования [13–15]. Для симптоматического обезболивания применяют анальгетики – от нестероидных противовоспалительных препаратов до наркотиков [3].

Радионуклидные методы

С конца 1980-х годов в развитых странах при лечении множественных костных метастазов стали активно применять радионуклидную терапию. Метод основан на способности некоторых β-излучающих препаратов накапливаться в костных метастазах или в пограничных зонах между опухолью и костью. Локальное «внутреннее» облучение β-частицами позволяет достичь редукции опухолевой инфильтрации и таким образом обеспечить обезболивание [1, 2, 9, 11, 16, 17]. Наиболее выраженным накопление радиофармпрепарата (РФП) является в очагах усиленной минерализации при остеобластических метастазах. При РПЖ преобладает именно этот тип метастазов, поэтому радионуклидную терапию применяют при данном заболевании наиболее активно.

Этот метод был впервые предложен еще в первой половине XX века, когда для снижения костных болей применяли ^{32}P и ^{89}Sr [18]. При первоначальных попытках наблюдалось немало осложнений (прежде всего миелотоксических), поэтому в последующие годы метод не имел широкого распространения. «Возрождение» остеотропной радионуклидной терапии произошло в 1980-х годах, после усовершенствования подходов как к производству препаратов, так и к процедуре лечения. В последние 20 лет этот

вид лечения распространен во многих радиологических и онкологических клиниках мира, спектр РФП значительно расширился [1, 7–9, 11, 17, 19–27]. В мировой практике для паллиативной терапии костных метастазов сейчас активно используют РФП на основе ^{153}Sm, ^{89}Sr, ^{32}P, ^{186}Re, ^{188}Re, ^{117m}Sn, ^{177}Lu. В России этот список пока ограничен двумя препаратами: самарий-оксабифор, ^{153}Sm и ^{89}Sr-хлорид. Самарий-оксабифор,^{153}Sm является первым отечественным остеотропным радиотерапевтическим препаратом (рег. № 000008/01-2000, патент РФ № 2162714 от 20.06.00). По механизму действия он близок к зарубежному аналогу ^{153}Sm-EDTMP (фирма «CIS Bio Inernational»). ^{89}Sr-хлорид аналогичен ^{89}Sr-хлориду метастрону (фирма «Амершам»). В ближайшее время в МРНЦ РАМН (Обнинск) планируется приступить к клиническим испытаниям еще одного нового отечественного РФП на основе ^{188}Re. Новизной и преимуществом его является прежде всего возможность генераторного получения прямо в клинике (как это сейчас происходит с препаратами на основе ^{99m}Tc).

На сегодняшний день в мире создано несколько РФП, которые успешно применяются для терапии при костных метастазах РПЖ [7–9, 11, 17, 19, 20, 23–29]. В их основе лежат различные по своим ядерно-физическим свойствам радионуклиды, хотя во всех случаях радиотерапевтический эффект достигается за счет их β-излучения (см. таблицу). Эти препараты вводят внутривенно (только для ^{32}P возможно пероральное применение), а не локально в метастазы, поэтому многие называют этот вид лечения «системная лучевая терапия» или «системная радионуклидная терапия» [1]. Радионуклиды доставляются в патологические очаги различными транспортными соединениями (EDTMP, HEDP, DTPA и др.) или, как в случае с ^{89}Sr-хлоридом, фиксируются в костном матриксе вместо кальция.

Различие свойств радионуклидов и химических соединений, осуществляющих их доставку к патологическим очагам, определяют некоторые особенности производимых в мире РФП.

Стронций-89 (^{89}Sr-хлорид)

Механизм действия ^{89}Sr-хлорида состоит в том, что Sr активнее, чем Ca, включается в процесс костеобразования и поэтому активно накапливается в очагах усиленной минерализации, что наблюдается в остеобластических метастазах. Среди используемых для терапии радионуклидов ^{89}Sr обладает наиболее высокой энергией β-излучения, что обеспечивает (особенно в сочетании с длительным периодом полураспада) мощное воздействие на метастатические очаги. Однако это же свойство является серьезным ограничением (также в сочетании с длительным периодом полураспада) для применения высоких активностей из-за неизбежного облучения костного мозга с высоким риском панцитопении. Отсутствие γ-излучения в спектре этого препарата позволяет применять его амбулаторно с большей безопасностью для окружающих (β-излучение не выходит за пределы тела). С другой стороны, этим же свойством обусловлен и серьезный недостаток ^{89}Sr – невозможность наблюдать его накопление в очагах при помощи гамма-камеры и вообще проводить какой-либо радиометрический контроль. Длительный период полураспада (50,5 сут) создает хорошие возможности для хранения и перевозок, но является и серьезным ограничением по вводимой активности из-за возрастающей миелотоксичности. Препарат вводят внутривенно, стандартная доза – 150 МБк (1,5–2,2 МБк/кг). Готовые стандартные фасовки по 150 МБк, с одной стороны, удобны для введения. Однако очевидно, что пациенты могут иметь большие различия как по массе тела, так и по объемам костных поражений. Отсутствие удобной радиометрии для ^{89}Sr создает сложности в подборе индивидуальной дозировки для каждого пациента. По оценкам аналитиков, его производство обходится дороже, чем препаратов на основе ^{153}Sm и ^{32}P [16, 30]. Тем не менее это один из самых широко применяемых в мире РФП для паллиативной терапии при костных метастазах. Он производится как за рубежом (метастрон, «Амершам», ^{89}Sr-хлорид «Polatom», и др.), так и в России (^{89}Sr-хлорид, «Медрадиопрепарат»). Применяется амбулаторно. Его эффективность, по данным разных исследователей, оценивается от 70 до 80% [8, 9, 26, 27, 31–33]. Клинический эффект ^{89}Sr-хлорида начинает проявляться несколько позднее, чем более короткоживущих препаратов, обычно через 2–4 нед [8]. Длительность действия – до 6 мес и более, но это величина весьма вариабельная, как и у других препаратов [8, 9, 31, 34]. Так же как и для других радионуклидных препаратов, главным ограничением в применении ^{89}Sr-хлорида является его миелосупрессивность. Это, пожалуй, единственное серьезное побочное действие, на которое клиницистам всегда следует обращать внимание. Степень угнетения кроветворения находится в прямой зависимости от вводимой дозы препарата. Это же относится и к другим РФП, применяемым при терапии костных метастазов [8].

Самарий -153
(^{153}Sm-EDTMP – этилендиаминотетраметиленфосфонат (лексидронам), самарий-оксабифор, ^{153}Sm)

По своей химической природе ^{153}Sm-EDTMP, самарий-оксабифор, ^{153}Sm являются фосфонатными соединениями, которые транспортируют радионуклид ^{153}Sm в очаги с потребностью в усиленной минерализации (метастазы). Наиболее высокая концентрация препарата обнаруживается в пограничных зо-

Основные характеристики радионуклидов, применяемых для терапии при костных метастазах РПЖ [8]

Радионуклидные препараты	Период полураспада, сут	Энергия β-излучения, МэВ максимальная	средняя	Энергия γ-излучения, кэВ
^{89}Sr (^{89}Sr-хлорид)	50,5	1,46	0,583	—
^{153}Sm (^{153}Sm-EDTM) (лексидронам), ^{153}Sm-оксабифор)	1,95	0,8	0,224	103 (28)
^{186}Re (^{186}Re-HEDP)	3,8	1,07	0,349	137 (9)
^{188}Re (^{188}Re-HEDP/ EDTMP)	0,71	2,12	0,780	155 (15)
^{32}P (^{32}P-ортофосфат)	14,3	1,70	0,695	—
^{33}P (^{33}P-ортофосфат)	25	0,25	0,077	—
^{117}Sn (^{117m}Sn (+4) DTPA)	14,03	Конверсия электронов	0,129 0,153	159 (86)
^{177}Lu (^{177}Lu-EDTMP)	6,71	0,497 Конверсия электронов	0,133 0,014	113 (64)

Примечание. В скобках – проценты.

нах между костью и метастазами и в периферических участках костных метастазов [8, 11, 35, 36]. В этих зонах локально создаются высокие дозы β-излучения, воздействующие на опухолевую ткань, участки перифокальной инфильтрации и воспаления, а также на остеокласты, разрушающие костную ткань. Все эти механизмы обеспечивают торможение опухолевой прогрессии и уменьшают интенсивность болевого синдрома [2, 8, 11, 28, 36, 37]. Препараты на основе ^{153}Sm широко применяются в клинической практике во всем мире. Они производятся различными компаниями в разных странах – «CIS Bio Inernational» (Франция), «Lacomed» (Чехия), НИФХИ им. Карпова (Россия) и др. Безусловно, положительным свойством препаратов на основе ^{153}Sm является наличие в их спектре γ-излучения, что обусловливает возможность получения качественного сцинтиграфического отображения на гамма-камере, позволяющего точно отследить накопление препарата в очагах поражения после его введения больному. При повторных введениях по данным сцинтиграфии с ^{153}Sm можно судить о динамике процесса и успешности лечения. Но это свойство имеет и негативную сторону, так как наличие γ-излучения по российским законам требует госпитализации больных с введенным самарием-оксабифором, ^{153}Sm. Такое правило действует только в России. Во всем мире больные лечатся препаратами ^{153}Sm (как и всеми другими радионуклидами) в амбулаторном режиме. Короткий период полураспада (менее 2 сут) позволяет использовать более высокие дозировки, что обеспечивает наиболее раннее наступление клинического эффекта и меньшую миелотоксичность [8]. Однако по этой же причине препарат нельзя длительно хранить и неудобно далеко перевозить. Вводят препараты на основе ^{153}Sm внутривенно капельно из расчета 0,5–1,5 мКи/кг. Наиболее часто используется дозировка 1,0 мКи/кг. Обычно обезболивающее действие проявляется через несколько дней (5–10), хотя возможно и более отсроченное начало клинического эффекта [2, 11, 38]. Продолжительность подавления болей, как и у других препаратов, вариабельна, но обычно указывают 3–6 мес и более [2, 8, 39]. Эффективность в паллиативном лечении, отмеченная разными авторами, колеблется в среднем от 70 до 80 % [2, 8, 11, 34, 36, 38]. Так же как и у других препаратов, миелосупрессия является практически единственным, но требующим внимания побочным эффектом. Препараты на основе ^{153}Sm, по оценке экспертов, стоят дешевле, чем ^{89}Sr-хлорид [8, 16].

Фосфор -32 (^{32}P - ортофосфат и полифосфат)

Механизм действия препаратов на основе ^{32}P построен на включении фосфата в гидроксиапатитные соединения в костной ткани. Этот процесс значительно активизирован в зонах патологической перестройки костной ткани в метастатических очагах, поэтому препарат усиленно накапли-

вается в области костных метастазов, особенно в периферических зонах, где костная перестройка максимальна. Поскольку фосфор активно включается в состав нуклеиновых кислот быстропролиферирующих клеток, а также в кортикальные зоны кости, имелись серьезные опасения, что токсичное влияние на костный мозг с возможными последствиями может превысить полученный эффект снятия боли [8, 16, 40]. Препараты ^{32}P были одними из первых применены не только для паллиативного лечения при костных метастазах, но и вообще в практике радионуклидной терапии [40]. Однако по описанной выше причине они не имели достаточно широкого распространения.

^{32}P-ортофосфат – единственный препарат для терапии при костных метастазах, который может быть применен не только внутривенно, но и per os. Поскольку паллиативное лечение обычно проводят пациентам, ранее получавшим внутривенно химиотерапию, что часто приводит к повреждению вен, нередко возникают дополнительные проблемы с внутривенными инъекциями РФП. В этой ситуации пероральный прием ^{32}P-ортофосфата делает его очень удобным в применении. Дозы для внутривенного капельного введения – 5–10 мКи, для перорального – 10–12 мКи. Эффект начинает реализовываться через 1–3 нед и длится 3–6 мес. По своей эффективности ^{32}P-ортофосфат практически не уступает более новым препаратам (на основе ^{153}Sm, ^{89}Sr, ^{186}Re, ^{188}Re, ^{117}Sn) [16, 21, 30, 40, 41]. Гематологическая токсичность у него более высокая, чем у других препаратов, но вполне допустима для того, чтобы широко использовать его в клинике [16, 30]. Отсутствие γ-излучения не позволяет проводить сцинтиграфический контроль терапии. Относительно длительный период полураспада делает препарат удобным для перевозок и непродолжительного хранения. Применяется амбулаторно (за рубежом). В России не производится. Во времена СССР выпускался в Ташкенте. По стоимости, несомненно, это самый дешевый препарат среди всех известных в мире остеотропных радионуклидов [16, 30]. Это одна из причин, по которой эксперты рекомендуют его к использованию, особенно в странах, где медицина имеет финансовые проблемы [8, 16, 30].

Фосфор-33 (^{33}P-ортофосфат)

^{33}P испускает β-частицы с низкой энергией (средняя энергия 77 кэВ). Он может иметь преимущества над β-излучателями высоких энергий, находящимися в настоящее время в клиническом использовании, поскольку оказывает меньшее токсическое воздействие на костный мозг. Теоретические дозиметрические исследования по этому препарату на модели мышиного бедра, в которых использовался метод Монте-Карло, подтвердили гипотезу о том, что низкоэнергетические β-излучатели могут создавать в костных очагах более высокие дозы при минимальном поражении костного мозга [21].

Рений-186

^{186}Re- HEDP – гидроксиэтилидинадифосфонат (этидронат)

Этот препарат, как и ^{153}Sm-EDTMP, является меченым фосфонатным соединением, соответственно и механизм фиксации в костной ткани у него такой же. Отличие состоит в энергии β-излучения (она несколько выше) и в периоде полураспада (он более длительный; см. таблицу). Благодаря наличию γ-излучения, так же как и препараты на основе ^{153}Sm, позволяет получать хорошее сцинтиграфическое изображение на гамма-камере. Это важно для полноценного контроля за лечением. В 2 раза более длительный, чем у ^{153}Sm, период полураспада делает ^{186}Re-HEDP более удобным для перевозок и короткого хранения. Применяемые в клинике терапевтические дозы обычно имеют диапазон от 1,295 до 2,960 МБк (35–80 мКи) [29, 31, 42–44]. При этом отмечена дозозависимая миелотоксичность [42]. Обезболивающий эффект обычно проявляется через 1–2 нед после введения препарата. Клиническая эффективность, по экспертным оценкам, составляет от 60 до 80% [8, 31, 42]. В России этот препарат не производится и не применяется.

Рений-188 – HEDP/EDTMP

^{188}Re-HEDP – гидроксиэтилидина дифосфонат (этидронат); ^{188}Re-EDTMP – этилендиаминотетраметиленфосфонат

Важнейшей особенностью препаратов на основе ^{188}Re является возможность их генераторного получения. Это позволяет производить нужное количество препарата по мере необходимости прямо в клинике (как это сейчас происходит с диагностическими препаратами на основе ^{99m}Tc). При этом снимаются вопросы, связанные с хранением и перевозкой, что делает его наиболее удобным для практического применения. По своей химической природе ^{188}Re-HEDP/EDTMP являются фосфонатными соединениями. Они фиксируются в очагах усиленной минерализации (метастазы), так же как ^{186}Re-HEDP или ^{153}Sm-EDTMP. Энергия β-излучения у ^{188}Re самая высокая среди радионуклидов применяемых в паллиативной терапии (см. таблицу). Короткий период полураспада (0,7 сут) позволяет избежать излишней миелотоксичности, хотя это побочное действие присутствует у любого из рассматриваемых РФП. Наличие γ-излучения дает возможность получать изображение на гамма-камере, контролируя концентрацию препарата в патологических очагах. В мировой практике накапливается опыт клинического использования препаратов на основе ^{188}Re [24, 25, 45–47].

В настоящее время в России эти препараты отсутствуют, но теоретические разработки и доклинические исследования по отечественному РФП на основе ^{188}Re уже проведены, и в ближайшее время в МРНЦ РАМН (Обнинск) планируется приступить к клиническим испытаниям. Появление таких препаратов в клинике можно рассматривать как «революционный прорыв» не только в паллиативной терапии костных метастазов, но и в радионуклидной терапии вообще.

Олово -117 ДТПА – диэтилентриаминпентаацетат
^{117m}Sn (+4) DTPA (Tin - 117 m (+4) DTPA)

Это недавно созданный препарат. В основе его действия лежит конверсия электронов ^{117m}Sn(+4). Высвобождаемая при этом энергия (0,129 и 0,153 МэВ) является довольно низкой. Однако имеющийся клинический опыт применения этого препарата доказывает его хорошие возможности в паллиативной терапии костных метастазов [20, 44]. При этом побочные действия (миелосупрессия), несмотря на довольно длительный период полураспада (14 сут), у него менее выраженные, чем у других препаратов, особенно в сравнении с ^{32}P. Клиницисты, использующие ^{117m}Sn (+4) DTPA, видят в этом важное преимущество, особенно в случаях повторных введений [20, 44]. Наличие γ-излучения позволяет выполнять гамма-сцинтиграфию в процессе терапии. Препарат не столь распространен, как ^{89}Sr, ^{153}Sm, ^{32}P, ^{186}Re. Наибольший опыт его применения имеется в США. В России препарат никогда не использовался.

Лютеций-177 (^{177}Lu – полиаминофосфонат)

Препарат на основе радиоактивного лантанида ^{177}Lu также недавно появился в арсенале радионуклидной терапии. Радиационное воздействие ^{177}Lu реализуется за счет относительно мягкого β-излучения (максимальная энергия – 0,497 МэВ) и электронной конверсии. Эти свойства и период полураспада 6,71 сут позволяют достигать хорошего паллиативного радиотерапевтического эффекта в сочетании с относительно низкой миелотоксичностью [7]. Так же как в случае с ^{117m}Sn, это особенно важно при повторных введениях. ^{177}Lu имеет γ-излучение, что позволяет получать изображение на гамма-камере. В России этот препарат никогда не применялся.

Показания и противопоказания для радионуклидной терапии сходны для разных РФП [2, 8, 9, 11, 35, 41, 48, 49].

Показания для радионуклидной терапии при костных метастазах [8]

1. Множественные метастазы в кости.
2. Болевой синдром.
3. Прогрессирование костных метастазов на фоне лечения.
4. Позитивные результаты остеосцинтиграфии (активное накопление в метастазах диагностических остеотропных препаратов с ^{99m}Tc).

Противопоказания для радионуклидной терапии при костных метастазах [8]

1. Прогрессирующее снижение показателей крови:
– уровень тромбоцитов ниже $100 \cdot 10^9$/л*;
– уровень лейкоцитов ниже $2{,}5 \cdot 10^9$/л*.

(Значения допустимых показателей различаются в разных исследованиях, для тромбоцитов – от 60 (!) до $150 \cdot 10^9$/л, для лейкоцитов – от 1,5 (!) до $3{,}5 \cdot 10^9$/л).*

2. Тяжелое общее состояние, статус активности по Карновскому ниже 60, прогноз выживания менее 2 мес.
3. Тяжелая коагулопатия.
4. Угроза патологического перелома и компрессии спинного мозга.
5. Планируемая миелосупрессивная терапия.
6. Быстрое развитие внекостных метастазов (например, метастазов в печень, легкие, головной мозг и т.п.).

Несмотря на уже довольно длительное применение радионуклидной терапии для паллиативного лечения, остается много дискуссионных вопросов, касающихся как общей стратегии, так и конкретной тактики лечения больных с костными метастазами.

Нет единого мнения по срокам начала радионуклидной терапии. Так, некоторые авторы считают, что β-излучающие вещества следует вводить в тех случаях, когда боль стала настолько сильной, что ограничивает движение и/или требуется введение обезболивающих средств [17, 50]. Однако есть работы, показывающие целесообразность более раннего начала радионуклидной терапии [8, 33, 51]. Группой португальских исследователей показана зависимость результативности лечения от обширности поражений. 105 больным раком простаты была проведена терапия ^{89}Sr-хлоридом. Эффективность зависела от количества костных метастазов. При числе метастазов менее 6 отмечен 90% эффект, при большем их количестве он снижался до 72%. Авторы рекомендуют начинать введение РФП тогда, когда количество очагов в костях еще невелико [33].

Нет точных данных об эффективности лечения при бессимптомных метастазах, поэтому еще не решен окончательно вопрос о том, насколько оно способно отсрочить возникновение сильных болей в костях. Однако имеются сведения о наличии противоопухолевой активности самих РФП. На основании наблюдения за уровнем опухолевых маркеров (простатспецифический антиген – ПСА) сделаны выводы о наличии противоопухолевой активности радионуклидных препаратов, которая реализуется посредством «внутреннего облучения метастазов». В одном из таких исследований, вы-

полненных в США, у 14 больных раком простаты с метастазами в кости был прослежен уровень ПСА после однократного введения ^{153}Sm-EDTMP. Через 1 мес у 1 пациента он снизился более чем на 50%, у 3 – более чем на 20%, у 3 – наблюдалась стабилизация уровня ПСА [51].

По поводу подбора вводимой активности существует довольно много разноречивой информации. Обычно ее рассчитывают на массу тела пациента, а иногда и вовсе пренебрегают расчетом. Так, например, при применении ^{89}Sr-хлорида часто используют стандартную активность для всех больных. Некоторые исследователи рекомендуют вычислять активность, беря за основу массу тела худого человека, уменьшая ее для пациентов с азотемией и немного увеличивая для больных с рассеянными обширными метастазами. Данных, безоговорочно подтверждающих пользу от увеличения вводимой активности, нет. Но есть исследования, показывающие, что повышенные дозы РФП вызывают миелотоксичность [2, 21, 35, 49]. Так, например, зависимость «доза–эффект» при применении РФП с паллиативной целью изучали в крупном многоцентровом рандомизированном слепом контролируемом исследовании эффективности и токсичности ^{153}Sm-EDTMP. Обследованы 417 больных (среди них 112 больных раком простаты) с метастазами в кости и болевым синдромом, стабильным гематологическим профилем, без признаков спинальной компрессии, с ожидаемой продолжительностью жизни более 16 нед. Были выделены 3 группы. В 1-й группе ^{153}Sm-EDTMP вводили по 0,5 мКи/кг, во 2-й – по 1,0 мКи/кг, в 3-й – по 1,5 мКи/кг. Результаты оказались парадоксальными. Снижение боли в течение 4 мес отмечено во всех группах с незначимыми различиями, однако гематологическая токсичность сильно зависела от вводимой дозы (пропорционально увеличивалась) [2].

Ряд австрийских авторов, создателей «Венского протокола лечения больных раком простаты с костными метастазами», показали целесообразность дробного введения небольших доз радионуклидов. Они считают, что повторные введения ^{153}Sm-EDTMP по 30 мКи (это в 2–3 раза меньше обычной дозы) 5 раз за 3 мес имеют преимущества перед традиционным однократным введением дозы 1,0 мКи/кг. В исследовании отмечено более выраженное обезболивание и меньшая гематологическая токсичность, чем при стандартном способе [52].

Нет объективных доказательств, свидетельствующих о том, что какой-либо РФП лучше или хуже, чем другие, подавляет болевой синдром. Есть работы, в которых показаны различия в миелотоксичности [2, 8, 30, 52]. По экспертным оценкам, наибольшей миелотоксичностью обладают препараты на основе ^{32}P, наименьшей – на основе ^{117m}Sn и ^{177}Lu [7, 8, 16, 30, 44, 52]. Однако для практического применения еще следует учитывать стоимость, доступность, удобство доставки. По совокупности полезных признаков препараты на основе ^{188}Re в перспективе могут стать наиболее удачными.

При этом есть данные, убеждающие в необходимости иметь в арсенале различные РФП. Например, имеются исследования, показывающие, что можно достичь хорошего эффекта радионуклидной терапии даже при неудачной первой попытке, если сменить препарат. Так, группой итальянских исследователей было показано следующее. 80 больным раком простаты был введен ^{89}Sr-хлорид. У 10 (12,5%) из них болевой синдром прогрессировал, несмотря на лечение. Им был введен ^{153}Sm-EDTMP. У 9 из 10 пациентов боль уменьшилась более чем на 50% в течение 7,6 мес. У 3 из них при рентгенографии выявлены репаративные процессы в очагах деструкций в костных метастазах [53].

По поводу повторных введений радионуклидов имеются следующие рекомендации. Через 12 нед и более после первой инъекции лечение можно повторить, если показатели крови выше описанных в разделе «Противопоказания». Боль может эффективно сниматься при повторных введениях (есть пациенты, которым РФП вводили 7 раз), однако при каждом последующем введении возрастает риск поражения костного мозга. Снижение боли при повторном введении РФП может наблюдаться даже тогда, когда первая инъекция не дала никаких результатов [49].

Перед проведением радионуклидной терапии (не позднее чем за 8 нед) следует выполнить диагностическую сцинциграфию костей, при которой должна быть выявлена гиперфиксация в метастатических очагах. Если по данным рентгенографии метастазы имеют остеолитический характер, но при остеосцинтиграфии отмечается повышенное накопление изотопа в очагах, проведение терапии остеотропными РФП является целесообразным, потому что лечебные препараты, так же как и диагностические, будут накапливаться в метастатических очагах [49].

У радионуклидной терапии, помимо миелотоксичности, есть еще один побочный эффект – усиление («прилив») болей в течение 72 ч после инъекции (как очень редкое исключение – в период до 21 дня после нее), которое может продолжаться 2–5 дней. Лечение заключается в назначении или повышении дозы анальгетиков, если в этом есть необходимость [9, 11, 49].

Таким образом, применяемые в мире методы радионуклидной терапии хорошо зарекомендовали

себя в паллиативном лечении больных РПЖ с костными метастазами. По своей клинической эффективности они не имеют принципиальных отличий друг от друга. Миелотоксичность является основным ограничением в использовании этих препаратов. Имеющиеся перспективные разработки свидетельствуют о возможностях дальнейшего развития этого метода лучевой терапии.

Литература

1. Модников О.П., Новиков Г.А., Родионов В.В. Современные подходы к лечению множественного метастатического поражения костей // Курс лекций по паллиативной помощи онкологическим больным / Под ред. Г.А Новикова., В.И. Чиссова, О.П. Модникова. – М., 2004. – Т. 1. – С. 493–541.
2. Enrique O., Zhongyun P., Parma E.P. et al. Efficacy and toxicity of Sm-153-EDTMP in the palliative treatment of painful bone metastases // World J. Nucl. Med. – 2002; 1 (1):21–27.
3. Исакова М.Е. Проблема боли в онкологии // РМЖ. – 2000. – Т. 8, №17.
4. Кондратьева А.П. Новое в лечении костных метастазов // РМЖ. – 1999. – Т.7, №10.
5. Моисеенко В.М., Блинов Н.Н. Современная тактика лечения больных злокачественными новообразованиями с метастазами в кости. Пособие для врачей. – СПб., 1996.
6. Нестеренко В.М., Новиков Г.А., Борисов В.И. Причины развития, типы и клинические проявления костных метастазов // Паллиативная медицина и реабилитация. – 1998. – №6. – С. 38–41.
7. Chakraborty S., Das T., Unni P.R. et al. 177Lu labelled polyaminopshonates as potential agents for bone pain palliation // Nuc. Med. Communications. – 2002; 23: 67—74.
8. Turner J.H. Treatment of painful skeletal metastases // Alasbimn J. Special Issue: 8-th World Congress of Nuclear Medicine. – 2002; Sept. 17.
9. Корытова Л.И., Сухов В.Ю., Шутко А.Н., Карелин М.И., Хозова Т.В. Применение «Метастрона» в лечении больных с костными метастазами. Пособие для врачей. – СПб., 1997.
10. Ли Л.А. Клиника, диагностика и лечение метастазов рака молочной железы. Пособие для врачей. – Л., 1990.
11. Цыб А.Ф., Дроздовский Б.Я., Крылов В.В., Кодина Г.Е. Паллиативная терапия самарием-оксабифором, 153Sm при метастатических поражениях костей // Медицинская радиология и радиационная безопасность. – 2002. – Т. 48, №4.
12. Cleeland Ch.S., Conin R., Hotfield H.K. et al. Pain and its treatment in outpatrents with metastatic cancer // N. Eng. J. Med. – 1994; 330,592–596.
13. Boissier S., Ferreras M., Peyruchaud O. et al. Bisphosphonates inhibit breast and prostate carcinoma cell invasion, an early event in the formation of bone metastases // Cancer Res. – 2000; 60:2949–2954.
14. Nussbaum S.R., Younger I. et al. Single-dose intravenous therapy with pamidronate for the treatment of hypercalciemia of malignancy: comparison of 30-, 60-, and 90-mg dosages // Am. J. Med. – 1993; 95:297–304.
15. Coleman R.E., Purohit O.P. Osteoclast inhibition for the treatment of bone metastases // Cancer. Treat. Rev. – 1993;19:79–103.
16. Fettich J., Padhy A., Nair N., Morales R. et al. Comparative clinical efficacy and safety of 32P and 89Sr in the palliative treatment of metastatic Bone Pain: results of an IAEA coordinated research project // World Nucl. Med. – 2003; 2 (3):226–231.
17. Hoegler D. Radiotherapy for palliation of symptoms in incurable cancer // Curr. Probl. Cancer. – 1997; 21 (3), 129–183.
18. Hoefnagel C.A., Clarke S.E.M., Fischer M. et al. Radionuclide therapy practice and facilities in Europe // Eur. J. Nucl. Med. – 1999; 26: 277–282.
19. Anderson P.M., Wiseman G.A., Dispenzieri A. et al. High-dose samarium-153 ethylenediaminetetramethylene phosphonate: low toxicity of skeletal irradiation in patients with osteosarcoma and bone metastases // J. Clin. Oncol. – 2002; 20:1, 189–196.
20. Bishayee A., Rao D.V., Srivastava C. et al. Marrow-sparing effects of ^{117m}Sn (4+) diethylenetriaminepentaacetic acid for radionuclide therapy of bone cancer // J. Nucl. Med. – 2000; 41:2043–2050.
21. Goddu S.M., Bishayee A., Bouchet L.G. et al. Marrow toxicity of ^{33}P versus ^{32}P-Orthophosphate: implications for therapy of bone pain and bone metastases // J. Nucl. Med. – 2000; 41:5, 941–951.
22. Ketring A. ^{153}Sm-EDTMP and ^{186}Re-HEDP as bone therapeutic radiopharmaceuticals // Nucl. Med. Biol. – 1987; 14:223–232.
23. Krishnamurthy G.T., Krishnamurthy S. Radionuclides for metastatic bone pain palliation: a need for rational re-evaluation in the new millennium // J. Nucl Med. – 2000; 41 (4):688–691.
24. Liepe K., Hliscs R., Kropp J. et al. Rhenium-188 HEDP in the palliative treatment of bone metastases // Cancer Biotherapy & Radiopharmaceuticals. – 2000; 15(3):261–265.
25. Maxon H., Schroder L., Washurn L. Rhenium-188 HEDP for treatment of osseous metastases // J. Nucl. Med. – 1998; 39:659–663.
26. Mc Ewan A.J. et al. A retrospective analysis of the cost effectiveness of treatment with Metastron in patients with prostate cancer metastatic to bone // Eur. Urol. – 1994; 26 (1):26–31.
27. Schmeler H., Bastin K. Strontium-89 for symptomatic metastatic prostate cancer in bone: Recommendations for hospice patients // The Hospice J. – 1996; 11:2–10.
28. Holmes R. [^{153}Sm] EDTMP: A Potential Therapy for Bone Cancer Pain // Seminars in Nucl. Med. – 1992. – V. XXII, №1. – P. 41–45.
29. Oh S.J., Won K.S., Moon D.H. et al. Preparation and biological evaluation of 188Re-ethylenediamine-N,N,N^1,N^1-tetrakis (methylenephosphonic acid) as a potential agent for bone pain palliation // Nucl. Med. Communications. – 2002; 23:75–81.
30. Nair N. Relative efficacy of ^{32}P and ^{89}Sr in palliation in skeletal metastases // J. Nucl. Med. – 1999; 40:256—-261.
31. Palmedo H., Bender H., Dierke-Dzierzon C. et al. Pain palliation with rhenium-186-HEDP in breast cancer patients with disseminated bone metastases // Clin. Nucl. Med. – 1999; 24:643–648.
32. Robinson RG., Spicer J.A., Preston D.F. et al. Treatment of metastatic bone pain with strontium-89 // Nucl. Med. Biol. – 1987; 14:219–222.
33. Sevilla A., Salgado L., Fonseca A.T., Vieira M.R. Is early Sr-89-Therapy useful in prostate cancer patient with bone metastasis? // World J. Nucl. Med. – 2002; 1 (2): 276.
34. Resche I., Chatal J.-F., Pecking A. et al. A dose-controlled study of ^{153}Sm-Ethylenediaminetetramethylenephosphonate (EDTMP) in the treatment of patients with painful bone metastases // Eur. J. Cancer. – 1997; 33(10):1583–1591.
35. Bayouth J.E., Macey D.J., Kasi L.P., Fossella F.V. Dosimetry and Toxicity of Samarium-153-EDTMP Administried for Bone Pain Due to skeletal metastases // J. Nucl. Med. – 1994; 35: 63–69.
36. Eary J.F., Collins C., Stabin M. et al. Samarium- 153-EDTMP biodistribution and dosimetry estimation // J. Nucl. Med. – 1993; 34:1031–1036.
37. Farhangi M., Holmes R.A., Volkert W.A. et al. Samarium-153-EDTMP: pharmacokinetic, toxicity and pain response

using an escalating dose schedule in treatment of metastatic bone cancer // J. Nucl. Med. – 1992; 33;1451–1458.
38. Collins C., Eary J.F., Donaldson G. et al. Samarium-153-EDTMP in bone metastases of hormone refractory prostate carcinoma: a phase I/II trial // J. Nucl. Med. – 1993;.34;1839–1844.
39. Sciuto R., Tofani A., Festa A. et al. Short and long-term effects of ^{186}Re-1, 1-hydroxyethylidene diphosphonate in the treatment of painful bone metastases // J. Nucl. Med. – 2000; 41:647–654.
40. Kaplan E. Historical development of P-32 in bony therapy / Spencer R.P. (ed): Therapy in Nuclear Medicine. – Philadelphia, PA, Saunders, 1978. – P. 237–249.
41. Johnson D.E., Haynie T.P. Phosphorus-32 for untreatable pain in carcinoma of prostate. Analysis and androgen primary, parathormone, rebound and combination therapy // J. Urol. – 1977; 9:137–139.
42. Han S. H., de Klerk J.M.N., Tan.S. et al. The Placorhen Stady: a double-blind, placebo controlled, randomized radionuklide study with Re-186-Etidronate in hormono-resistant prostate cancer patients with painful bone metastases // J. Nucl. Med. – 2002. – V. 43., №9. – 1150–1156.
43. Limouris G., Shukia S., Manetou A. et al. Rhenium-186-HEDP-palliative treatment in disseminated bone metastases due to prostate cancer // Anticancer Res. – 1997; 17:1699–1704.
44. Srivastava S.C., Atkins H.L., Krishnamurthy G.T. et al. Treatment of metastatic bone pain with tin-117m stannic diethylenetriamine pentaacetic acid: a phase I/II clinical study // Clin. Cancer Res. – 1998; 4:61–68.
45. Lin W.-Y., Lin C.-P., Yeh S.-J. et al. Rhenium-188 hydroxyethylidene diphosphonate: a new generator-produced radiotherapeutic drug of potential value for the treatment of bone metastases // Eur. J. Nucl. Med. – 1997; 24:590–595.
46. Lewington V.J. Cancer therapy using bone-seeking isotopes // Phys. Med. Biol. – 1996; 41:2027–2042.
47. Palmedo H., Guhlke S., Bender H. et al. Dose escalation study with Re-188 HEDP in prostate cancer patients with osseous metastases // J. Nucl. Med. – 1999; 5:218P.
48. Mertens W.C., Stitt L., Porter A.T. Strontium-89 therapy and relief of pain in patients with prostatic carcinoma metastatic to bone: A dose response relationship // Am. J. Clin. Oncol. – 1993; 16(3): 238–242.
49. Silberstein E.B., Buscombe J.R., Mc. Ewans A., Taylor A.T. Society of nuclear medicine procedure guideline for palliative treatment of painful bone metastases // Society of nuclear medicine procedure guidelines manual. – 2003. – P. 145 – 153.
50. Robinson RG. Radionuclides for the alleviation of bone pain in advanced malignancy // Clin. Oncol. – 1986; 5:39–49.
51. Serafini A.N., Kuker R.A., Fernandez G. et al. Evaluation of Sm-153 EDTMP as a Tumoricidal Agent in Prostate Cancer // World J. Nucl. Med. – 2002; 1 (2):136.
52. Sinzinger H., Weiss K., Granegger S., Hajek C. Repeated low-dose vs. single higt-dose 153 EDTMP treatment. Advantages and disadvantages // World J. Nucl. Med. – 2002; 1 (2):69.
53. Ferretti G., Povolato M., Bisssoli S. 89-SrCl and 153-Sm EDTMP radiometabolic treatment of metastatic bone pain (MBP) in prostate cancer (PC): our experience // Alasbimn J. – Special Issue: 8-th World Congress of Nuclear Medicine. – 2002; sept. 17.

МЕЖРЕГИОНАЛЬНАЯ ОБЩЕСТВЕННАЯ ОРГАНИЗАЦИЯ ВМЕСТЕ ПРОТИВ РАКА

ВМЕСТЕ ПРОТИВ РАКА

МЕДИЦИНСКИЙ САЙТ «ВМЕСТЕ ПРОТИВ РАКА»

Главный редактор — **Нина Уманская**
e-mail: nina@netoncology.ru
тел.: 8 (903) 971-46-49

Уважаемые читатели!

Профессиональный медицинский сайт «Вместе противрака» www.netoncology.ru предлагает вам информационное сотрудничество.

Цели Интернет-издания:

✔ объединение онкологов и врачей других специальностей, студентов медицинских вузов для того, чтобы члены сообщества могли своевременно получать всю необходимую научную информацию, обмениваться профессиональным опытом, находить полезные контакты, быть в курсе текущих событий в сфере онкологии;
✔ информационная поддержка специалистов, исследующих и применяющих традиционные методы лечения онкологических заболеваний;
✔ помощь онкологическим больным.

На сайте вы найдете статьи специалистов о новейших методах диагностики и лечения онкологических заболеваний, способах реабилитации, современных лекарственных препаратах, клинических испытаниях, справочную информацию. Рубрики представляют онкологи из ведущих медицинских учреждений страны: РОНЦ им. Н.Н. Блохина, МНИОИ им. П.А. Герцена, НИИ урологии МЗ РФ, НИИ нейрохирургии им. Н.Н. Бурденко и др.
В свободном доступе публикуются материалы Московского онкологического общества и Всероссийского научного общества онкологов С.-Петербурга и Ленинградской области.

Работает форум специалистов, где в режиме on-line можно задавать вопросы коллегам, делиться профессиональным опытом, рассказывать об интересных случаях из практики, обсуждать статьи. Получить профессиональный совет можно также, направив письмо по адресу:
wpr-spec@netoncology.ru

Редакция Netoncology.ru готова разместить ваши научные работы, а также информацию о клинике, кафедре, организации, сайте и т.д. В разделах **Новости, Съезды, конференции** могут быть анонсы ваших мероприятий. Для зарегистрированных пользователей работает рассылка новостей, приглашений на конференции и других материалов. На сайте можно подписаться на печатные издания «МАММОЛОГИЯ», «ОНКОУРОЛОГИЯ», «ВМЕСТЕ ПРОТИВ РАКА».

Немало полезной информации для пациентов. На вопросы онкологических больных и их близких отвечают высококвалифицированные специалисты.

Ждем вас на страницах Интернет-издания «Вместе против рака»

VI Всероссийская конференция «Актуальные вопросы лечения онкоурологических заболеваний»

С 4 по 5 октября 2005 г. в Москве проходила VI Всероссийская конференция «Актуальные вопросы лечения онкоурологических заболеваний». Конференция привлекла более 800 участников из стран СНГ и дальнего зарубежья: Белоруссии, Украины, Грузии, Киргизии, Казахстана, Германии и др. В докладах и прениях обсуждались как стандарты, так и спорные аспекты лечебной тактики при опухолях почки, мочевого пузыря и предстательной железы. Выступления участников конференции отражали основные цели проводимых в современной онкоурологии исследований, направленных не только на увеличение выживаемости, но и на улучшение качества жизни пациентов, страдающих опухолями мочевыводящих путей. Мнение аудитории относительно ряда спорных вопросов лечения рака предстательной железы и опухолей мочевого пузыря оценивали путем анонимного интерактивного голосования. Материалы конференции опубликованы в приложении к журналу «Онкоурология». Доклады, вызвавшие наибольший интерес, также найдут отражение в ближайших номерах этого издания.

Инвазивный и метастатический рак мочевого пузыря

(материалы Американской ассоциации урологов – AUA, San Antonio, 2005)*

О.Б. Карякин

ГУ МРНЦ РАМН, Обнинск

Основные сообщения о лечении инвазивного рака мочевого пузыря (РМП) были посвящены результатам цистэктомии, факторам прогноза, технике и анализу осложнений. Bochner B.H. представил данные по разработке международных номограмм по скорректированной выживаемости после цистэктомии («Development of an international bladder cancer specific nomogram predicting survival following radical cystectomy», abstr. 1112). Прогноз течения заболевания после цистэктомии вариабелен и основывается на клинических и патолого-анатомических данных.

Номограммы являются инструментом, основанным на статистических и математических моделях, который позволяет предсказать исход заболевания у конкретного больного. База данных основывалась на результатах выполнения радикальной цистэктомии, полученных в 12 институтах разных стран, и охватывала приблизительно 10 тыс. пациентов. Предварительные номограммы были выстроены на основании данных лечения 5483 больных. Смерть по какой-либо причине зарегистрирована в 38% случаев. Многофакторный анализ показал, что патолого-анатомическая стадия, состояние лимфатических узлов, гистологическое строение и степень дифференцировки, возраст в период выполнения операции, предоперационная лучевая терапия являются значимыми факторами, тесно связанными с причиной смерти после радикальной цистэктомии. С другой стороны, периоперационная или предшествующая внутрипузырная химиотерапия не оказывала влияние на исход заболевания.

Предложенные международные номограммы позволяют предопределять выживаемость после радикальной цистэктомии и могут быть полезными в тактике лечения таких больных и при проведении клинических исследований.

Kamat и соавт. выполнили ретроспективный анализ лечения 100 больных микропапиллярной переходно-клеточной карциномой («Micropapillary transitional cell carcinoma of the bladder: a retrospective review of the experience with 100 consecutive patients», abstr. 1113). Эта опухоль является редким вариантом переходно-клеточного рака и отличается агрессивным течением. Средний возраст пациентов был 64,7 года, соотношение мужчин и женщин 10:1. Период наблюдения составил от 1 до 181 мес. Скорректированная 5- и 10-летняя выживаемость составила 50 и 20% соответственно. Использовалось только хирургическое лечение (трансуретральная резекция, цистэктомия) и неоадъювантная химиотерапия с цистэктомией. Патолого-анатомическая стадия являлась более высокой у 65% больных, которым была проведена только цистэктомия. Адъювантная химиотерапия после цистэктомии также не способствовала увеличению продол-

* См. также О.Б. Карякин «Конгресс Американской ассоциации урологов (AUA)». «Онкоурология», 2005, №3, с. 71.

жительности жизни больных. В заключение подчеркивается, что прогноз у пациентов с микропапиллярной карциномой неблагоприятный. В большинстве случаев следует выполнять цистэктомию. Роль химиотерапии необходимо определить в клинических исследованиях.

Интересные данные по результатам проведения только цистэктомии представили Hautmann R.E. и соавт. («Cysectomy for transitional cell carcinoma of the bladder: results of surgery-only series in the neobladder era», abstr. 1115). Оценены результаты 788 цистэктомий. Критериями включения служили: первичная опухоль мочевого пузыря, отсутствие проведения какого-либо вида химио- или лучевой терапии, выполнение цистэктомии с радикальными намерениями, отсутствие метастазов и пальпируемой опухоли за стенкой мочевого пузыря. Пластика мочевого пузыря (Neobladder) выполнена у 75,5% больных. Безрецидивная выживаемость в течение 5 лет составила: при pTa/is1 – 88,1%, pT2a/b – 71,6%, pT3a/b – 44,2%, pT4a/b – 28,5%; pN0 – 74,4%, pN+ – 19,9%. Мультивариационный анализ с использованием регрессионной модели Cox выявил влияние следующих прогностических факторов. Сравнили значимость: pTa/is1 против pT2a/b, против pT3a/b, против pT4a: $p < 0,0001$; pN0 против pN+: $p < 0,0001$; наличие гидронефроза: $p = 0,0015$; pT0 против pT+ в исследуемом препарате: $p = 0,0002$. Безрецидивная 5-летняя выживаемость, по данным патолого-анатомического исследования, составила: при pT2a – 78,4%, pT2b – 58,8%, pT3a – 50,9%; pT3b – 35,6%. Не выявлено существенное влияние на выживаемость возраста, срока между постановкой диагноза и выполнением операции, степени дифференцировки опухоли и ряда других факторов. Представленные авторами данные могут быть использованы для сравнения результатов с таковыми при других видах лечения РМП. Подчеркивается, что частота рецидивирования тесно коррелирует с глубиной инвазии опухоли. В связи с этим целесообразно наиболее раннее выполнение цистэктомии у больных инвазивным РМП.

Радикальная цистэктомия является стандартным методом лечения инвазивного РМП. Лапароскопическое удаление мочевого пузыря также находит все больше сторонников. Rozet F. и соавт. с 2001 по 2004 г. выполнили 72 лапароскопические цистэктомии («Laparoscopic assisted radical cystectomy: experience after 72 cases», abstr. 1117). Распределение по стадиям было следующим: pT1 – в 12 случаях, pT2 – в 50, pT3 – в 9, pT4 – в 1. Среднее время операции составило 280 мин, средняя кровопотеря – 590 мл, частота гемотрансфузии – 5%. Ни в одном случае не было конверсии к открытой операции при возникновении каких-либо осложнений. При патолого-анатомическом обследовании ни в одном случае не выявлена опухоль в хирургических краях.

Вакцина БЦЖ является наиболее эффективным средством лечения больных низкодифференцированными поверхностными опухолями. Simon H.A. и соавт. доложили результаты цистэктомии, проведенной у 313 пациентов («Radical cystectomy after BCG: are we waiting too long?», abstr/ 1120). Вакциной БЦЖ до операции лечились 90 (20,8%) больных. Средний срок наблюдения пациентов после БЦЖ-терапии составил 32,1 мес, средний срок от первого лечения БЦЖ до цистэктомии – 27,9 мес. Показаниями для цистэктомии служили следующие клинические ситуации: рецидивы при Ta – 10% случаев; cis – 22%; T1 – 37%; T2 – 31%. Патолого-анатомическое исследование показало следующую распространенность заболевания: T0 – 14,4%; Ta – 4,4%; T1 – 7,8%; cis – 25,6%; T2 – 23%; T3 – 14,4%; T4 – 10%. Скорректированная и общая выживаемость составила 69 и 65% соответственно. Общая выживаемость была более высокой у пациентов без инвазии в мышечные слои, хотя различия недостоверны. Авторы делают вывод, что риск смерти в ближайшие годы у пациентов, которым проводилась терапия вакциной БЦЖ, крайне низкий. С другой стороны, 5-летняя скорректированная выживаемость составила только 69%. Эти данные свидетельствуют о том, что трудно выделить тех пациентов, которых можно лечить первоначально вакциной БЦЖ, и тех, которым необходимо раннее выполнение цистэктомии.

Данные по спасительной химиотерапии у больных распространенным РМП после использования цисплатина – базовой терапии представлены Shinohara N. и соавт. («Salvage chemotherapy with paclitaxel, ifosflamide, and nedaplatin in patients with urothelial cancer who have received prior cisplatin-based therapy», abstr. 1319). Целью исследования было изучение эффективности комбинации паклитаксела, ифосфамида и недоплатина у пациентов, у которых было отмечено прогрессирование заболевания после комбинированной химиотерапии на основе препаратов цисплатина. Дозы и режим введения были следующие: паклитаксел – 175 мг/м^2 в 1-й день, ифосфамид – 4,5 г/м^2 в 1, 2, 3-й дни и недоплатин – 70 мг/м^2 в 1-й день. Рецикл через каждые 28 дней. В исследование включено 18 больных. Локализация метастазов была следующая: лимфатические узлы – в 13 случаях, печень – в 1, легкие – в 4, мягкие ткани – в 3. Полная регрессия достигнута у 4 пациентов, частичная – у 11. У 15 (83%) из 18 больных выявлена положительная динамика после проведенного лечения. Средний срок до прогрессирования заболевания составил 9,5 мес, средняя продолжительность жизни – 17 мес. Общая выживаемость в течение 1-го и 2-го года наблюдения составила 59,3 и 49,4% соответственно. Основными проявлениями токсичности были миелосупрессия и нейропатия. Авто-

ры делают заключение, что исследуемый режим может использоваться в качестве 2-й линии терапии у больных распространенным РМП.

Hassan J.M. и соавт. проанализировали сроки и частоту прогрессирования заболевания после цистэктомии («Patterns of initial transitional cell carcinoma recurrece in patients after cystectomy», abstr. 1320). Выполнено 417 радикальных цистэктомий по поводу переходно-клеточного рака. У 86 (21,6%) пациентов в последующем заболевание прогрессировало. Средний срок наблюдения этих больных составил 22,1 мес; средний срок до появления рецидива – 15,1 мес. Местный рецидив в области таза отмечен у 30,3% больных, метастазирование в висцеральные органы – у 26,7%, в забрюшинное пространство – у 16,3%, в скелет – у 16,3%. Реже встречались метастазы в уретру (4,7%), отдаленные поверхностные лимфатические узлы (4,7%) и половой член (1,1%). Локализация рецидива или метастазирования не имела тесной корреляции с полом, возрастом, видом деривации мочи, патолого-анатомической стадией, состоянием лимфатических узлов, вовлечением предстательной железы, «положительными» хирургическими краями. Инвазия в лимфатические сосуды в удаленном препарате более часто отмечалась при местном рецидиве (62%), чем при поражении забрюшинного пространства (36%), висцеральных органов (22%) или при костных метастазах (29%) – $p < 0,03$.

До настоящего времени ведется дискуссия о границах лимфаденэктомии в случае поражения лимфатических узлов и клинической значимости этого вмешательства. Reese A.C. и соавт. изучили результаты цистэктомии и двусторонней тазовой лимфаденэктомии у 460 больных РМП («Total number of lymph nodes removed, number of positive nodes, and lymph node density do not correlate with recurrence or survival in node-positive bladder cancer», abstr. 1322). Из этой когорты у 55 (12%) больных выявлены метастазы после патолого-анатомического исследования. Было изучено количество удаленных, а также пораженных метастазами лимфатических узлов. Выживаемость изучали методом Kaplan–Meier. Средний возраст больных с метастазами составил 67,9 года, средний период наблюдения – 16 мес. При анализе не выявлены какие-либо статистические различия в зависимости от количества пораженных лимфатических узлов, общего числа удаленных, а также их плотности.

Как известно, окончательное решение об удалении мочевого пузыря принимается в период оперативного вмешательства в зависимости от клинических находок. Rogers C.G. и соавт. проанализировали выживаемость больных, у которых было приостановлено выполнение цистэктомии в связи с интраоперационным выявлением метастатического процесса («Outcomes of patients with aborted cystetomy for intraoperative findigs of metastatic disease», abstr. 1323). У 35 из 248 больных такая операция не выполнена по вышеуказанным причинам. Средний период наблюдения за ними составил 18,4 мес. От прогрессирования заболевания в среднем через 26,4 мес умер 21 (60%) больной, 10 (29%) живы с клиникой прогрессирования заболевания, 4 живы без признаков опухоли. 7 больным выполнена спасительная цистэктомия после проведения успешной адъювантной терапии. Из них 3 умерли от прогрессирования болезни в среднем через 31,9 мес. В заключение подчеркивается, что прогноз у пациентов, которым было прекращено выполнение цистэктомии, плохой. Небольшой части больных после проведения адъювантной терапии может быть выполнена спасительная цистэктомия, хотя в последующем заболевание вновь прогрессирует.

Продолжается поиск эффективной терапии 2-й линии больных метастатическим РМП. Takahashi T. и соавт. изучили эффективность комбинации гемцитабина и паклитаксела у 24 пациентов с метастатическим РМП, у большинства из которых была проведена 1-я линия терапии с препаратами цисплатина. Гемцитабин (25000 мг/м^2) и паклитаксел (150 мг/м^2) вводили внутривенно каждые 2 нед («Gemcitabine and paclitaxel regimen for patients with advanced transitional cell carcinoma», abstr. 1324). Лечение проводили до прогрессирования заболевания. Частичная регрессия отмечена у 6 (25%) больных, у 8 (34%) – стабилизация заболевания. Средняя продолжительность жизни обследованных составила 14 мес.

Клинические исследования – это наиболее объективный механизм ответа на вопросы по поводу эффективности того или иного метода лечения. Рабочая группа по протокольным исследованиям представила данные о текущих исследованиях Bochner B.H. и соавт. («Current status of clinical trials in urothelial cancers: a summary from the ACOSOG GU working group», abstr. 1327). Группа проанализировала 46 исследований I–III фазы по лечению онкоурологических опухолей. Их них 7 исследований – по изучению профилактики рецидивов поверхностного РМП, 3 – по неоадъювантной и адъювантной терапии в сочетании с радикальной хирургией или лучевой терапией и 26 – по лечению местно-распространенного и распространенного РМП. В 26 исследованиях изучается по нескольку препаратов, а в 20 – по одному. Химиопрепараты используются в 24 протоколах, вакцины и стволовые клетки – в 4, моноклональные антитела и новые медиаторы ответа – в 14, иммунотерапевтические подходы – в 4. Общее количество пациентов, включенных в исследования, составляет более 7500.

УВАЖАЕМЫЕ КОЛЛЕГИ!

Мы не раз говорили о необходимости объединения онкологов, урологов, химиотерапевтов, лучевых терапевтов, педиатров и других специалистов для выработки общих подходов к профилактике, диагностике и лечению онкоурологических заболеваний, а также для оперативного обмена профессиональным опытом. Не секрет, что информация о наиболее современных и актуальных методах не всегда доступна врачам, работающим вне крупных специализированных центров.

Первым шагом к такому объединению стал выпуск журнала, который вы держите в руках. Сейчас мы делаем второй шаг – создаем **Всероссийское общество онкоурологов.**

Члены общества будут иметь возможность получать специальную литературу, видеоматериалы, участвовать в программах по обмену опытом или проходить стажировку в ведущих онкологических учреждениях страны. Одно из важнейших направлений в деятельности создаваемого общества – использование современных информационных и телекоммуникационных технологий для дистанционного обмена медицинской информацией, посещение врачами национальных и международных школ, семинаров, конференций, съездов по онкоурологии и близким к ней проблемам.

Благодарим всех, кто уже поддержал идею создания нового общества.

Приглашаем врачей, чья деятельность связана с онкоурологией, к активному сотрудничеству.

По всем вопросам, связанным со вступлением в общество и его работой, Вы можете обращаться к координатору проекта канд. мед. наук **Б.Ш.Камолову**.

Адрес: 115478, Москва,
Каширское шоссе, 24, а/я 35.

Телефоны для связи:
324 92 35,
+7 (903) 785 02 02,
факс 324 96 64

E-mail: oncourolog@netoncology.ru

Редакционная коллегия

Журнал **ОНКОУРОЛОГИЯ** выходит раз в квартал.
В 2006 г. планируется выпустить 4 номера журнала,
которые будут рассылаться бесплатно.
Чтобы получать журнал, Вы должны заполнить анкету и выслать ее по адресу:
115478, Москва, Каширское шоссе, 24, а/я 35. Проф. Б.П.Матвееву,
или по электронной почте: **oncourolog@netoncology.ru**,
или по факсу: +7 (095) 324 96 64.

Фамилия	**Имя**	**Отчество**
Ученая степень, звание	**Должность, стаж**	**Специализация (узкая специальность)**
Лечебное учреждение, отделение, кафедра и др.	**Коечный фонд**	**Заведующий отделением**
Почтовый индекс, домашний адрес, телефон	**Почтовый индекс, рабочий адрес, телефон**	**Руководитель учреждения** *должность, фамилия, имя, отчество*
Электронный адрес		**Дата заполнения**

Дальфаз 10 мг СР

ТАКСОТЕР® доцетаксел

ТАВАНИК®

УроАльянс

Опыт на защите здоровья пациентов

Широкий спектр препаратов для решения урологических проблем

sanofi aventis

107045, Москва, Последний пер., д. 23, стр. 3. Тел.: (495) 721 14 00. Факс: (495) 721 14 11.
101000, Москва, Уланский пер., д. 5, стр. 1. Тел.: (495) 926 57 03/11. Факс: (495) 926 57 13.

RuURO 05.09.01

КАСОДЕКС 150 МГ

БИКАЛУТАМИД

- **Монотерапия**
- **Возможная альтернатива кастрации**
  для больных местно-распространённым раком предстательной железы
- **Хорошая переносимость**
  с малым числом побочных эффектов
- **Удобство** – одна таблетка один раз в день

АстраЗенека
ОНКОЛОГИЯ
Прогресс науки – в клиническую практику

119992 Москва, Россия,
ул. Тимура Фрунзе, д. 11, кор. 2–5
тел.: (095) 799 56 99, факс: (095) 799 56 98