ISSN 1726-9776 (Print)
ISSN 1996-1812 (Online)

ТОМ 12
№ 1

ОНКОУРОЛОГИЯ

CANCER UROLOGY

2016

XI КОНГРЕСС

РОССИЙСКОГО ОБЩЕСТВА ОНКОУРОЛОГОВ
состоится в Москве 29–30 сентября 2016 г.
в отеле AZIMUT Olympic

ИЗДАНИЕ ОБЩЕРОССИЙСКОЙ ОБЩЕСТВЕННОЙ ОРГАНИЗАЦИИ «РОССИЙСКОЕ ОБЩЕСТВО ОНКОУРОЛОГОВ»

Журнал «Онкоурология» включен в Перечень ведущих рецензируемых научных журналов, в которых публикуются основные научные результаты диссертаций на соискание ученой степени доктора и кандидата наук.

С 2006 года журнал включен в Научную электронную библиотеку и Российский индекс научного цитирования (РИНЦ), имеет импакт-фактор.

С 2015 года журнал зарегистрирован в CrossRef, статьи индексируются с помощью цифрового идентификатора DOI.

С 2015 года электронная версия журнала представлена в ведущих российских и мировых электронных библиотеках, в том числе EBSCO и DOAJ.

RSCU
Российское общество онкоурологов
www.roou.ru

www.oncourology.abvpress.ru

ОНКОУРОЛОГИЯ

ЕЖЕКВАРТАЛЬНЫЙ
НАУЧНО-ПРАКТИЧЕСКИЙ
ЖУРНАЛ

Главная задача журнала «Онкоурология» – публиковать современную информацию о научных клинических исследованиях, диагностике, лечении онкоурологических заболеваний.

Цель издания – информировать специалистов по онкоурологии о достижениях в этой области, формировать понимание необходимости комплексного междисциплинарного подхода в терапии, объединяя, кроме урологов, врачей различных специальностей (радиологов, педиатров, химиотерапевтов и др.), способствовать повышению эффективности лечения пациентов с онкоурологическими нарушениями.

1, ТОМ 12 '16

ОСНОВАН В 2005 Г.

Адрес редакции:
115478, Москва, Каширское шоссе, 24, стр. 15, НИИ канцерогенеза, 3-й этаж.
Тел./факс: +7 (499) 929-96-19
e-mail: abv@abvpress.ru
www.abvpress.ru

Статьи направлять по адресу: 115478, Москва, Каширское шоссе, 24
проф. Б.П. Матвееву
e-mail: roou@roou.ru

Заведующая редакцией **А.Г. Шегай**
Координатор **А.А. Киричек**
akirdoctor@gmail.com

Корректор **А.К. Балихина**
Дизайн **Е.В. Степанова**
Верстка **Е.А. Прокофьева**
Служба подписки и распространения
И.В. Шургаева, +7 (499) 929-96-19, base@abvpress.ru
Руководитель проекта **А.И. Беликова**
belikova@abvpress.ru

Журнал зарегистрирован в Федеральной службе по надзору в сфере связи, информационных технологий и массовых коммуникаций ПИ № ФС 77-36986 от 21 июля 2009 г.

ISSN 1726-9776 (Print)
ISSN 1996-1812 (Online)

Онкоурология. 2016.
Том 12. № 1. 1–114

Подписной индекс в каталоге «Пресса России» – 42169

Отпечатано в типографии ООО «ГК «МОРЕ»

Тираж 4000 экз.

www.oncourology.abvpress.ru

Издательский дом «АБВ-пресс» специализируется на выпуске периодической научной медицинской литературы, книгопечатной продукции, создании и поддержке сайтов медицинского направления

НАШИ ЖУРНАЛЫ и ГАЗЕТЫ

НАШИ КНИГИ

Книги и другие наши издания можно заказать и приобрести в редакции по адресу:
г. Москва, Каширское ш., 24, стр. 15
и по телефону:
+7 (499) 929-96-19.
Адрес электронной почты:
abv@abvpress.ru

НАШИ САЙТЫ


www.abvpress.ru


www.oncoproct.ru


www.roou.ru


www.hnonco.ru


www.netoncology.ru


www.urotoday.ru


www.neuromuscular.ru


www.breastcancersociety.ru

Москва, 2016

THE JOURNAL OF THE ALL-RUSSIAN PUBLIC ORGANIZATION "RUSSIAN SOCIETY OF UROLOGIC ONCOLOGISTS"

RSCU
Russian Society of Cancer Urology
www.roou.ru

The journal is put on the Higher Attestation Commission (HAC) list of periodicals (the list of leading peer-reviewed scientific journals recommended to publish the basic research results of doctor's and candidate's theses).

In 2006, it was included in the Research Electronic Library and the Russian Science Citation Index (RSCI) and has an impact factor.

In 2015, the journal has been registered with CrossRef; its papers are indexed with the digital object identifier (DOI).

Since 2015, the journal's electronic version has been available in the leading Russian and international electronic libraries, including EBSCO and DOAJ.

www.oncourology.abvpress.ru

CANCER UROLOGY

QUARTERLY
SCIENTIFIC-AND-PRACTICAL
JOURNAL

The main objective of the journal "Cancer urology" is publishing up-to-date information about scientific clinical researches, diagnostics, treatment of oncologic urological diseases.

The aim of the edition is to inform the experts on oncologic urology about achievements in this area, to build understanding of the necessary integrated interdisciplinary approach in therapy, alongside with urologists, combining efforts of doctors of various specialties (cardiologists, pediatricians, chemotherapeutists et al.), to contribute to raising the effectiveness of oncologic patients' treatment.

1 VOL. 12 '16

FOUNDED IN 2005

Editorial Office:
Research Institute of Carcinogenesis,
Floor 3, 24 Kashirskoye Shosse,
Build. 15, Moscow, 115478.
Tel/Fax: +7 (499) 929-96-19
e-mail: abv@abvpress.ru
www.abvpress.ru

Articles should be sent
to the private box 35,
24 Kashirskoe Shosse, Moscow, 115478
or e-mail: roou@roou.ru

Managing Editor **A.G. Shegay**
Coordinating Editor **A.A. Kirichek**
akirdoctor@gmail.com
Proofreader **A.K. Balikhina**
Designer **E.V. Stepanova**
Maker-up **E.A. Prokofyeva**

Subscription & Distribution Service
I.V. Shurgaeva, +7 (499) 929-96-19,
base@abvpress.ru
Project Manager **A.I. Belikova**
belikova@abvpress.ru

The journal was registered at the Federal Service for Surveillance of Communications, Information Technologies, and Mass Media (ПИ No.ФС 77–36986 dated 21 July 2009).

ISSN (Print) 1727-9776
ISSN (Online) 1996-1812

Cancer urology. 2016.
Vol. 12. No 1. 1–114

Pressa Rossii catalogue index:
42169

Printed at the GROUP SEA Ltd.
4,000 copies

www. oncourology.abvpress.ru

ДИАГНОСТИКА И ЛЕЧЕНИЕ ОПУХОЛЕЙ МОЧЕПОЛОВОЙ СИСТЕМЫ

Рак почки

Рак предстательной железы

СЛУЧАЙ ИЗ ПРАКТИКИ

ОБЗОР

DIAGNOSIS AND TREATMENT OF URINARY SYSTEM TUMORS

Renal cancer

Urinary bladder cancer

Prostate cancer

CLINICAL NOTES

REVIER

Применение сунитиниба в реальной клинической практике у больных метастатическим раком почки

Б.Я. Алексеев, К.М. Нюшко, А.С. Калпинский

Московский научно-исследовательский онкологический институт имени П.А. Герцена – филиал ФГБУ «Национальный медицинский исследовательский радиологический центр» Минздрава России; Россия, 125284, Москва, 2-й Боткинский проезд, 3

Контакты: *Борис Яковлевич Алексеев byalekseev@mail.ru*

Ежегодно в мире регистрируют более 200 тыс. новых больных почечно-клеточным раком (ПКР). У 25 % первичных больных при обследовании диагностируют метастатический ПКР (мПКР) и у 20–40 % больных после радикально выполненного хирургического вмешательства в последующем диагностируют прогрессирование заболевания с появлением метастазов. Ингибиторы тирозинкиназ продемонстрировали эффективность в лечении мПКР в рандомизированных исследованиях. Клинические исследования проводят на тщательно отобранной популяции пациентов, как правило, это больные светлоклеточным ПКР, без метастазов в головном мозге и с хорошим соматическим статусом. В реальной клинической практике популяция больных мПКР более гетерогенна, встречаются пациенты с несветлоклеточными вариантами мПКР, метастазами в головном мозге и с соматическим статусом по шкале ECOG > 1, в связи с чем возникает вопрос об эффективности и целесообразности применения таргетных препаратов в этих группах больных.

В статье представлены данные проведенных клинических исследований с применением сунитиниба с расширенными критериями включения и нерандомизированных исследований, в которых доказана клиническая эффективность сунитиниба у больных с неблагоприятным прогнозом течения заболевания, несветлоклеточными вариантами мПКР, метастазами в головном мозге и у пожилых пациентов. Несмотря на меньшие показатели частоты объективных ответов, выживаемость без прогрессирования у данной категории больных по сравнению с пациентами со светлоклеточным мПКР оказалась сопоставимой.

Ключевые слова: *метастатический почечно-клеточный рак, таргетная терапия, ингибиторы тирозинкиназ, сунитиниб*

DOI: 10.17650/1726-9776-2016-12-1-14-20

Use of sunitinib in patients with metastatic kidney cancer in real clinical practice

B.Ya. Alekseev, K.M. Nyushko, A.S. Kalpinsky

P.A. Herzen Moscow Oncology Research Institute, Branch, National Medical Radiology Research Center, Ministry of Health of Russia; 3, Second Botkinsky Passage, Moscow 125284, Russia

Over 200,000 new cases of renal-cell carcinoma (RCC) are notified worldwide every year. Examinations diagnose metastatic RCC (mRCC) in 25 % of primary patients; and after radical surgery 20–40 % of the patients are further diagnosed with disease progression and metastases. Randomized trials have demonstrated the efficacy of tyrosine kinase inhibitors in treating mRCC. Clinical trials are conducted on a carefully selected population of patients; the latter have generally clear-cell RCC without brain metastases and a good somatic status. In real clinical practice, the population of patients with mRCC is more heterogeneous; there are patients with non-clear cell mRCC, brain metastases, and an ECOG somatic status > 1; this raises the question as to whether it is effective and appropriate to use target agents in these patient groups.

The paper gives the data of performed clinical trials using sunitinib with expanded inclusion criteria and those of non-randomized trials that have proven the clinical efficacy of the drug in patients with a poor prognosis, non-clear cell mRCC, and brain metastases, as well as in the elderly. Despite lower objective response rates, the progression-free survival rates in this category of patients have proven to be comparable to those in patients with clear cell mRCC.

Key words: *metastatic renal-cell carcinoma, targeted therapy, tyrosine kinase inhibitors, sunitinib*

Почечно-клеточный рак (ПКР) занимает одно из ведущих мест в мире по заболеваемости среди злокачественных новообразований мочеполовой системы, в 2012 г. зарегистрировано более 337 тыс. первичных больных ПКР и 143 369 пациентов погибло от этого заболевания [1].

В России в 2014 г. зарегистрировано 22 234 новых случая заболевания ПКР, что составило 3,92 % в структуре онкологической заболеваемости. По темпам прироста заболеваемости за последние 10 лет ПКР по-прежнему занимает одно из ведущих мест (29,39 %). Абсолютное число умерших от ПКР в России в 2014 г. составило 8430, причем в последние 3 года впервые отмечен спад смертности на 7,08 %, который, вероятно, обусловлен ранней диагности-

кой и улучшением лечения поздних стадий заболевания [2].

Прогноз заболевания больных метастатическим ПКР (мПКР) значимо улучшился с появлением таргетных препаратов. Опыт применения таргетных препаратов продемонстрировал уникальные результаты в исследованиях III фазы: увеличение выживаемости без прогрессирования, а также общей выживаемости (ОВ) больных мПКР при умеренно выраженной токсичности. Однако большинство клинических исследований были проведены на тщательно отобранной популяции пациентов с преимущественно светлоклеточными вариантами мПКР, без метастазов в головном мозге и с соматическим статусом по шкале ECOG 0–1. В связи с тем, что в рутинной практике часто наблюдаются больные с несветлоклеточными вариантами ПКР, метастазами в головном мозге и с соматическим статусом по шкале ECOG > 1, возникают вопросы об эффективности и целесообразности применения таргетных препаратов в этой группе пациентов.

Более 85 % больных мПКР – это больные светлоклеточным мПКР, у многих из них выявляется мутация гена *von Hippel-Lindau* (VHL) и активирован патогенетический путь, ассоциированный с фактором, индуцированным гипоксией HIF (Hypoxia-Inducible Factor) и сосудисто-эндотелиальным фактором роста VEGF (Vascular Endothelial Growth Factor), при которых эффективно применение таргетной терапии. При несветлоклеточных вариантах мПКР, мутации гена *VHL* обычно не обнаруживают, однако гиперэкспрессия рецепторов VEGF и/или их лигандов у больных папиллярным и хромофобным мПКР, как правило, выявляют. Кроме того, у больных хромофобным мПКР обнаруживают избыточную экспрессию киназы KIT, а у больных папиллярным раком – мутации c-Met (наследственный папиллярный ПКР 1-го типа) и мутации фумаратгидратазы (папиллярный ПКР 2-го типа). Эти изменения в конечном итоге также приводят к накоплению фактора, индуцируемого гипоксией и в результате ведущего к избыточной экспрессии сосудисто-эндотелиального фактора роста VEGF и тромбоцитарного фактора роста (PDGF), рецепторы которых являются мишенями для большинства таргетных препаратов и в частности для сунитиниба, в связи с чем применение таргетной терапии у данной группы больных также активно изучается [3].

T.K. Choueiri и соавт. одни из первых опубликовали статью, посвященную изучению роли ингибиторов тирозинкиназ сунитиниба и сорафениба у больных папиллярным и хромофобным вариантами мПКР. В многоцентровое исследование включили 53 больных мПКР, причем метастатическое поражение более чем 2 областей выявили у 16 (30 %) из 53 больных, и 33 (62 %) пациента получили предшествующую терапию (цитокины – 49 %, химиотерапию – 23 %, бевацизумаб – 4 % и гормональную терапию – 1 %). Папиллярный мПКР диагностировали у 41 (77 %) пациента и у 12 (23 %) – хромофобный мПКР. Сунитиниб получили 20 (38 %) больных и сорафениб – 33 (62 %) пациента. По данным авторов, общая частота объективных ответов составила 10 %, выживаемость без прогрессирования (ВБП) и ОВ включенных больных – 8,6 и 19,6 мес соответственно. Показатели частоты объективных ответов и ВБП оказались больше и продолжительнее в группе больных хромофобным мПКР (25 % и 10,6 мес), чем в группе с папиллярным вариантом мПКР (4,8 % и 7,6 мес). На фоне лечения сунитинибом частота объективных ответов составила 15 % против 6 % в группе пациентов, получавших сорафениб. ВБП также оказалась более продолжительной у больных, получавших сунитиниб, чем у поглучавших сорафениб (11,9 мес против 5,1 мес, $p = 0{,}002$). Несмотря на невысокую частоту объективных ответов, в заключении авторы сделали выводы об эффективности применения сунитиниба у больных хромофобным и папиллярным вариантами мПКР [4, 5].

J.-L. Lee и соавт. провели рандомизированное исследование II фазы по изучению эффективности таргетной терапии сунитинибом у больных несветлоклеточными вариантами мПКР. В исследование не включали больных раком собирательных трубочек и больных с наличием опухолей с саркомотоидным компонентом без четко идентифицируемых вариантов мПКР. Пациенты получали сунитиниб в стандартной дозировке 50 мг в день, в режиме 4 нед лечения и 2 нед перерыва. У 24 (77 %) из 31 включенного больного в анамнезе была нефрэктомия. Согласно критериям MSKCC (Memorial Sloan – Kettering Cancer Center – Мемориал Слоан-Кеттеринг онкологический центр) неблагоприятный прогноз зарегистрировали у 8 (26 %) пациентов и промежуточный прогноз – у 14 (45 %). Папиллярный мПКР выявили у 22 (71 %) пациентов, хромофобный мПКР – у 3 (10 %). Частичный ответ зарегистрировали у 11 (36 %) пациентов и стабилизацию опухолевого процесса – еще у 17 (55 %). Средняя продолжительность ответа составила – 12,7 мес (95 % доверительный интервал (ДИ) 6,3–19,1), а медиана ВБП – 6,4 мес (95 % ДИ 4,2–8,6). Медиана времени наблюдения составила 18,7 мес (95 % ДИ 13,7–23,7), а медиана ОВ – 25,6 мес (95 % ДИ 8,4–42,9). Профиль токсичности препарата был таким же, как в предыдущих исследованиях [3].

Группа исследователей во главе с V. Kunene провели ретроспективный анализ результатов лечения 23 пациентов мПКР с саркоматоидным компонентом, которые получили таргетную терапию сунитинибом. Авторы оценили ОВ, ВБП и частоту объективных ответов, а также изучили влияние на клинический исход функционального статуса, прогностической группы

риска и доли саркоматоидного компонента. Медиана ОВ составила 15,7 мес (95 % ДИ 5,0–21,2). Медиана ВБП составила 5,7 мес (95 % ДИ, 3,2–12,6). Объективный ответ зарегистрировали у 7 (30 %) пациентов, стабилизацию заболевания – у 5 (22 %) и прогрессирование заболевания – у 11 (48 %) больных. Медиана ОВ 13 (56,5 %) больных с функциональным статусом 0–1 составила 20,9 мес (95 % ДИ, 9,7–63,3), тогда как медиана ОВ 10 (43,5 %) пациентов с функциональным статусом 2–3 составила 5,0 мес (95 % ДИ 1,1–16,5). Объективный ответ наблюдали только у 13 (56,5 %) больных с функциональным статусом 0–1. Группы прогноза по критериям Heng и процент саркоматоидного компонента не оказывали влияния на исходы лечения. Сунитиниб продемонстрировал эффективность у больных мПКР с саркоматоидной дифференцировкой, особенно у пациентов с хорошим функциональным статусом. Авторы сделали выводы, что правильный отбор пациентов и рискадаптированная терапия остаются важным направлением у данной группы больных [6].

В 2016 г. A. Armstrong и соавт. опубликовали заключительные результаты международного рандомизированного исследования ASPEN, в котором оценили эффективность таргетной терапии препаратами эверолимус или сунитиниб у больных несветлоклеточными вариантами мПКР. В исследование включили больных всех групп риска по MSKCC, которым не проводили ранее системной терапии. Пациентов рандомизировали в соотношении 1:1 и стратифицировали в зависимости от гистологического варианта опухоли и групп риска. В период с сентября 2010 по октябрь 2013 г. в исследование включили 108 пациентов из 17 центров и 3 стран, 57 больных рандомизировали в группу эверолимуса и 51 пациента – в группу сунитиниба. Больные получали терапию в стандартных дозировках и режиме. Средний возраст больных составил 63 года, в исследовании преобладали мужчины (75 %). У 66 % пациентов верифицировали папиллярный вариант мПКР, у 15 % – хромофобный мПКР и у 19 % – неклассифицируемые варианты мПКР. В исследовании преобладали больные с благоприятным (27 %) и промежуточным (59 %) прогнозом по критериям MSKCC. На момент закрытия исследования в декабре 2014 г. зарегистрировали 87 случаев прогрессирования опухолевого процесса, 53 случая смерти и 2 пациента продолжали лечение. Лечение сунитинибом привело к увеличению ВБП по сравнению с эверолимусом (8,3 мес (80 % ДИ 5,8–11,4) против 5,6 мес (5,5–6,0), $p = 0,16$). Сунитиниб улучшал ВБП в группах благоприятного и промежуточного прогноза по MSKCC, а также у больных папиллярным и неклассифицируемым вариантами мПКР, в то время как эверолимус увеличивал показатели ВБП в группе неблагоприятного прогноза и у пациентов с хромофобным вариантом мПКР (табл. 1). Профиль токсичности препаратов был ожидаемым, наиболее распространенными побочными эффектами III–IV степени тяжести были гипертония – 12 (24 %) из 51 пациентов в группе сунитиниба против 1 (2 %) из 57 пациентов в группе эверолимуса, инфекция – 6 (12 %) против 4 (7 %), диарея – 4 (10 %) против 1 (2 %), пневмонит – 0 против 5 (9 %), стоматит – 0 против 5 (9 %), и ладонно-подошвенный синдром – 4 (8 %) против 0). В заключение авторы отметили, что у пациентов с несветлоклеточными вариантами мПКР сунитиниб улучшал ВБП по сравнению с эверолимусом, однако ввиду неоднородности этой группы больных необходимо проведение исследований, учитывающих генетические, гистологические и прогностические факторы [7].

В стандартной клинической практике большая часть больных мПКР относится к группе благоприятного и промежуточного прогноза согласно критериям MSKCC, но, тем не менее, 15–20 % пациентов – это группа неблагоприятного прогноза. Несмотря на улучшение результатов лечения при применении таргетной терапии, эта категория пациентов остается трудно поддающейся лечению группой больных с показателями ОВ менее 1 года. Согласно данным рандомизированного исследования в настоящее время единственным препаратом, рекомендуемым в качестве препарата первой линии, является темсиролимус, однако также существуют данные нерандомизированных исследований, в которых продемонстрирована эффективность сунитиниба в данной группе больных [8].

Так, J.-L. Lee и соавт. в исследование включили 88 больных мПКР неблагоприятного прогноза. Светлоклеточный мПКР диагностировали у 71 (81 %) больного. Нефрэктомия в анамнезе зарегистрирована у 52 (59 %) пациентов. Сунитиниб получили 76 (86 %) больных, сорафениб – 10 (11 %). У 19 (22 %) из 85 пациентов с наличием измеряемых очагов зарегистрировали объективный ответ, причем в группе сунитиниба частота объективных ответов была выше (16 %), чем в группе сорафениба (3 %). Таким образом, контроля над заболеванием достигли у 49 (56 %) больных. Медиана времени наблюдения в исследовании составила 29,6 мес, медиана времени до прогрессирования – 5 мес (95 % ДИ 3,5–6,5), а медиана ОВ – 9,3 мес (95 % ДИ 7,1–11,5). Независимыми прогностическими факторами, оказывавшими влияние на ОВ, были нейтрофилез, наличие костных метастазов и метастазов в лимфатических узлах, в то время как фактор наличия нефрэктомии в анамнезе не оказывал влияния. В заключение авторы отметили, что ингибиторы тирозинкиназ, и в частности сунитиниб, эффективны и хорошо переносятся больными мПКР с неблагоприятными факторами прогноза [9].

В настоящее время в литературе представлен ряд работ, в которых к неблагоприятным факторам мПКР относят наличие метастазов в печени и костях скелета.

Таблица 1. *Результаты международного рандомизированного исследования ASPEN [7]*

Показатель	Эверолимус (*n* = 57)	Сунитиниб (*n* = 51)	Отношение рисков (80 % ДИ)	*p*
Медиана ВБП (80 % ДИ), мес	5,6 (5,5–6,0)	8,3 (5,8–11,1)	1,41 (1,03–1,92)	0,16
Гистологические варианты ПКР				
Папиллярный	5,5	8,1	1,52 (1,05–2,20)	–
Хромофобный	11,4	5,5	0,71 (0,31–1,65)	–
Неклассифицированный	5,6	11,5	2,55 (1,01–6,45)	–
Группа риска				
Благоприятный	5,7	14,0	3,07 (1,51–6,28)	–
Промежуточный	4,9	6,5	1,38 (0,96–2,00)	–
Неблагоприятный	6,1	4,0	0,21 (0,06–0,69)	–
Медиана ОВ (95 % ДИ), мес	13,2	31,5	1,17 (0,65–2,14)	0,60
Частота объективного ответа, %	5	4	–	–
Полный ответ + частичный ответ, %	12	31	–	–
Стабилизация, %	67	61	–	–
Прогрессирование, %	16	4	–	–
Нежелательные явления > III степени тяжести, связанные с лечением, %	47	65	–	–

Так, в ретроспективном исследовании, в которое в период с января 2005 по декабрь 2008 г. включили 139 больных мПКР, изучили влияние локализации метастазов на эффективность терапии сунитинибом. Авторы изучали влияние следующих факторов: наличие метастазов в печени, в костях, в легких и/или лимфатических узлах, интервал от нефрэктомии до начала системной терапии > 12 мес, уровень скорректированного кальция в сыворотке крови > 10 мг/дл, более 1 органа с метастатическим поражением, уровень лактатдегидрогеназы более 1,5 нормальных значений, общее состояние больного по шкале ECOG ≥ 1, уровень тромбоцитов > 400,000/мм^3 и нейтрофилов > 4,500/мм^3. Медиана времени наблюдения составила 36,7 мес. Частота ответа составила 49 %, медиана ВБП – 12 мес, а медиана ОВ – 26 мес. При сравнительном анализе у больных с костными метастазами мПКР зарегистрировали меньшую частоту ответов на терапию (37 %), худшие показатели медианы ВБП (7 мес) и ОВ (18 мес) по сравнению с больными мПКР, у которых не было костных метастазов, у них частота ответов составила 55 %, медиана ВБП – 18 мес (p < 0,0001) и медиана ОВ – 38 мес (p = 0,0001). При многофакторном анализе наличие костных метастазов было главной независимой переменной, связанной с плохой ВБП (p <0,003) и ОВ (p = 0,04). У пациентов с наличием только метастазов в легких и/или метастазов в лимфатических узлах наблюдали наибольшую частоту ответов (60 %), лучшие показатели медианы ВБП (19 мес против 11 мес; p = 0,011) и более продолжительную медиану ОВ (21 мес против еще не достигнутых значений; p = 0,026). При многофакторном анализе наличие метастазов в легких и/или лимфатических узлах было независимым фактором, связанным с самыми продолжительными показателями ВБП и ОВ (p = 0,04). Наличие метастазов в печени не оказывало влияние на медиану ВБП (11 мес против 12 мес; p = 0,398) и ОВ (19 мес против 26 мес; p = 0,213). Таким образом, по данным авторов, наличие метастазов в костях у больных мПКР, получающих таргетную терапию сунитинибом, ассоциировано с неблагоприятными показателями частоты ответов, ОВ и ВБП [10].

Наиболее крупное исследование, в котором подтвердили эффективность использования таргетных препаратов у больных в различных группах прогноза, стало исследование сунитиниба с расширенными критериями включения, приближенными к реальным показателям в популяции больных мПКР. В исследование включили больных, не подходящих по критериям включения в предыдущие рандомизированные клинические исследования, а также пациентов

Таблица 2. *Характеристика больных в исследовании сунитиниба с расширенными критериями включения [13]*

Характеристики	Сунитиниб (*n* = 4543)
Возраст, медиана (ИКР), лет	59,0 (19,0–89,0)
Возраст > 65 лет, *n* (%)	1485 (33)
Мужчины/женщины, *n* (%)	3364/1179 (74/26)
ECOG статус, n (%)	
0	1868 (41)
1	1949 (43)
2	547 (12)
3	80 (2)
4	7 (<1)
Гистологический вариант, n (%)	
Светлоклеточный	4010 (88)
Несветлоклеточный	532 (12)
Нефрэктомия в анамнезе, *n* (%)	4044 (89)
Органы с метастазами, n (%)	
Легкие	3469 (76)
Лимфатические узлы	2333 (51)
Кости	1593 (35)
Печень	1236 (27)
Головной мозг	338 (7)
Предшествующая системная терапия, n (%)	
Антиангиогенная	440 (10)
Цитокиновая	3096 (68)
Модифицированная группа риска по критериям MSKCC, n (%)	
Благоприятный	915 (20)
Промежуточный	1495 (33)
Неблагоприятный	1177 (26)
Группы риска согласно прогностической модели IMDC, n (%)	
Благоприятный	988 (22)
Промежуточный	2188 (48)
Неблагоприятный	889 (20)

из стран, где сунитиниб еще не был одобрен для лечения мПКР. Согласно дизайну исследования включали больных с гистологически подтвержденным мПКР, с предшествующей цитокиновой терапией или без нее, также включали больных с неблагоприятным прогнозом, возрастом старше 65 лет, с несветлоклеточными вариантами мПКР, бессимптомными метастазами в головном мозге и пациентов с соматическим статусом по шкале ECOG < 2. Сунитиниб применяли в стандартном режиме, перорально, по 50 мг ежедневно в течение 4 нед, затем перерыв – 2 нед [11–13].

С июня 2005 по декабрь 2007 г. в 52 странах мира в исследование включили 4577 больных. Анализ выполнили по результатам лечения 4543 больных мПКР, получивших не менее одной дозы сунитиниба. Популяцию больных составили 1485 (33 %) пациентов старше 65 лет, 338 (7 %) с метастазами в головном мозге, 634 (14 %) с соматическим статусом по шкале ECOG > 2 и 532 (12 %) с несветлоклеточными вариантами мПКР (табл. 2). Около 26 % больных относились к группе неблагоприятного прогноза согласно критериям MSKCC. Медиана полученных курсов лечения составила 6 (1–57) с медианой продолжительности лечения 7,5 мес (95 % ДИ 6,9–7,8). Медиана времени наблюдения составила 13,6 мес (1–71,3) и была одинаковой для больных, которые ранее получали и не получали цитокиновую терапию. На момент проведения заключительного анализа 4298 (95 %) больных завершили лечение, из них 39 % больных прекратили лечение в связи с неэффективностью проводимой терапии, 21 % пациентов – по причине смерти, 16 % – в связи с возникновением серьезных побочных эффектов, 9 % больных отозвали согласие и 3 % пациентов выбыли из поля зрения в период наблюдения [13].

В анализ эффективности терапии включили 4219 больных мПКР, объективный ответ зарегистрировали у 16 % больных (95 % ДИ 15–17), причем у 63 (1 %) – полный ответ на лечение и у 597 (14 %) больных – частичный ответ. Показатели частоты объективных ответов в группах пациентов с предшествующей цитокиновой терапией и больных без предшествующей цитокиновой терапии, а также в группе пациентов старше и моложе 65 лет оказались сопоставимы (табл. 3). В целом 49 % пациентов потребовалось снижение дозировки сунитиниба. Дозу уменьшили до 37,5 мг/сут 34 % пациентов, до 25 мг/сутки – 15 %, а 1,5 мг/сут – 1 % пациентов. Семьдесят пациентов (2 %) получили терапию в дозе 37,5 мг/сут без перерывов. Снижение дозировок сунитиниба более часто отмечено у больных, ранее получавших терапию цитокинами, по сравнению с теми, кто ранее не получал цитокины (51 % против 47 %).

Частота объективных ответов в группе с метастазами в головном мозге составила 9 %, в группе с соматическим статусом по шкале ECOG > 2–5 %, с несветлоклеточными вариантами мПКР – 8 % и в группе пациентов старше 65 лет – 14 %. Стабилизацию опухолевого процесса в течение не менее 3 мес в общей популяции больных наблюдали у 45 % больных. Частота стабилизации опухолевого процесса в группах

Таблица 3. *Оценка ответа на проводимое лечение в исследовании сунитиниба с расширенными критериями включения согласно критериям RECIST (Response Evaluation Criteria In Solid Tumours) [13]*

Показатель	Все больные (*n* = 4219)	Предшествующая цитокиновая терапия		Значение				
		Да (*n* = 2907)	Нет (*n* = 1312)	Возраст > 65 лет (*n* = 1386)	Возраст < 65 лет (*n* = 2833)	ECOG ≥ 2 (*n* = 587)	Несветлоклеточные мПКР (*n* = 505)	Метастазы в головном мозге (*n* = 324)
Число больных	3353	2343	1010	1030	2323	300	379	215
Объективный ответ, *n* (%) Полные ответы, *n* (%) Частичные ответы, n (%)	660 (16) 63 (1) 597 (14)	444 (15) 34 (1) 410 (14)	216(16) 29 (2) 187 (14)	195 (14) 8 (1) 187 (13)	465 (16) 55 (2) 410 (14)	32 (5) 1 (<1) 31 (5)	42 (8) 4 (1) 38 (8)	30 (9) 3 (1) 27 (8)
Стабилизация ≥ 3 мес., *n* (%)	1893 (45)	1347 (46)	546 (42)	596 (43)	1297 (46)	149 (25)	217 (43)	107 (33)
Прогрессирование или стабилизация ≤ 3 мес, *n* (%)	800 (19)	552 (19)	248 (19)	239 (17)	561 (20)	119 (20)	120 (24)	78 (24)
Клиническая эффективность, *n* (%)	2553 (61)	1791 (62)	762 (58)	791 (57)	1762 (62)	181 (31)	259 (51)	137 (42)

больных старше 65 лет и с несветлоклеточными вариантами ПКР были схожи с показателями в общей популяции исследуемых больных, в то время как частота стабилизации в группе пациентов с метастазами в головном мозге и с плохим соматическим статусом оказались ниже, чем в общей популяции (табл. 3) [13].

Медиана ВБП в общей популяции исследуемых больных составила 9,4 мес (95 % ДИ 8,8–10,0) и медиана ОВ – 18,7 мес (95 % ДИ 17,5–19,5) с незначительными различиями в группах больных с предшествующей цитокиновой терапией и без нее. Показатели ВБП и ОВ у больных старше 65 лет (10,1 и 18,1 мес соответственно) сопоставимы с общей популяцией исследуемых больных и отличались в остальных группах. Наименьшие показатели ВБП и ОВ зарегистрировали в группе с соматическим статусом по шкале ECOG > 2–3,5 и 5,7 мес, в группе с метастазами в головном мозге – 5,3 и 8,2 мес, а в группе с несветлоклеточными мПКР – 6 и 12,2 мес соответственно (табл. 4). Сунитиниб продемонстрировал эффективность во всех прогностических группах по шкале MSKCC: в группе благоприятного прогноза медиана ВБП и ОВ составили 15,0 мес (95 % ДИ 13,8–16,3) и 56,5 мес (95 % ДИ 41,6 – не достигнут), в группе промежуточного и неблагоприятного прогноза медиана ВБП и ОВ оказалась менее продолжительной – 10,6 мес (95 % ДИ 9,4–11,1) и 20,0 мес (95 % ДИ 18,4–21,3); 5,4 (95 % ДИ 5,1–5,7) и 9,1 мес (95 % ДИ 8,4–9,7) соответственно [13].

В клиническом исследовании с расширенными критериями включения к наиболее часто регистрируемым негематологическим побочным эффектам относили диарею (47 %) и утомляемость (40 %), тошноту (36 %) и снижение аппетита (31 %), также регистрировали гипотиреоз всех степеней тяжести у 11 % больных. К наиболее частым побочным эффектам III и IV степени тяжести относили утомляемость (9 %) и тромбоцитопению (10 %), астению, ладонно-подошвенный синдром и нейтропению (в каждом случае 7 %), а также артериальную гипертензию (6 %) и диарею (5 %). Таким образом, общая частота зарегистрированных побочных эффектов III и IV степени тяжести относительно низка и составляет не более 10 %, а большинство побочных

Таблица 4. *Общая и выживаемость без прогрессирования в исследовании сунитиниба с расширенными критериями включения [13]*

Показатель	Все больные (*n* = 4543)	Предшествующая цитокиновая терапия		Значение				
		Да (*n* = 3096)	Нет (*n* = 1447)	Возраст > 65 лет (*n* = 1485)	Возраст < 65 лет (*n* = 3058)	ECOG ≥ 2 (*n* = 634)	Несветлоклеточные мПКР (*n* = 532)	Метастазы в головном мозге (*n* = 338)
Всего, n	4219	2907	1312	1386	2833	587	505	324
ВБП, мес	9,4	9,3	9,7	10,1	9,2	3,5	6.0	5,3
ОВ, мес	18,7	18,4	19,0	18,1	18,8	5,7	12,2	8,2

эффектов обратимы и не приводят к прекращению приема сунитиниба. При необходимости, нежелательные явления могут быть купированы подбором дозы или перерывом в приеме препарата [13].

Проведенное исследование с расширенными критериями включения продемонстрировало эффективность и безопасность применения сунитиниба у пациентов с неблагоприятным прогнозом, которых обычно не включают в клинические исследования. Полученные результаты обнадежили исследователей, поскольку значительная доля включенных больных – пожилые люди (33 % старше 65 лет), неблагоприятного прогноза (14 % – ECOG > 2), с несветлоклеточными вариантами метастатического ПКР (12 %) и в 7 % с бессимптомными метастазами в головном мозге, что в большей степени отражает характеристики общей популяции больных [11–13].

Таким образом, проведенные клинические исследования сунитиниба с расширенными критериями включения и другие ретроспективные исследования доказали клиническую эффективность у больных с неблагоприятным прогнозом течения заболевания, несветлоклеточными вариантами ПКР и пожилого возраста. Показатели частоты объективных ответов, ВБП у пожилых больных, пациентов с неблагоприятным прогнозом и с несветлоклеточными вариантами мПКР по сравнению со светлоклеточным ПКР оказалась сопоставимой, а ОВ незначительно уступала достигнутой в регистрационном рандомизированном клиническом исследовании.

ЛИТЕРАТУРА / REFERENCES

1. International Agency for Research on Cancer. The GLOBOCAN project: cancer incidence and mortality worldwide in 2012. Доступно по адресу http://globocan.iarc.fr/Pages/fact_sheets_population.aspx
2. Злокачественные новообразования в России в 2014 году: заболеваемость и смертность. Под ред. А.Д. Каприна, В.В. Старинского, Г.В. Петровой. М., 2016. [Malignant tumors in Russia in 2014: morbidity and fatality. Ed. by A.D. Kaprin, V.V. Starinsky, G.V. Petrova. M., 2016. (In Russ.)].
3. Lee J.-L., Ahn J.-H., Lim H. Y. et al. Multicenter phase II study of sunitinib in patients with non-clear cell renal cell carcinoma. Annals of Oncology 2012;23: 2108–14.
4. Plantade B.A., Choueiri B.T, Escudier B.B. et al. Treatment outcome for metastatic papillary and chromophobe renal cell carcinoma (RCC) patients treated with tyrosine-kinase inhibitors (TKIs) sunitinib and sorafenib. J Clin Oncol 2007;25(Suppl): 244s;(abstract no. 5037).
5. Choueiri T.K., Plantade A., Elson P. et al. Efficacy of sunitinib and sorafenib in metastatic papilarry and chromophobe renal cell carcinoma. J Clin Oncol 2008;26: 127–31.
6. Kunene V., Miscoria M., Pirrie S. et al. Sarcomatoid renal cell carcinoma: clinical outcome and survival after treatment with sunitinib. Clin Genitourin Cancer 2014;12(4):251–5.
7. Armstrong A.J., Halabi S., Eisen T. et al. Everolimus versus sunitinib for patients with metastatic non-clear cell renal cell carcinoma (ASPEN): a multicentre, open-label, randomised phase 2 trial. Lancet Oncol 2016 Jan 12. pii: S1470-2045(15).
8. Santoni M., De Tursi M., Felici A. et al. Management of metastatic renal cell carcinoma patients with poor-risk features: current status and future perspectives. Expert Rev Anticancer Ther 2013;13(6):697–709.
9. Lee J.-L., Park I., Park K. et al. EYcacy and safety of vascular endothelial growth factor receptor tyrosine kinase inhibitors in patients with metastatic renal cell carcinoma and poor risk features. J Cancer Res Clin Oncol 2012;138:687–93.
10. Beuselinck B., Rixe O., Oudard S. et al. Site of metastasis in metastatic clear cell renal cell carcinoma (mccRCC) and outcome of treatment with sunitinib. J Clin Oncol 2010;28 (suppl; abstr e15065).
11. Gore M., Szczylik C., Porta C. et al. Sunitinib in metastatic renal cell carcinoma (mRCC): preliminary assessment of safety and efficacy in an expanded access trial with subpopulation analysis. Eur J Cancer Suppl 2007;5:299. Abstr. 4503.
12. Gore M.E., Szczylik C., Porta C. et al. . Safety and efficacy of sunitinib for metastatic renal-cell carcinoma: an expanded-access trial. Lancet Oncol 2009;10(8): 757–63.
13. Gore M.E., Szczylik C., Porta C. et al. Final results from the large sunitinib global expanded-access trial in metastatic renal cell carcinoma. Br J Cancer 2015;113(1): 12–9.

Межисследовательская воспроизводимость определения морфологических параметров при раке мочевого пузыря без мышечной инвазии с неблагоприятным прогнозом

Т.И. Набебина, А.И. Ролевич, А.Ч. Дубровский, С.А. Красный

Республиканский научно-практический центр онкологии и медицинской радиологии им. Н.Н. Александрова; Республика Беларусь, 223 040, Минский район, пос. Лесной

Контакты: *Татьяна Ивановна Набебина nabebina.t@yandex.by*

Цель исследования *– оценка межисследовательской изменчивости определения степени злокачественности и категории pT при переходно-клеточном раке (ПКР) мочевого пузыря без мышечной инвазии, а также прогностического значения морфологических параметров, полученных при повторном пересмотре. В ходе исследования осуществлена повторная световая микроскопия гистологических микропрепаратов 154 пациентов. Проведена статистическая обработка результатов, полученных при первичном и повторном пересмотрах. Установлено наличие высокой вариабельности гистологических заключений и низкой степени межисследовательского согласия при определении морфологических характеристик опухоли: при повторном пересмотре микропрепаратов имелась тенденция к установлению более высокой степени злокачественности ПКР, категория pT1 подтверждена у 40 % пациентов, у 60 % категория pT1 понизилась до pTa.*

Ключевые слова: *рак мочевого пузыря, степень злокачественности, категория pT, межисследовательская изменчивость, прогностическое значение*

DOI: 10.17650/1726-9776-2016-12-1-21-28

Interobserver reproducibility of pathological variables in patients with high grade non-muscle invasive bladder cancer

T.I. Nabebina, A.I. Rolevich, A.Ch. Dubrovsky, S.A. Krasny

N.N. Aleksandrov Republican Research and Practical Center for Oncology and Medical Radiology; Lesnoy Settlement, Minsk District 223040, Republic of Belarus

The purpose of our study was to assess the interobserver variability in tumor stage and grade in patients with non-muscle invasive transitional cell bladder cancer. The prognostic relevance of grade and stage from both the initial and review diagnosis were determined. Pathological slides from 154 superficial bladder carcinomas were reviewed. Progression-free survival and hazard ratios for each stage and grade were calculated with Kaplan-Meyer method and Cox proportional model. There were significant interobserver differences in both the grading and staging of tumours. In pathology review overgrading was more frequent than undergrading, pathology review downstaged T category to stage Ta in 60,0 % of cases originally classified as stage T1.

Key words: *bladder cancer, tumor grade, pT category, interobserver variability, prognostic value*

Введение

В структуре всех злокачественных новообразований в Республике Беларусь частота переходно-клеточного рака (ПКР) мочевого пузыря (МП) в 2013 г. составила 2,7 %, среди вновь заболевших мужчин его доля достигла 4,4 %, а среди женщин – 1,1 %. Заболеваемость в среднем за 2009–2013 гг. составила 15,2 у мужчин и 2,1 у женщин на 100 тыс. жителей [1]. Рак мочевого пузыря (РМП) является 5-м по частоте встречаемости видом опухолей в западном обществе и требующим самого дорогостоящего лечения в расчете на 1 пациента [2]. При первичной диагностике 75–85 % опухолей МП относятся к РМП без мышечной инвазии, который объединяет неинвазивный (pTa и карцинома *in situ* – 70 и 10 % всех случаев соответственно) и инвазирующий подслизистую соединительную ткань (pT1 – 20 %) ПКР [3]. Это гетерогенная группа опухолей с различной частотой рецидивирования и дальнейшего прогрессирования, с инвазией в мышечный слой: возможность рецидива в течение 1-го года после проведенного лечения составляет, по разным данным, от 15 до 70 %, вероятность дальнейшего прогрессирования с развитием мышечной инвазии в течение 5 лет оценивается от 7 до 40 % [3, 4].

Одними из основных критериев, определяющих биологическую агрессивность ПКР МП без мышечной инвазии, являются морфологические характеристики опухоли, а именно степень дифференцировки (ВОЗ, 1973 (G_1 – G_3)), категория pT (pTa, pT1), наличие карциномы *in situ* (CIS) [4]. Существуют значи-

тельные различия в определении стадии и степени злокачественности опухоли при первичной оценке и при повторном пересмотре гистологических микропрепаратов как при выполнении указанных исследований различными специалистами (межисследовательская изменчивость), так и одним и тем же врачом (внутриисследовательская изменчивость). Поскольку морфологические критерии рассматриваются как основные показатели, диктующие выбор последующего лечения (повторная трансуретральная резекция, внутрипузырная иммунотерапия БЦЖ, цистэктомия), воспроизводимость результатов морфологического исследования, а также факт пересмотра микропрепаратов могут существенным образом влиять на тактику и результаты лечения пациентов.

В ходе настоящего исследования оценена воспроизводимость определения степени злокачественности ПКР и стадии заболевания при РМП без мышечной инвазии, выполненного различными специалистами, определено прогностическое значение данных гистологического исследования, полученных при повторном пересмотре.

Материалы и методы

Анализирована группа пациентов, страдающих РМП без мышечной инвазии, которые были пролечены путем выполнения радикальной трансуретральной резекции в онкоурологическом отделении РНПЦ ОМР им. Н.Н. Александрова в 2004–2007 гг. с проведением или без проведения адъювантной внутрипузырной иммунотерапии БЦЖ. Оценивались признаки, предложенные EORTC (Европейская организация по исследованию и лечению рака) в качестве критериев, определяющих вероятность рецидивирования опухоли и прогрессирования с развитием мышечной инвазии: степень дифференцировки (ВОЗ, 1973 (G_1 – G_3)), категория pT (pTa, pT1), наличие CIS, множественность (единичная, от 2 до 7 и более опухолей) и размеры (< 3 см, ≥ 3 см) опухоли, время возникновения первого рецидива (первичная опухоль, < 1 рецидив/год, > 1 рецидив/год). Степень злокачественности опухоли, категория pT опухолевого процесса и наличие CIS являются наиболее важными переменными для прогнозирования прогрессирования с развитием мышечной инвазии [4, 5]. В зависимости от наличия и сочетания признаков определены индексы риска прогрессирования для каждого пациента. Отобраны 158 пациентов с риском прогрессирования 7 баллов и выше (неблагоприятный прогноз в отношении прогрессирования).

Повторно выполнена световая микроскопия окрашенных гематоксилином и эозином архивных микропрепаратов ПКР 158 пациентов. Микропрепараты пересмотрены двумя опытными патологоанатомами, участвовавшими в исследовании. Случаи межисследовательского несогласия пересматривались на дискуссионном микроскопе, заключение давалось после достижения согласия между специалистами. Микропрепараты 4 пациентов были исключены из дальнейшего анализа в связи с недостаточным количеством и качеством материала.

Определение степени злокачественности ПКР проводили с использованием систем ВОЗ, 1973 [6], и ВОЗ, 2004 [7], а также диагностического алгоритма для папиллярных уротелиальных опухолей [8]. Согласно указанному алгоритму каждому признаку присваивались индивидуальные баллы (от 0 до 3 баллов для количества митозов и количества клеточных слоев, от 0 до 2 баллов для степени выраженности клеточной атипии и дополнительный балл для описания характера роста папиллярной опухоли). Эти баллы суммировали, что позволило разделить опухоли следующим образом: 0–1 балл – уротелиальная папиллома, 2–4 балла – опухоль с низким злокачественным потенциалом, 5–7 баллов – низкозлокачественный и 8–9 баллов – высокозлокачественный папиллярный ПКР (табл. 1, 2) [8].

Инвазию подслизистого слоя определяли при абсолютно очевидном наличии в подслизистом слое изолированных опухолевых клеток и мелких, с неправильными контурами гнезд клеток, иррегулярно инвазирующих подслизистый слой и вызывающих стромальный фиброзный ответ [9]. Для субстадирования категории pT1 использовали систему, различающую pT1-микроинвазивную (pT1m) и pT1-широкоинвазивную (pT1e) опухоли [10]. При наличии опухоли, охарактеризованной как pT1m, определялся единичный очаг инвазии подслизистого слоя ≤ 0,5 мм (в пределах

Таблица 1. *Определение степени злокачественности папиллярных переходно-клеточных опухолей с использованием диагностического индекса*

Признак	Проявления признака	Индекс
Митозы	Нет < 5 в 10 полях зрения, ×40 5–10 > 10	0 1 2 3
Количество слоев клеток	< 7 с интактными зонтичными клетками < 7 с потерей зонтичных клеток > 7 с интактными зонтичными клетками >7 с потерей зонтичных клеток	0 1 2 3
Цитологическая атипия	Нет Диффузная слабая атипия Диффузная от средней до выраженной атипии	0 1 2
Слияние папилл	Нет Да	0 1

Таблица 2. *Определение гистологической степени злокачественности согласно WHO/ISUP, 1998*

Опухоль	Митозы	Количество слоев	Атипия	Слияние папилл	Общий индекс
UP – уротелиальная папиллома	0–1	0	0	0	0–1
IP – инвертированная папиллома	0–1	0–1	0–1	1	1–3
PUNLMP – папиллярная уротелиальная опухоль с низким злокачественным потенциалом	0–1	1–2	0	1	2–4
LGPUC – папиллярная уротелиальная карцинома низкой степени злокачественности	2	1–3	1	1	5–7
HGPUC – папиллярная уротелиальная карцинома высокой степени злокачественности	3	2–3	2	1	8–9

1 поля зрения, ×40), при pT1e – очаг инвазии подслизистого слоя > 0,5 мм либо множественные микроинвазивные поля (рис. 1, 2).

Проведено сравнение результатов, полученных при повторном пересмотре, с первичным заключением патологоанатома, рассчитаны показатели согласия (%), каппы Коэна и их 95 % доверительные интервалы (ДИ). Вычислена выживаемость до прогрессирования в зависимости от степени злокачественности и категории pT заболевания, определенных при первичном исследовании и при повторном пересмотре.

Результаты

Средний возраст пациентов с РМП без мышечной инвазии составил 64 года (29–92 года); среди пациентов значительно преобладали лица мужского пола с соотношением мужчин и женщин – 3,2:1. Опухоль впервые выявлена у 100 (64,5 %) пациентов, у 55 (35,5 %) пациентов имела место рецидивная опухоль. У большинства пациентов (n = 126; 81 %) при цистоскопии выявлены множественные опухоли, число которых варьировало от 2 до 21 и в среднем составляло 3. Наиболее часто встречающейся формой роста была папиллярная опухоль на широком основании (n = 144; 93 %). Размер опухолей варьировал от 0,3 до 7,0 см (медиана 2,5 см). Клиническая характеристика пациентов и данные, полученные при цистоскопии МП, представлены в табл. 3.

В первичном заключении степень злокачественности по системе ВОЗ, 1973, оценена в 128 (83,1 %) случаях, в 26 (16,8 %) случаях степень злокачественности по системе ВОЗ, 1973, не указана. Категории высокодифференцированный рак (G_1), умеренно-дифференцированный рак (G_2) и низкодифференцированный рак (G_3) установлены в 75 (58,6 %), 41 (32,0 %) и 12 (9,4 %) случаях соответственно. Из этих пациентов только у 62 (48,4 %) после пересмотра степень злокачественности подтвердилась, у 52 (40,6 %) она повысилась и у 14 (10,9 %) – понизилась. При этом в 6 (4,7 %) случаях установленная степень изменилась больше чем на 1 категорию. Степень злокачественности по ВОЗ, 2004, оценена у 124 (80,5 %) пациентов, в 30 (19,4 %) случаях оценка по системе ВОЗ, 2004, отсутствовала. Опухоли низкой степени злока-

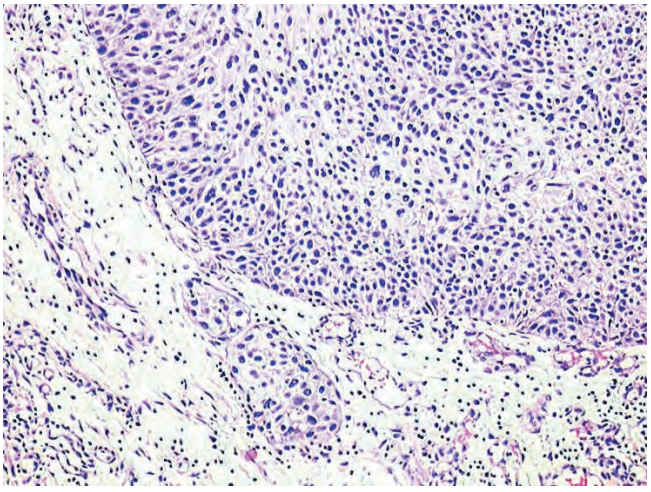

Рис. 1. *Инвазия подслизистого слоя, pT1m. Окраска гематоксилином и эозином, ×10*

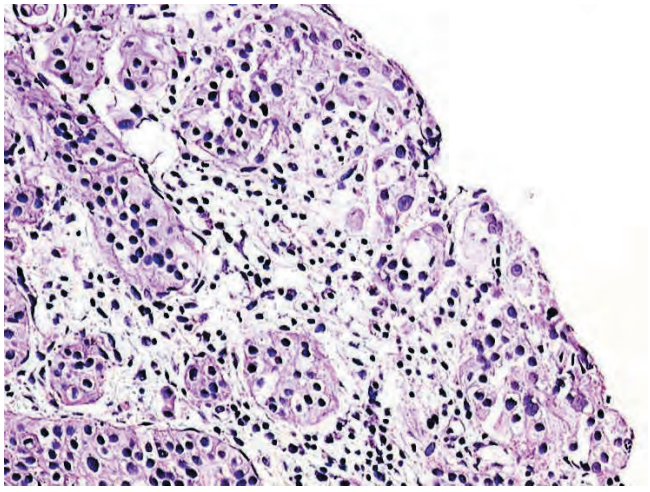

Рис. 2. *Инвазия подслизистого слоя, pT1e. Окраска гематоксилином и эозином, ×20*

Таблица 3. *Клиническая характеристика пациентов (медиана возраста 64 (29–92) года) и данные цистоскопического исследования*

Признак	*n*	%
Пол		
женский	37	24
мужской	118	76
Опухоль		
первичная	100	65
рецидивная	55	35
Мультифокальность		
одиночная	29	19
2–7	96	62
≥ 8	30	19
Макроскопический вид опухоли		
папиллярная	144	93
солидная/язвенная опухоль	11	7
Размер наибольшей опухоли		
< 3 см	81	52
> 3 см	69	45
Нет данных	5	3

чественности (low grade) и высокой степени злокачественности (high grade) наблюдались соответственно в 103 (83,1 %) и 21 (16,9 %) случаях. Оригинальная категория подтверждена у 66 (53,2 %) пациентов, у 32 (25,8 %) – повысилась и у 26 (20,9 %) – понизилась. Согласованность заключений по классификациям ВОЗ, 1973, и ВОЗ, 2004, приведена в табл. 4.

В первичном заключении категория pTa установлена в 1 (0,6 %) случае, категория pT1 – в 153 (99,4 %). После пересмотра категории pTa и pT1 установлены в 93 (60,0 %) и 62 (40,0 %) случаях, при этом у 1 пациента с категорией pTa до пересмотра диагноз подтвердился, из 153 пациентов с изначально установленной категорией pT1 диагноз подтвердился у 62 (40,0 %), у 92 (60,0 %) – категория pT понизилась. Распределение случаев в зависимости от исходной стадии pT и результатов пересмотра приведено в табл. 5. Повторный пересмотр по сравнению с первичным заключением приводил к повышению степени злокачественности и снижению категории pT (рис. 3).

В ходе настоящего исследования выявлена низкая степень межисследовательского согласия при определении степени злокачественности ПКР независимо от использованной классификации (ВОЗ, 1973, и ВОЗ, 2004); согласно использованной методологии согласие можно оценить как очень слабое и слабое (slight agreement, slight (ns) agreement, fair agreement). Наибольшее межисследовательское согласие (moderate agreement) наблюдалось при определении низкодифференцированного ПКР, т. е. опухолей, характеризу-

Таблица 4. *Согласованность заключений при первичной диагностике и при повторном пересмотре микропрепаратов по степени дифференцировки (классификация ВОЗ 1973 г. и ВОЗ 2004 г.) и категории pT*

Степень дифференцировки, ВОЗ, 1973, *n (%)*

Первичное заключение	Результат пересмотра				Всего
	Папиллома	G_1	G_2	G_3	
G_1	3 (4)	25 (33)	42 (56)	5 (7)	75 (100)
G_2	0	8 (20)	28 (68)	5 (12)	41 (100)
G_3	0	1 (8)	2 (17)	9 (75)	12 (100)

Степень дифференцировки, ВОЗ, 2004, *n (%)*

Исходные данные	Результат пересмотра				Всего
	Папиллома	ПОНЗП	Low grade	High grade	
Low grade	3 (3)	18 (17)	50 (49)	32 (31)	103 (100)
High grade	0	1 (5)	4 (19)	16 (76)	21 (100)

Категория pT

Исходные данные	Результат пересмотра		Всего
	Ta	T1	
Ta	1 (100)	0	1 (100)
T1	92 (60)	62 (40)	154 (100)

Примечание. *ПОНЗП – папиллярная опухоль с низким злокачественным потенциалом.*

Таблица 5. *Согласованность результатов первичного заключения и повторного пересмотра*

Категория	Согласие (95 % ДИ), %	Каппа (95 % ДИ)	Примечание
ВОЗ, 1973	48 (40–57)	0,21 (0,08–0,33)	Fair agreement
G1	54 (45–63)	0,15 (0,01–0,28)	Slight agreement
G2	55 (47–64)	0,15 (–0,002–0,30)	Slight (NS) agreement
G3	90 (85–95)	0,53 (0,30–0,75)	Moderate agreement
ВОЗ, 2004	53 (44–62)	0,18 (0,07–0,29)	Slight agreement
Low grade	54 (46–64)	0,15 (0,04–0,27)	Slight agreemen
High grade	70 (62–78)	0,30 (0,14–0,46)	Fair agreement
Категория Т	41 (33–48)	0,01 (–0,01–0,03)	No agreement (NS)

ющихся наибольшей степенью структурной и клеточной анаплазии. При определении категории pT межисследовательское согласие отсутствует (no agreement (NS)). Показатели согласованности заключений разных исследователей для классификаций ВОЗ 1973 г. и 2004 г., отдельных подгрупп внутри этих классификаций и категории pT см. в табл. 5.

Медиана наблюдения за пациентами, включенными в исследование, составила 76 (4–102) мес. Выживаемость до прогрессирования в зависимости от степени дифференцировки опухоли (G) и категории pT до и после пересмотра показана на рис. 4. В зависимости от степени дифференцировки пациенты распределялись по группам со статистически значимо различающимися показателями выживаемости до прогрессирования как по результатам первичного исследования, так и после пересмотра; повторный пересмотр препаратов позволил выделить подгруппы пациентов с благоприятным прогнозом (переходно-клеточная папиллома и переходно-клеточная опухоль с низким злокачественным потенциалом), а также разделить по вероятности прогрессирования высоко- и умеренно-дифференцированный ПКР (по системе ВОЗ, 1973). Влияние категории pT на прогнозирование течения заболевания при первичной диагностике оценить было невозможно, поскольку практически все случаи были оценены как категория pT1. Пересмотр категории pT позволил улучшить распределение пациентов по прогностическим группам, однако различия выживаемости до прогрессирования в группах pTa и pT1 не достигли уровня статистической значимости (рис. 5).

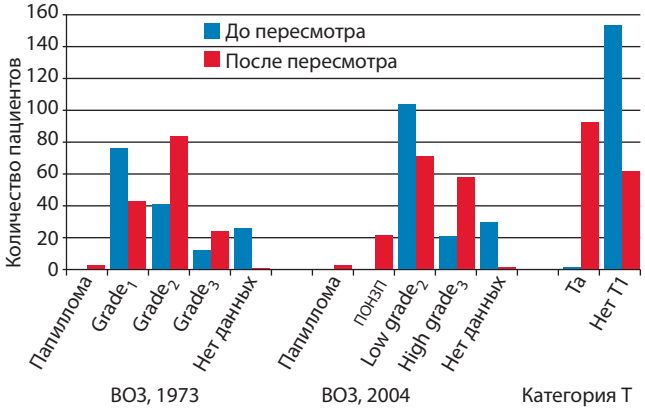

Рис. 3. *Сравнение результатов повторного пересмотра и первичного заключения*

Обсуждение

ПКР МП является сложным и гетерогенным заболеванием с потенциально смертельным биологическим поведением. При определении тактики лечения пациента, а также прогнозировании возможности рецидива заболевания, в том числе с развитием инвазии мышечного слоя, большое значение имеют морфологические характеристики опухоли. Патогистологическое определение степени злокачественности и стадии болезни (уровня инвазии) опухоли часто изменяется при оценке разными исследователями и даже при первичном и повторном пересмотре микропрепаратов одним и тем же исследователем (межисследовательская и внутриисследовательская изменчивость). Наличие изменчивости в оценке препаратов подтверждено в различных исследованиях. Согласно данным, полученным J.A. Witjes и соавт. [11], при проведении рандомизированного многоцентрового исследования результаты соответствия между первичным и повторным определением категории pT составили 79,3 %, степени злокачественности – 70,2 %, сочетания обоих признаков – 59,7 %. При первичном пересмотре чаще устанавливалась более низкая степень злокачественности и наблюдалось установление более высокой категории pT. Авторы отметили, что прогностическое значение степени злокачественности опухоли после коррекции результата гистологического исследования осталось прежним, значимость определения категории pT увеличилась.

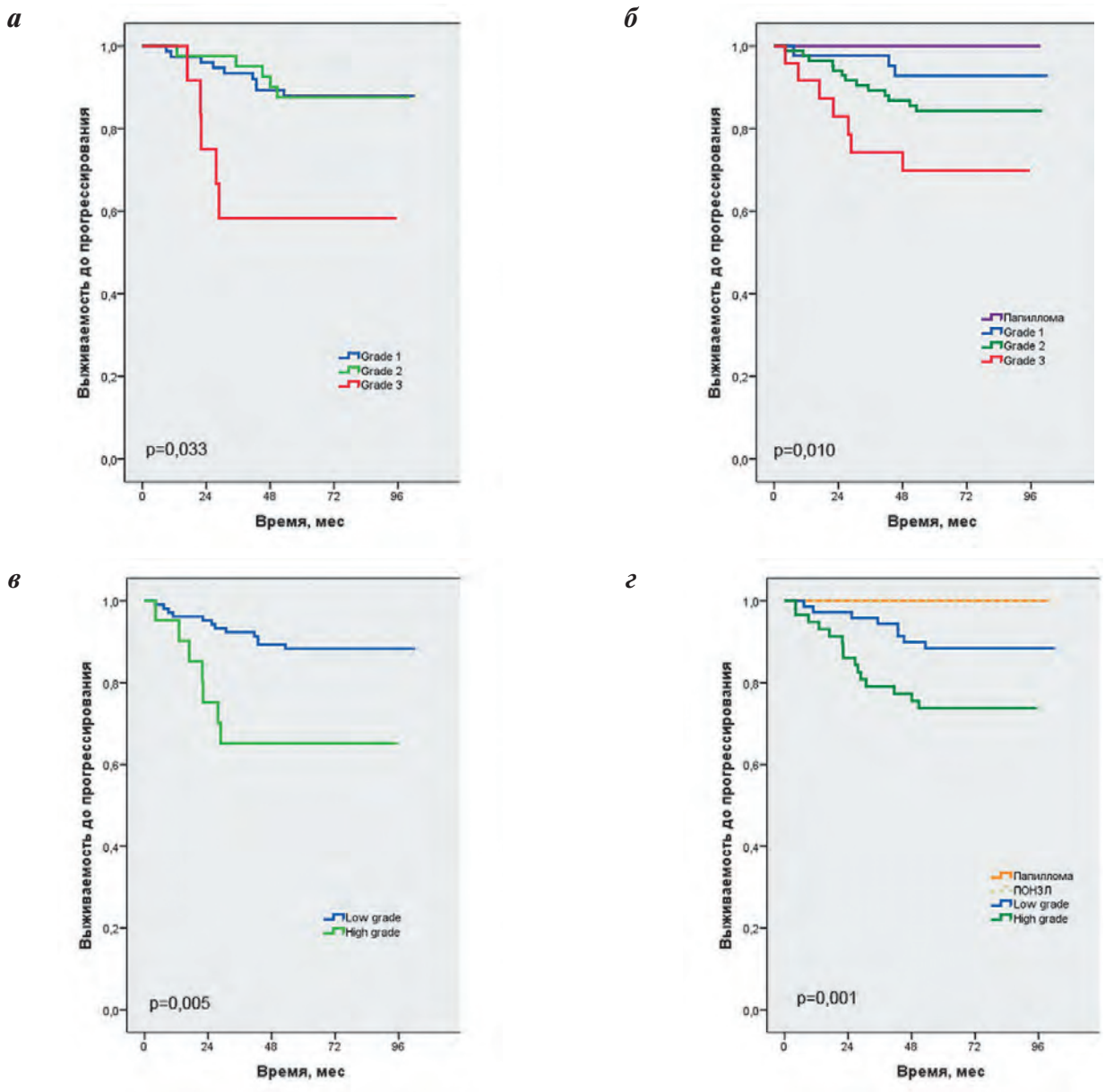

Рис. 4. *Выживаемость до прогрессирования в зависимости от степени дифференцировки по классификациям ВОЗ 1973 и 2004 гг., установленных при первичной диагностике и повторном пересмотре: а – ВОЗ, 1973, первичный диагноз; б – ВОЗ, 1973, повторный пересмотр; в – ВОЗ, 2004, первичный диагноз; г – ВОЗ, 2004, повторный пересмотр*

В исследовании A. van der Meijden и соавт. [12] оценены результаты первичного и повторного гистологического исследования 1400 пациентов с первичным или рецидивным переходно-клеточным РМП без мышечной инвазии. Отмечена выраженная межисследовательская изменчивость в определении категории pT и степени злокачественности опухоли. Уменьшение категории pT до pTa произошло в 53 % случаев, изначально классифицированных как категория pT1. Согласие наблюдалось только в 57 % случаев при определении pTa G_1 и в 50 % – при определении pT1 G_3. Анализ прогностического значения категории pT и степени злокачественности на основе первичного и повторного гистологического исследования имел небольшие различия, однако авторы рекомендуют выполнять пересмотр гистологических микропрепаратов в случаях pT1 G_3, так как 10 % из них были реклассифицированы как инвазивные опухоли (больше, чем категория pT1), что влекло за собой изменение тактики лечения.

M.G. W. Bol и соавт. отметили совпадение диагнозов по стадии и степени злокачественности при первичной диагностике и повторном пересмотре в 68,5 и 62,3 % случаев соответственно [13]. Умень-

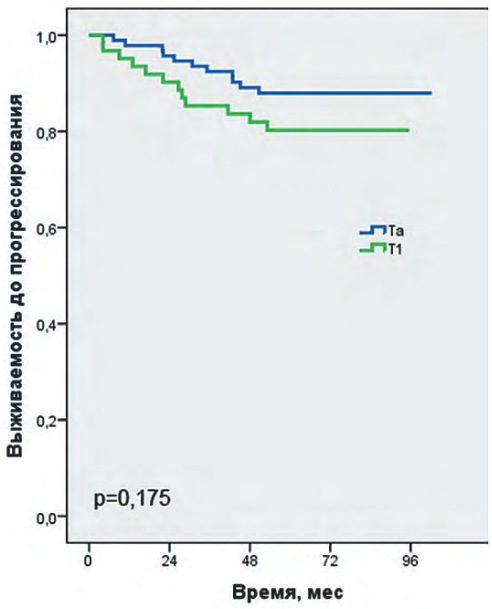

Рис. 5. *Выживаемость до прогрессирования в зависимости от категории pT, установленной при пересмотре*

шение стадии pT1 до pTa наблюдалось в 55,6 % и увеличение – до pT2–3 в 12,7 %. Степень злокачественности и категория pT заболевания, определенные при повторном пересмотре, имели большее прогностическое значение. В исследовании I. Tosoni и соавт. [14] отмечены значительные межисследовательские различия в определении как степени злокачественности, так и стадирования опухолей: из 235 опухолей, которые первоначально рассматривались как pT1, 35 % реклассифицированы как pTa, 56 % – как pT1, 6 % – как «не менее pT1», и 3 % – как «не менее pT2». В 39 % всех биопсий были межисследовательские различия в определении степени злокачественности опухоли. Повторное гистологическое исследование имело более точную оценку риска последующей прогрессии опухоли, чем первоначальный диагноз. B.W. G. van Rhijn и соавт. [15] отметили, что при пересмотре стадия опухоли, определенная как pT1, почти в 20 % случаев была уменьшена или увеличена, что имело большее прогностическое значение относительно первичного диагноза.

Несмотря на предоставление подробных гистологических критериев для диагностических категорий в системе ВОЗ, 2004, улучшение внутриисследовательской и межисследовательской изменчивости по сравнению с системой ВОЗ, 1973, не было зарегистрировано [16–19]. G. Mikuz и соавт. [20] показали, что межисследовательское согласие было выше при использовании классификации ВОЗ, 1973, чем при использовании классификаций ВОЗ 2004 или 1999 гг. ВОЗ/ISUP системы. В исследовании, проведенном K. Yorukoglu и соавт. [21], не выявлено никаких статистических различий внутриисследовательской и межисследовательской воспроизводимости как при классифицировании по системе ВОЗ, 2004, так и при классифицировании по системе ВОЗ, 1973, – новой системе не удалось улучшить воспроизводимость. Ряд исследователей делают вывод, что классификация ВОЗ, 1973, более воспроизводима и имеет большую прогностическую точность, чем классификация ВОЗ, 2004 [22].

Выводы

Проведенное исследование подтверждает наличие высокой вариабельности гистологических заключений и низкой степени межисследовательского согласия при определении степени злокачественности ПКР МП. При повторном пересмотре микропрепаратов степень злокачественности подтверждена у 48,4 % и 53,2 % пациентов (ВОЗ, 1973, и ВОЗ, 2004, соответственно). В исследовании имелась тенденция к установлению более высокой степени злокачественности: в 40,6 и 25,8 % случаев (ВОЗ, 1973, и ВОЗ, 2004, соответственно). Межисследовательское согласие характеризуется как слабое, наиболее высокая степень межисследовательского согласия (moderate agreement) отмечалась при низкодифференцированных формах рака. Классификации ВОЗ 1973 и 2004 гг. в равной мере стратифицировали пациентов на группы риска прогрессии опухоли как при первичной диагностике, так и после пересмотра. Повторный пересмотр микропрепаратов позволил выделить группу пациентов с отличным прогнозом (папиллома, переходно-клеточная опухоль с низким злокачественным потенциалом) и разделить группы высокодифференцированного (G_1) и умеренно дифференцированного (G_2) рака по классификации ВОЗ, 1973.

При определении категории pT межисследовательское согласие отсутствовало. Первично установленная категория pT1 подтвердилась у 62 (40 %) пациентов, у 92 (60 %) – категория понижена до pTa. Результаты повторного пересмотра позволили сделать вывод об ухудшении выживаемости в группе пациентов с категорией pT1, однако полученный результат не является статистически значимым, возможно, это связано с малой статистической силой исследования.

Результаты исследования показали, что определение степени злокачественности ПКР и категории pT разными исследователями имеют неравнозначную прогностическую ценность (в большей мере относительно категории pT). При планировании радикального лечения следует получить независимую гистологическую оценку опухоли МП двух специалистов-патологоанатомов, если это возможно.

ЛИТЕРАТУРА / REFERENCES

1.Океанов А.Е., Моисеев П.И., Левин Л.Ф. Статистика онкологических заболеваний в Республике Беларусь (2004–2013). Под ред. О.Г. Суконко. Минск: РНПЦ ОМР им. Н.Н. Александрова, 2014. С. 171–177. [Okeanov A.E., Moiseev P.I., Levin L.F. Statistics of oncologic diseases in the Republic of Belarus (2004–2013). Ed. by O.G. Sukonko. Minsk: N.N. Alexandrov RSPC OMR, 2014. P. 171–177 (In Russ.)].
2. Sievert K.D., Amend B., Nagele U. et al. Economic aspects of bladder cancer: what are the benefits and costs? World J Urol 2009;27:295–300.
3. van Rhijn B.W.G., Burger M., Lotan Y. et al. Recurrence and progression of disease in non-muscle-invasive bladder cancer: from epidemiology to treatment strategy. Eur Urol 2009;56:430–42.
4. Sylvester R.J., van der Meijden A.P.M., Oosterlinck W. et al. Predicting recurrence and progression in individual patients with stage Ta T1 bladder cancer using EORTC risk tables: a combined analysis of 2596 patients from seven EORTC trials. Eur Urol 2006;49:466–77.
5. Fernandez-Gomez J., Solsona E., Unda M. et al. Prognostic factors in patients with non–muscle-invasive bladder cancer treated with bacillus Calmette-Gue′rin: multivariate analysis of data from four randomized CUETO trials. Eur Urol 2008;53:992–1002.
6. Mostofi F.K., Sobin L.H, Torloni H. Histological typing of urinary bladder tumours. Geneva, Switzerland: World Health Organization, 1973.
7. Eble J., Sauter G., Epstein J. et al. Pathology and genetics of tumours of the urinary system and male genital organs. Lyon, France: IARC Press, 2004.
8. Shim J.-W., Cho K.S., Choi Y-D. et al. Diagnostic algorithm for papillary urothelial tumors in the urinary bladder. Virchows Arch 2008;452:353–62.
9. Bostwick D.G., Mikuz G. Urothelial papillary (exophytic) neoplasms. Virchows Arch 2002;44:109–16.
10. Van Rhijn B.W.G., van der Kwast T.H., Alkhateeb S.S. et al. A new and highly prognostic system to discern T1 bladder cancer substage. Eur Urol 2012;61:378–84.
11. Witjes J.A., Kiemeney L.A.L.M., Schaafsmas H.E. et al. The influence of review pathology on study outcome of a randomized multicentre superficial bladder cancer trial. BJU 1994;73:172–6.
12. Van der Meijden A., Sylvester R., Collette L. et al. The role and impact of pathology review on stage and grade assessment of stages Ta and T1 bladder tumors: a combined analysis of 5 european organization for research and treatment of cancer trials. J Urol 2000;164:1533–7.
13. Bol M.G.W., Baak J.P.A., Buhr-Wildhagen S. et al. Reproducibility and prognostic variability of grade and lamina propria invasion in stages Ta, T1 urothelial carcinoma of the bladder. J Urology 2003;169:1291–4.
14. Tosoni I., Wagner U., Sauter G. et al. Clinical significance of interobserver differences in the staging and grading of superficial bladder cancer. BJU International 2000;85:48–53.
15. Van Rhijn B.W.G., van der Kwast T.H., Kakiashvili T.H. et al. Pathological stage review is indicated in primary pT1 bladder cancer. BJU Int 2009;106:206–11.
16. Engers R. Reproducibility and reliability of tumor grading in urological neoplasms. World J Urol 2007;25:595–605.
17. May M., Brookman-Amissah S., Roigas J. et al Prognostic accuracy of individual uropathologists in noninvasive urinary bladder carcinoma: a multicentre study comparing the 1973 and 2004 World Health Organisation classifications. Eur Urol 2010;57:850–8.
18. Van Rhijn B.W., van Leenders G.J., Ooms B.C. et al.The pathologist's mean grade is constant and individualizes the prognostic value of bladder cancer grading. Eur Urol 2010;57:1052–7.
19. Gonul II, Poyraz A., Unsal C. et al. Comparison of 1998 WHO/ISUP and 1973 WHO classifications for interobserver variability in grading of papillary urothelial neoplasms of the bladder. Pathological evaluation of 258 cases. Urol Int 2007;78:338–44.
20. Mikuz G. The reliability and reproducibility of the different classifications of bladder cancer. In: Haupmann S., Dietel M., Sorbrinho-Simoes M., edit. Surgical pathology update 2001. Berlin: ABW-Wissenschaftsverlag, 2001. P. 114–115.
21. Yorukoglu K., Tuna B., Dikicioglu E. et al. Reproducibility of the 1998 World Health Organization/International Society of Urologic Pathology classification of papillary urothelial neoplasms of the urinary Bladder. Virchows Arch 2003;443:734–40.
22. Otto W., Denzinger S., Fritsche H.M. et al. The WHO classification of 1973 is more suitable than the WHO classification of 2004 for predicting survival in pT1 urothelial bladder cancer. BJU Int 2010;107:404–8.

Выживаемость больных раком мочевого пузыря после радикальной цистэктомии

Б.К. Комяков, Б.Г. Гулиев, А.В. Сергеев, В.А. Фадеев, А.Ю. Ульянов, Я.С. Савашинский, С.С. Касьяненко

Кафедра урологии ГБОУ ВПО «Северо-Западный государственный медицинский университет им. И.И. Мечникова» Минздрава России; Россия, 191015, Санкт-Петербург, ул. Кирочная, 41

Контакты: *Алексей Вячеславович Сергеев urolsergeev@ya.ru*

Цель исследования *– изучение выживаемости больных раком мочевого пузыря (РМП) после радикальной цистэктомии (РЦЭ).*
Материалы и методы. *В нашей клинике 375 больным РМП выполнена РЦЭ с применением различных методов деривации мочи. Все больные – 324 (86,4 %) мужчины и 51 (13,6 %) женщина – прошли клинико-лабораторное, ультразвуковое, рентгенологическое, лучевое обследование.*
Результаты. *Общая выживаемость при 10-летнем катамнестическом периоде наблюдения составила 43,4 %, а 10-летняя раковоспецифическая выживаемость – 47,2 %. У больных без метастазов в регионарные лимфатические узлы (ЛУ) 2-летняя общая выживаемость составила 81,2 %, 3-летняя – 67,2 %. В группе пациентов с метастазами в регионарные ЛУ общая 2-летняя выживаемость составила 46,9 %, 5-летняя – 13,9 %. В лимфоотрицательной группе 2-летняя раковоспецифическая выживаемость составила 83,6 %, 5-летняя – 70,7 %. В лимфоположительной группе 2-летняя раковоспецифическая выживаемость составила 51,0 %, 5-летняя – 15,1 %. По мере увеличения стадии pT и степени гистопатологической градации опухоли общая и раковоспецифическая выживаемость соответственно снижались.*
Заключение. *Стадия опухоли (pT), статус регионарных ЛУ (pN), степень гистопатологической градации (pG) оказывают существенное независимое влияние на общую и раковоспецифическую выживаемость у больных РМП после РЦЭ.*

Ключевые слова: *рак мочевого пузыря, радикальная цистэктомия, деривация мочи, выживаемость*

DOI: 10.17650/1726-9776-2016-12-1-29-35

Survival of patients with bladder cancer after radical cystectomy

B.K. Komyakov, B.G. Guliev, A.V. Sergeev, V.A. Fadeev, A.Yu. Ulyanov, Ya.S. Savashinsky, S.S. Kasyanenko

Department of Urology, I.I. Mechnikov North-Western State Medical University, Ministry of Health of Russia; 41, Kirochnaya St., Saint Petersburg 191015, Russia

Objective: *to investigate survival in patients with bladder cancer (BC) after radical cystectomy (RCE).*
Subjects and methods. *Our clinic performed RCE using different urine derivations in 375 patients with BC. There were 324 (86.4%) men and 51 (13.6%) women. All the patients underwent clinical, laboratory, ultrasound, X-ray, and radiation studies.*
Results. *The 10-year overall and cancer-specific survival rates were 43.4 and 47.2%, respectively. In patients without regional lymph node (LN) metastases, the 2- and 3-year overall survival rates were 81.2 and 67.2%. In those with regional LN metastases, the 2- and 5-year overall survival rates were 46.9 and 13.9%. In the negative LN group, the 2- and 5-year cancer-specific survival rates were 83.6% and 70.7%, respectively. In the positive LN group, these were 51.0 and 15.1%. The overall and cancer-specific survival rates also declined with higher tumor stage and grade.*
Conclusion. *Tumor stage, regional LN metastases, and histopathological grade have a considerable independent impact on the overall and cancer-specific survival rates of patients with BC following RCE.*

Key words: *bladder cancer, radical cystectomy, urine derivation, survival*

Введение

Радикальная цистэктомия (РЦЭ) остается стандартным методом лечения мышечно-инвазивного рака мочевого пузыря (РМП). Это утверждение основано на анализе результатов РЦЭ у большого числа оперированных больных. Данные литературы показывают: РЦЭ с регионарной лимфодиссекцией обеспечивает наилучшие показатели отдаленной выживаемости в сочетании с низкой степенью локальных рецидивов [1–3]; смертность и частота послеоперационных осложнений за последние десятилетия существенно снизились [4–6]; переходно-клеточный рак имеет тенденцию резистентности к лучевой терапии даже в высоких дозах [3]; системная химиотерапия в виде монотерапии или в комбинации с органосохраняющими операциями демонстрирует худшую отдаленную выживаемость и большую частоту местных рецидивов по сравнению с РЦЭ [7]. Кроме того, РЦЭ

обеспечивает точное патоморфологическое стадирование первичной опухоли мочевого пузыря и статус регионарных лимфатических узлов (ЛУ), что позволяет установить группу пациентов, которым показана адъювантная полихимиотерапия [3, 8]. Наряду с мышечно-инвазивным РМП, РЦЭ показана при рецидивирующих поверхностных опухолях, обладающих высоким риском прогрессии, при БЦЖ-резистентном раке *in situ*, $T1G_3$ [5, 6].

Онкологические результаты РЦЭ зависят от ряда клинических и патоморфологических характеристик: неоадъювантная химиолучевая терапия, предшествующая трансуретральная резекция (ТУР) опухоли, степень ее инвазии, наличие или отсутствие метастатического поражения регионарных ЛУ, степень дифференцировки опухоли [4, 9–12]. Большинство рецидивов после РЦЭ возникают в первые 2–3 года после операции, местные рецидивы с частотой 4–29 % и отдаленные с частотой 22–38 % от общего числа больных [13–16]. Однако обусловленность выживаемости больных РМП после РЦЭ степенью инвазии опухоли и статусом ЛУ изучена не всесторонне и недостаточно. Нами прослежена общая (ОВ) и раковоспецифическая выживаемость (РСВ) больных РМП после РЦЭ с различными методами деривации мочи.

Материалы и методы

Настоящее ретроспективное исследование основано на анализе результатов хирургического лечения 375 больных РМП, которые были оперированы и наблюдались в урологической клинике СЗГМУ им. И.И. Мечникова на базе урологического отделения городской многопрофильной больницы № 2 в период с 1995 по 2015 г. Всем больным произведена РЦЭ с применением различных методов деривации мочи. У большинства – 273 (72,8 %) – наших пациентов были использованы ортотопические методы. Формирование ортотопического неоцистиса из сегмента желудка по методу Mitchell–Hauri выполнено у 13 (3,4 %), в собственных модификациях – у 11 (2,9 %) больных. Ортотопическая илеоцистопластика проведена 220 (58,7 %) пациентам. Ортотопический неоцистис из сегмента сигмовидной кишки по методу Reddy сформирован у 29 (7,7 %) пациентов. Континентная накожная деривация мочи выполнена у 12 (3,2 %) больных. В качестве эфферентных механизмов континенции у подавляющего большинства, а именно у 11 больных, мы использовали червеобразный отросток, только у 1 пациента был сформирован инвагинированный подвздошный клапан. Пересадка мочеточников в сигмовидную кишку осуществлялась в основном на ранних этапах и была выполнена у 42 (11,2 %) пациентов. Уретерокутанеостомия проводилась у тяжелых больных, с осложнениями, запущенной стадией РМП, в общей сложности этот метод использован у 48 (12,8 %) пациентов.

Изучаемая нами совокупность пациентов представлена 324 (86,4 %) мужчинами в возрасте 32–78 лет (средний возраст 57,7 ± 7,3 года) и 51 (13,6 %) женщиной в возрасте 24–78 лет (средний возраст 51,2 ± 4,7 года). У 2 (0,5 %) женщин и 19 (5,0 %) мужчин при патоморфологическом исследовании послеоперационных препаратов уротелиальный рак не был верифицирован, что соответствует стадии pT0N0. На предоперационном этапе этим больным выполнена ТУР, и во всех случаях имелась умеренно- или низкодифференцированная мышечно-инвазивная форма новообразования, что являлось показанием к РЦЭ. У 1 пациента при отсутствии опухоли в удаленном мочевом пузыре имелись множественные метастазы в ЛУ (N2). Суммарно у 21 (6,0 %) больного послеоперационная стадия соответствовала pT0N0. В исследованиях других авторов патогистологическая стадия pT0 после РЦЭ встречается в 5–49 % случаев [13, 17]. При использовании неоадъювантной химиотерапии число таких больных увеличивается [18].

Поверхностная форма опухоли (pT1N0) была у 23 (6,1 %) пациентов. Мышечно-инвазивный органоограниченный, без метастазов в ЛУ (лимфанегативный) РМП (pT2N0) диагностирован у 166 (44,2 %) пациентов. Экстравезикальное распространение опухоли при отсутствии метастазов в ЛУ выявлено у 84 (22,4 %) больных, из них стадия pT3N0 – у 37 (9,8 %) и стадия pT4N0 – у 47 (12,5 %) больных. Метастазы в регионарные ЛУ диагностированы у 81 (21,6 %) больного.

Все больные прошли клинико-лабораторное, ультразвуковое, рентгенологическое, лучевое, радионуклидное, эндоскопическое, инструментальное, морфологическое, иммуногистохимическое и уродинамическое обследования.

Мы изучили ОВ и РСВ у наших пациентов. В течение первых 2 лет катамнестического периода контрольное обследование больных проводилось каждые 3–4 мес, далее – ежегодно. Пациенты заполняли опросники качества жизни, продолжалось клинико-лабораторное, ультразвуковое, рентгенологическое, радиоизотопное, уродинамическое и морфологическое исследования. На основании анализа историй болезни и первичных карт всех больных была создана реляционная база данных.

Под ОВ понимали процент больных, которые оставались живы на определенный период времени в изучаемой группе. Во внимание принималась смерть от любых причин – связанная и не связанная с раком. При оценке РСВ оценивали процент пациентов, умерших от РМП в течение определенного периода времени. Исключалась смерть вследствие причин, не связанных с РМП. Рецидивы РМП мы различали как местные, или тазовые, и отдаленные – вне мало-

го таза – метастазы. Статистическая обработка материала проведена с помощью программы Statistica for Windows, v. 6.1 (StatSoft Inc., США). Использованы параметрические и непараметрические критерии. Для каждой группы вычислены дескриптивные статистики: частота и процент встречаемости признака (для дискретных признаков), среднее значение показателя (M, ошибка среднего (m)) и медиана – для показателей с непрерывным распределением. Для определения достоверности различий в альтернативных выборках использовали t-критерий Стьюдента и ранговый U-критерий Вилкоксона–Манна–Уитни (для 2 групп), а также ранговый дисперсионный анализ Краскела–Уоллеса (H-критерий) – при сравнении 3 и более групп. Сопоставление частоты встречаемости признаков в группах и анализ таблиц сопряженности выполняли с помощью χ -критерия Пирсона. Для анализа связи между признаками и показателями применялись линейный корреляционный анализ (r-критерий Пирсона) и ранговый корреляционный анализ (rs-критерий Спирмена). Анализ кривых выживаемости проводили с помощью метода Каплана–Майера. Достоверными считали результаты, для которых $p \leq 0,05$.

Результаты

Результаты изучения ОВ у наших больных в зависимости от степени инвазии (pT), наличия или отсутствия метастатического поражения регионарных ЛУ (pN), степени дифференцировки опухоли (pG) представлены в табл. 1.

ОВ при 10-летнем катамнестическом периоде наблюдения составила 43,4 %. По степени инвазии мы распределили наших больных по группам pT0–1, pT2a, pT2b, pT3, T4. Пятилетняя ОВ у больных с патоморфологической стадией pT0–1 составила 85,9 %, pT2a – 65,7 %, pT2b – 55,0 %, pT3–35,3 % и pT4–20,8 %. Десятилетняя ОВ для стадии pT0–1 составила 80,6 %, pT2a – 61,1 %, pT2b – 35,7 %, pT3–20,7 % и pT4–4,6 %. Таким образом, видно, что по мере увеличения степени инвазии РМП выживаемость у больных уменьшается.

Отдельно были изучены группы больных с отсутствием и наличием метастатического поражения регионарных ЛУ. При отсутствии метастазов в регионарные ЛУ 2-летняя ОВ составила 81,2 %, 5-летняя – 67,2 %. В группе больных с метастазами в ЛУ общая 2-летняя выживаемость равнялась 46,9 %, 5-летняя – 13,9 %. Метастатическое поражение регионарных ЛУ существенно снижает выживаемость больных РМП после РЦЭ (рис. 1).

Степень дифференцировки или гистопатологическая градация первичной опухоли оказывает существенное влияние на выживаемость больных РМП после РЦ. Пятилетняя ОВ больных, у которых отсутствовала опухоль в препарате после РЦЭ, составила 83,2 %,

Таблица 1. *Общая выживаемость обследованных больных (по методу Каплана–Майера)*

Группа	*n*	Общая выживаемость, %					
		1 год	2 года	3 года	4 года	5 лет	10 лет
Все пациенты	375	84,1	74,3	65,1	60,2	56,7	43,4
pT0+ pT1N0	44	94,4	92,1	88,7	84,0	85,9	80,6
pT2a N0	75	92,0	82,4	80,6	69,9	65,7	61,1
pT2b N0	91	81,0	71,7	61,0	58,1	55,0	35,7
pT3 N0	37	78,1	64,7	46,5	39,9	35,3	20,7
pT4 N0	47	76,5	59,7	35,4	27,7	20,8	4,6
N0	294	88,5	81,2	74,0	69,9	67,2	53,9
N1	20	79,0	64,2	42,8	28,5	21,4	–
N2	38	73,3	47,3	32,8	25,0	12,5	–
N3	23	40,9	22,7	22,7	4,5	–	–
N+	81	66,1	46,9	29,1	20,9	13,9	–
G_0 (нет опухоли)	21	95,3	93,8	90,4	89,5	83,2	78,2
G_1	91	94,4	92,0	87,2	84,8	82,2	73,8
G_2	207	83,0	70,9	59,5	54,5	49,9	31,8
G_3	56	62,0	46,7	32,0	24,6	21,9	–

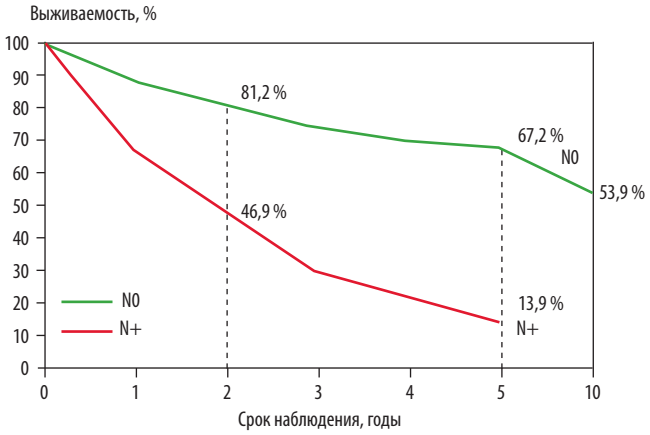

Рис. 1. *ОВ больных РМП после РЦЭ в зависимости от наличия или отсутствия метастазов в ЛУ*

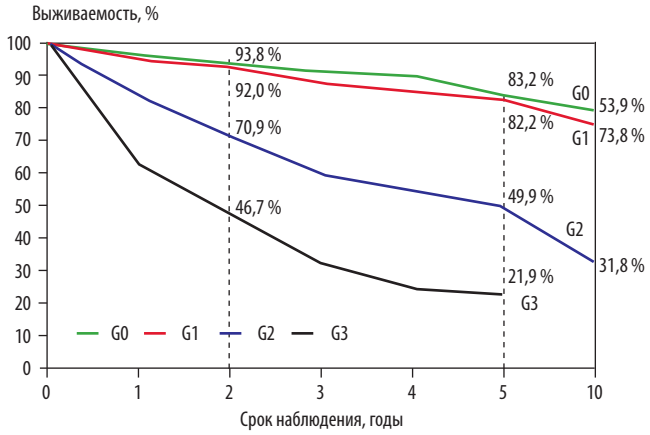

Рис. 2. *ОВ больных РМП после РЦЭ в зависимости от гистопатологической градации первичной опухоли*

в группе со степенью дифференцировки G_1 – 82,2 %, G_2 – 49,9 % и G_3 – 21,9 %. Десятилетняя ОВ больных без опухоли в послеоперационном препарате составила 78,2 %, в группе G_1 – 73,8 %, G_2 – 31,8 %. Больные с низкой степенью дифференцировки или гистопатологической градацией G_3 не дожили до 10-летнего срока наблюдения (рис. 2).

Была изучена РСВ у наших больных. Пациенты, умершие от других, не связанных с РМП причин, были исключены из этого исследования. Подробные данные РСВ в зависимости степени инвазии опухоли, статуса ЛУ, гистопатологической градации опухоли представлены в табл. 2.

Десятилетняя РСВ всех наших больных составила 47,2 %. У больных с патоморфологической послеоперационной стадией pT0–1 5-летняя РСВ составила 88,4 %, при pT2a – 85,0 %, при pT2b – 58,8 %, при pT3 – 37,3 %, при pT4–20,3 %. Десятилетняя РСВ при pT0–1 равнялась 83,8 %, при pT2a – 79,0 %, при pT2b – 39,0 %, при pT3 – 21,9 % и при pT4 – 5,1 %. В графическом изображении данные по РСВ представлены на рис. 3.

Таблица 2. *Раковоспецифическая выживаемость обследованных больных РМП после РЦЭ (по методу Каплана–Майера)*

Группа	*n*	Раковоспецифическая выживаемость, %					
		1 год	2 года	3 года	4 года	5 лет	10 лет
Все пациенты	326	87,7	77,2	67,5	63,2	59,8	47,2
pT0-T1 N0	39	97,4	94,9	92,4	89,2	88,4	83,8
pT2aN0	68	94,5	92,9	89,9	86,7	85,0	79,0
pT2bN0	84	86,6	76,4	65,6	62,3	58,8	39,0
pT3N0	29	83,0	68,8	49,2	42,2	37,3	21,9
pT4N0	38	78,3	60,3	34,2	27,8	20,3	5,1
N0	258	91,4	83,6	76,2	73,1	70,7	58,5
N1	16	80,2	72,2	48,1	24,1	24,1	–
N2	32	77,9	50,3	34,8	26,5	13,3	–
N3	20	45,0	25,0	5,0	5,0	–	–
N+	68	71,9	51,0	31,7	22,7	15,1	–
G_0 (нет опухоли)	17	96,0	95,6	92,8	91,2	84,2	77,2
G_1	88	94,3	91,9	87,1	84,6	82,0	74,8
G_2	174	86,7	73,5	61,7	57,6	52,6	34,8
G_3	47	69,9	52,7	36,0	24,6	24,6	–

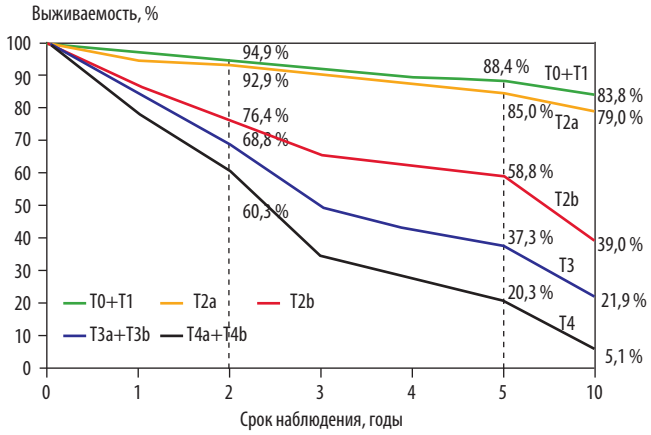

Рис. 3. *РСВ больных РМП после РЦЭ в зависимости от степени инвазии опухоли*

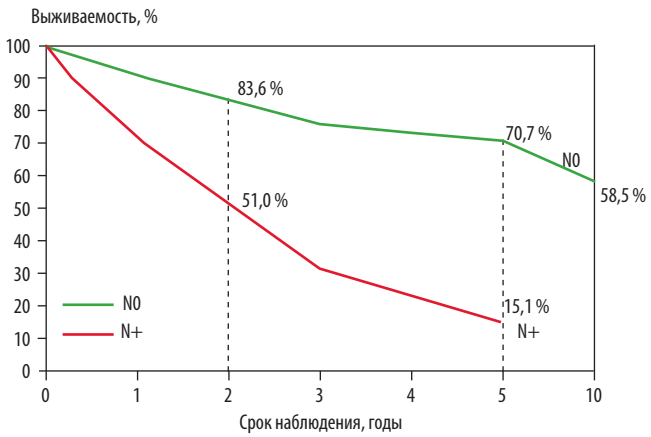

Рис. 4. *РСВ больных РМП после РЦЭ в зависимости от наличия или отсутствия метастазов в ЛУ*

Нами также была изучена РСВ в зависимости от наличия и отсутствия метастатического поражения регионарных ЛУ. В При отсутствии метастазов ЛУ 2-летняя выживаемость составила 83,6 %, 5-летняя – 70,7 %. В группе с наличием метастазов в ЛУ 2-летняя выживаемость составила 51,0 %, 5-летняя – 15,1 % (рис. 4.).

Степень дифференцировки, или гистопатологическая градация, также оказала существенное влияние на РСВ. Двухлетняя РСВ при отсутствии опухоли, при G_1, G_2 и G_3 составила 95,6; 91,9; 73,5 и 52,7 % соответственно; 5-летняя – 84,2; 82,0; 52,6 и 24,6 % соответственно.

Мы создали 3 патоморфологические группы: органоограниченная, без метастазов в ЛУ (pT0–1N0, pT2aN0, pT2bN0), органонеограниченная, без метастазов в ЛУ (pT3aN0, pT3bN0, pT4aN0, pT4bN0) и с метастазами в ЛУ (любая pT, pN+). У 210 (56,0 %) из 375 больных имела место органоограниченная, без метастазов в ЛУ форма заболевания, у 84 (22,4 %) – органонеограниченная без метастазов в ЛУ и у 81 (21,6 %) – с метастазами в ЛУ при любой pT. Результаты исследования ОВ больных РМП после РЦЭ в зависимости от патоморфологической группы риска представлены в табл. 3.

Пятилетняя ОВ у больных групп без метастазов в ЛУ органоограниченной и органонеограниченной и группы с метастазами в ЛУ составила 72,6; 48,0 и 13,8 % соответственно. Десятилетняя ОВ в группах без метастазов органоограниченной и органонеограниченной составила 60,9 и 29,9 % соответственно. Ни один из больных с метастатическим поражением ЛУ не дожил до 10-летнего срока.

Мы изучили также РСВ для этих групп пациентов (табл. 4.).

Пятилетняя РСВ у больных без метастазов органоограниченной и органонеограниченной групп и с метастазами составила 77,3; 47,7 и 15,1 % соответственно. Десятилетняя РСВ у больных групп без метастазов органоограниченной и органонеограниченной РМП равнялась 66,1 и 32,5 % соответственно. Ни один из пациентов с метастазами в регионарные ЛУ не дожил до 10-летнего периода катамнестического наблюдения.

Обсуждение

Мы представили данные о выживаемости большой группы больных РМП после РЦЭ с различными методами отведения мочи. Современные исследования демонстрируют 5-летнюю ОВ после РЦЭ без дополнительных методов лечения в диапазоне 48–58 % [2, 11, 12, 19]. Большинство рецидивов возникают в течение первых 3 лет. Данные нашего исследования, так же как и других, демонстрируют, что каждая стадия прогрессирования оказывает существенное снижении выживаемости. Об-

Таблица 3. *Общая выживаемость больных в зависимости от патоморфологической группы (по методу Каплана–Майера)*

Группа	*n*	Общая выживаемость, %					
		1 год	2 года	3 года	4 года	5 лет	10 лет
≤ pT2N0	210	91,4	85,0	79,2	74,4	72,6	60,9
> pT2N0	84	77,4	67,3	55,2	53,4	48,0	29,9
pN+	81	66,1	46,9	29,1	20,9	13,8	0,0

Таблица 4. *Раковоспецифическая выживаемость больных в зависимости от патоморфологической группы (по методу Каплана–Майера)*

Группа	*n*	Раковоспецифическая выживаемость, %					
		1 год	2 года	3 года	4 года	5 лет	10 лет
≤ pT2N0	191	94,8	87,8	82,1	78,6	77,3	66,1
> pT2N0	67	79,2	68,3	55,3	53,4	47,7	32,5
N+	68	71,9	51,0	31,6	22,7	15,1	0,0

щепринятым является тот факт, что задержка оперативного вмешательства ведет к прогрессированию стадии РМП и ухудшению прогноза. Задержка выполнения РЦЭ более чем на 12 нед после установления диагноза определятся как критический период, после которого прогноз существенно ухудшается [20].

Частота метастатического поражения регионарных ЛУ находится в диапазоне от 18 до 24 % [4, 8, 10, 15]. Общепризнанным является тот факт, что степень поражения ЛУ коррелирует с p-стадией первичной опухоли. У больных с органоограниченной формой РМП мы выполняли стандартную лимфодиссекцию, при экстравезикальном распространении опухоли или органонеограниченной форме РМП – расширенную лимфодиссекцию. В нашем исследовании частота поражения ЛУ составила 21,6 %. Метастатическое поражение ЛУ снижает выживаемость больных РМП после РЦЭ. По данным различных авторов, 5-летняя ОВ пациентов с метастазами в ЛУ колеблется от 21 до 31 % [3, 7, 9, 14].

Продолжается дисскусия относительно объема лимфаденэктомии и числа удаляемых ЛУ. По данным различных исследователей, билатеральная лимфаденэктомия до середины общих подвздошных артерий является достаточной и обеспечивает удаление 20 ЛУ [4, 7, 8, 20]. Мы также считаем, что диссекция 20 ЛУ обеспечивает качественную и достаточную лимфаденэктомию.

Заключение

Таким образом, стадия опухоли (pT), статус регионарных ЛУ (pN), степень гистопатологической градации (pG) оказывают существенное независимое влияние на ОВ и РСВ больных РМП после РЦЭ. В плане прогнозирования выживаемости и планирования наблюдения и дальнейших методов лечения целесообразно распределение больных на 3 патоморфологические группы риска: органоограниченную без метастазов в ЛУ (pT0–1N0, pT2aN0, pT2bN0), органонеограниченную без метастазов в ЛУ (pT3aN0, pT3bN0, pT4aN0, pT4bN0) и с метастазами в ЛУ (любая pT, pN+).

ЛИТЕРАТУРА / REFERENCES

1. Boorjian S.A., Kim S.P., Tollefson M.K. et al. Comparative performance of comorbidity indices for estimating perioperative and 5-year all cause mortality following radical cystectomy for bladder cancer. J Urol 2013;190: 55–60.
2. Eisenberg M.S., Boorjian S.A., Cheville J.C. et al. The SPARC score: a multifactorial outcome prediction model for patients undergoing radical cystectomy for bladder cancer. J Urol 2013;190:2005–10.
3. Culp S.H., Dickstein R.J., Grossman H.B. et al. Re ning patient selection for neoadjuvant chemotherapy before radical cystectomy. J Urol 2014;191:40–7.
4. Комяков Б.К., Сергеев А.В., Фадеев В.А. Лимфодиссекция при радикальной цистэктомии. Вопросы онкологии 2010;56(5):508–13. [Komyakov B.K., Sergeev A.V., Fadeev V.A. Lymphodissection at radical cystectomia. Onkologiya = Oncology 2010;56(5):508–13. (In Russ.)].
5. Hautmann R.E., de Petriconi R.C., Volkmer B.G. Lessons learned from 1 000 neobladders: the 90-day complications rate. J Urol 2010;184:990–4.
6. Hautmann R.E., de Petriconi R.C., Volkmer B.G. 25 Years of experience with 1 000 neobladders: long-term complications. J Urol 2011;185: 2207–12.
7. Morgan T.M., Kaffenberger S.D., Cookson M.S. Surgical and chemotherapeutic management of regional lymph nodes in bladder cancer. J Urol 2012;188:1081–8.
8. Burkhard F.C., Roth B.,Zehnder P., Studer U.E. Lymphadenectomy for bladder cancer: indications and controversies. Urol Clin North Am 2011;38:397–405.
9. Красный С.А., Суконко О.Г., Ролевич А.И. Результаты лечения больных раком мочевого пузыря с метастазами в регионарных лимфоузлах. Онкоурология 2007;3:35–41. [Krasny S.A., Sukonko O.G., Rolevich A.I. Results of treatment of patients with bladder cancer and metastases in regional lymphatic nodes. Onkourologiya = Oncourology 2007;3:35–41. (In Russ.)].
10. Хабалов Р.В., Матвеев Б.В., Волкова М.И., Носов Д.А. Лечение и прогноз больных переходно-клеточным раком мочевого пузыря с метастазами в регионарные лимфоузлы. Онкоурология 2007;4:30–5. [R.V. Khabalov, V.B. Matveev, M.I. Volkova, D.A. Nosov. Treatment and prognosis in patients with transitional cell carcinoma of the urinary bladder metastasizing to regional lymph nodes. Onkourologiya = Oncourology 2007;3:30–5. (In Russ.)].
11. Hautmann R.E., Gschwend J.E., de Petriconi R.C. et al. Cystectomy for transitional cell carcinoma of the bladder: results of a surgery only series in the neobladder era. J Urol 2006;176: 486–92.

12. Hautmann R.E., de Petriconi R.C., Pfeiffer C., Volkmer B.G. Radical cystectomy for urothelial carcinoma of the bladder without neoadjuvant or adjuvant therapy: long-term results in 1100 patients. Eur Urol 2012;61:1039–47.
13. Tilki D., Svatek R.S., Novara G. et al. Stage pT0 at radical cystectomy confers improved survival: an international study of 4,430 patients. J Urol 2010;184:888–94.
14. Abol-Enein H., Tilki D., Mosbah A. et al. Does the extent of lymphadenectomy in radical cystectomy for bladder cancer influence disease-free survival? A prospective single-center study. Eur Urol 2011;60:572–7.
15. May M., Herrmann E., Bolenz C. et al. Lymph node density affects cancer-specific survival in patients with lymph node–positive urothelial bladder cancer following radical cystectomy. Eur Urol 2011;59: 712–8.
16. Mitra A.P., Quinn, D.I., Dorff T.B. et al. Factors in uencing post-recurrence survival in bladder cancer following radical cystectomy. BJUI 2011;109:846–54.
17. Faba O. R., Palou J., Rosales A. et al. Clinical predictive factors of poor outcome in patients with stage pT0 disease at radical cystectomy. J Urol 2011;186: 442–7.
18. Smith Z.L., Christodouleas J.P., Keefe S.M. et al. Bladder preservation in the treatment of muscle-invasive bladder cancer (MIBC): a review of the literature and a practical approach to therapy. BJU Int 2013;112: 13–25.
19. Shariat S.F., Karakiewicz P.I., Palapattu G.S. et al. Outcomes of radical cystectomy for transitional cell carcinoma of the bladder: a contemporary series from the bladder cancer research consortium. J Urol 2006;176: 2414–22.
20. Ghoneim M.A., Abdel Latif M., El-Mekresh M. et al. Radical cystectomy for carcinoma of the bladder: 2 720 consecutive cases 5 years later. J Urol 2008;180:121 Smith Z.L., Christodouleas J.P., Keefe S.M. et al. Bladder preservation in the 7.

ОНКОУРОЛОГИЯ 1'2016 ТОМ 12 | CANCER UROLOGY 1'2016 VOL. 12

Поздние результаты лечения и качество жизни после экзентерации органов таза у женщин

О.Б. Лоран[1,2], А.В. Серегин[1,2], З.А. Довлатов[2]

[1] *Кафедра урологии и хирургической андрологии РМАПО; Россия, 125284, Москва, 2-й Боткинский проезд, 5, корп. 16;*
[2]*Городская клиническая больница им. С.П. Боткина; Россия, 125284, Москва, 2-й Боткинский проезд, 5, корп. 16*

Контакты: *Зяка Асафович Довлатов dovlatov.zyaka@mail.ru*

Цель исследования *– изучение отдаленных результатов и качества жизни после экзентерации органов таза у женщин.*
Материалы и методы. *При сроках наблюдения после экзентерации органов таза 3–104 мес (медиана – 51 мес) у 45 женщин по поводу рака мочевого пузыря и 47 – по поводу рака шейки матки изучены отдаленные результаты операции и качество жизни с помощью анкеты SF-36.*
Результаты. *Пятилетняя общая и безрецидивная выживаемость больных составила 60,9 ± 15,8 и 55,4 ± 12,6 % соответственно. Качество жизни по сравнению с дооперационными данными практически по всем параметрам улучшилось.*
Заключение. *Выполнение экзентерации тазовых органов в условиях референс-центра позволяет добиться достаточно высоких показателей выживаемости и качества жизни больных.*

Ключевые слова: *экзентерация органов таза, рак мочевого пузыря, рак шейки матки, выживаемость, качество жизни*

DOI: 10.17650/1726-9776-2016-12-1-36-41

Late results of treatment and quality of life in women after pelvic exenteration

O.B. Loran[1,2], A.V. Seregin[1,2], Z.A. Dovlatov[2]

[1]*Department of Urology and Surgical Andrology, Russian Medical Academy of Postgraduate Education; 5, Second Botkinsky Passage, Build. 16, Moscow 125284, Russia;*
[2]*S.P. Botkin City Clinical Hospital; 5, Second Botkinsky Passage, Build. 16, Moscow 125284, Russia*

Objective: *to study the late results and quality of life in women after pelvic exenteration.*
Subjects and methods. *The late results of surgery and quality of life were studied using the SF-36 questionnaire in 45 women with bladder cancer and in 47 with cervical cancer at follow-ups of 3-104 months (median 51 months) after pelvic exenteration.*
Results. *The five-year overall and relapse-free survival rates were 60.9±15.8 and 55.4±12.6%, respectively. All quality of life indicators virtually improved as compared to preoperative data.*
Conclusion. *Pelvic exenteration at a reference center allows patients to achieve rather high survival rates and quality of life.*

Key words: *pelvic exenteration, bladder cancer, cervical cancer, survival, quality of life*

Введение

Локализация опухоли в зоне малого таза у женщин наблюдается достаточно часто в онкологической практике. Так, по данным последнего отчета об онкологической заболеваемости в Российской Федерации, рак тела матки (удельный вес в структуре заболеваний – 7,7 %), рак шейки матки (РШМ) (5,3 %), рак прямой кишки, ректосигмоидного соединения и ануса (4,7 %), рак яичника (4,6 %) и рак мочевого пузыря (РМП) (1,1 %) входят в число самых распространенных злокачественных опухолей у женского населения [1]. В нашей стране остается достаточно высокой доля местно-распространенных и запущенных форм, т. е. III и IV стадий, таких заболеваний. К примеру, в 2013 г. из всех впервые выявленных случаев рака яичника на III–IV стадии пришлось 61,4 %, рака прямой кишки, ректосигмоидного соединения и ануса – 48,8 %, РШМ – 36,5 %, РМП – 27,3 % и рака тела матки – 16,6 % [2]. При местно-распространенных формах и местных рецидивах злокачественных новообразований тазовых органов применяют экзентерацию (эвисцерацию), включающую радикальное иссечение содержимого таза в той степени, в которой вовлечены в опухолевый процесс тазовые структуры. Операция может включать удаление многочисленных тазовых структур, в том числе мочевого пузыря, матки и маточных труб, влагалища, прямой кишки, тазовых сосудов и нервов и тазовой кости [3, 4].

Выделяют 3 типа тазовой экзентерации: переднюю, заднюю и тотальную [5]. Передняя экзентерация включает удаление тазовых структур передней части полости малого таза (половых органов, мочевого пузыря и мо-

чеиспускательного канала), задняя экзентерация – органов задней части полости малого таза (репродуктивных органов и нижних отделов кишечника), а тотальная экзентерация включает одновременное выполнение передней и задней экзентерации. Данная операция, особенно тотальная экзентерация, ассоциирована со значительной частотой осложнений, высокой летальностью и снижением качества жизни пациенток [6, 7]. Поэтому для оптимизации результатов тазовой экзентерации важнейшее значение имеет всесторонняя оценка различных аспектов ее применения, что и определяет актуальность настоящего исследования.

Цель исследования – анализ отдаленных результатов экзентерации органов таза у женщин.

Материалы и методы

Экзентерация органов таза выполнена у 92 женщин 37–74 лет (медиана – 53 года) по поводу РМП в 45 (48,9 %) случаях и РШМ – в 47 (51,1 %) случаях.

Больные РМП в зависимости от стадии заболевания были распределены следующим образом: T1N0M0G_3 – 3 пациента, T2a-bN0M0G_{1-3} – 14, T2a-bN1M0G_{1-3} – 2, T3a-bN0M0G_{1-3} – 17, T3a-bN1M0G_{1-3} – 5, T3a-bN0M1G_{1-3} – 1, T4aN0M0G_{1-3} – 3. Из 45 больных РМП 16 (35,6 %) получали неоадъювантную химиотерапию.

Среди больных РШМ выделены следующие группы: с первичным РШМ с прорастанием опухоли в мочевой пузырь (T4aN0-1M0-1) – 22 пациента, с неизлеченным первичным РШМ (T3bN0-1M0) после завершения курса химиолучевой терапии в сроки 1–2 мес – 8 больных, с рецидивным РШМ (T1–3N0M0) – 17 (I стадия – 3 случая, II стадия – 8, III стадия – 6 случаев).

В группе больных с рецидивным РШМ имели место следующие варианты первичного лечения: комбинация хирургического лечения и химиолучевой терапии – у 12 (70,6 %) пациенток, только хирургическое вмешательство – у 2 (11,8 %) пациенток, радикальный курс химиолучевой терапии – у 3 (17,6 %) пациенток. Необходимо отметить, что объем первичного оперативного вмешательства практически во всех случаях был неадекватным по многим критериям – хирургическому доступу, лимфаденэктомии, резекции сальника вместо его удаления и др.

У 15 (88,2 %) пациенток с рецидивным РШМ проводили дополнительное лечение по поводу рецидива опухоли: курс химиолучевой терапии – у 4 (26,7 %) пациенток, комбинация хирургического лечения и химиолучевой терапии – у 11 (73,3 %). При этом среднее число предшествовавших операций по поводу рецидива РШМ составило 2,2 на 1 пациентку. Сроки поступления этой группы больных в нашу клинику составляли 3–36 мес с момента обнаружения рецидива опухоли (медиана – 9 мес).

Различные осложнения опухолевого процесса и предшествовавшего лечения имели место у 40 больных РШМ: пузырно-влагалищный свищ – у 5 пациенток, пузырно-маточный свищ – у 1, мочеточниково-влагалищный свищ – у 1, прямокишечно-влагалищный свищ – у 2, обструкция мочеточников – у 6, кишечная непроходимость – у 1, аррозивные кровотечения – у 9, тазовые или внутрибрюшинные абсцессы – у 3 и сочетание нескольких осложнений – у 12.

Стандартное предоперационное обследование включало следующие методы диагностики: изучение жалоб и анамнеза заболевания; оценка качества жизни с помощью опросника SF-36; физикальное исследование, в том числе ректовагинальный осмотр; цитологическое исследование мазков с экто- и эндоцервикса; лабораторные исследования; кольпоскопия; цистоскопия; ректороманоскопия; обзорная и экскреторная урография; ультразвуковое исследование (УЗИ) органов малого таза, брюшной полости и забрюшинного пространства; допплерография сосудов нижних конечностей и брюшной полости; остеосцинтиграфия; компьютерная томография (КТ) органов грудной клетки, брюшной полости и забрюшинного пространства; КТ или магнитоно-резонансная томография (МРТ) органов малого таза. После завершения комплексного обследования перед принятием окончательного решения о выборе тактики оперативного лечения проводили мультидисциплинарный консилиум с участием урологов, гинекологов, хирургов, онкологов, специалистов по лучевой терапии и врачей других специальностей в зависимости от клинической ситуации.

Статистическая обработка полученных данных выполнена с помощью программы Statistica v. 17.0 (StatSoft, США). При описании количественных признаков в представленных выборках пациентов указывали следующие характеристики: медиану (Me), нижний ($Q_{25\ \%}$) и верхний ($Q_{75\ \%}$) квартили. При описании качественных данных указывали абсолютную (n) и относительную (%) частоту признаков. Оценку динамику показателей количественных признаков проводили с помощью метода Вилкоксона. Общую и безрецидивную выживаемость больных оценивали с использованием метода Каплана–Майера. При всех вариантах сравнения показателей различие считали достоверным при уровне статистической значимости (p) < 0,05.

Результаты

У 82 (89,1 %) женщин проведена передняя экзентерация, у 10 (10,9 %) – тотальная. В целях деривации мочи у данных 92 пациенток выполнены следующие операции: уретерокутанеостомия – 6 (6,5 %). континентный гетеротопический резервуар из слепой кишки с умбиликостомой – 3 (3,3 %), W-образная илеоцистопластика по Hautmann – 8 (8,7 %), операция Bricker – 58 (63,0 %); ректосигмопластика Mainz pouch

II – 5 (5,4 %), ортотопическая илеоцистопластика по Camey II – 7 (7,6 %), ортотопическая илеоцистопластика по Studer – 5 (5,4 %) случаев.

Деривация кишечного отделяемого у всех больных с тотальной экзентерацией осуществлена путем выполнения обструктивной резекции толстой кишки по Гартманну.

Периоперационные результаты экзентерации органов таза у данной когорты пациенток приведены в табл. 1.

Структура ранних и поздних послеоперационных осложнений в соответствии с классификацией Clavien–Dindo [8] представлена в табл. 2. К ранним послеоперационным осложнениям отнесены побочные эффекты, которые возникли в течение первых 3 мес после оперативного вмешательства. Поскольку в некоторых случаях у 1 пациентки было несколько осложнений, общее число осложнений в табл. 2 превышает число больных с осложнениями, указанное в табл. 1.

В соответствии с данной классификацией к осложнениям I степени отнесены те, которые потребовали проведения консервативного лечения. Ко II степени отнесены осложнения, потребовавшие расширения консервативной терапии, в частности переливания крови. Осложнения III степени требовали оперативного лечения: при IIIa степени выполнены вмешательства под местной анестезией, при IIIb степени – под общей анестезией. Кишечная непроходимость была отнесена к IVa степени осложнений как опасное для жизни, требующее интенсивной терапии. В 3 из 5 случаев кишечной непроходимости было выполнено оперативное лечение в виде лапаротомии, ревизии и рассечения спаек органов брюшной полости.

Сроки наблюдения за пациентками составили от 3 до 104 мес (медиана – 51 мес). В послеоперационном периоде в различные сроки химиотерапию или химиолучевую терапию получили 63 (68,5 %) пациентки, а у 7 (7,6 %) пациенток были выполнены различные операции по поводу отдаленных метастазов.

Пятилетняя общая и безрецидивная выживаемость в общей группе пациенток после указанного оперативного вмешательства составила 60,9 ± 15,8 и 55,4 ± 12,6 % соответственно. Показатели общей и безрецидивной выживаемости после экзентерации тазовых органов в зависимости от стадии заболевания в группах пациенток с РМП и РШМ по Каплану–Майеру приведены на рис. 1–4. При этом стадии I и II объединены в 1 группу, так как количество пациенток с I стадией было небольшим.

Сравнение полученных в нашем исследовании результатов общей и безрецидивной выживаемости пациенток с аналогичными данными других авторов показало, что наши результаты в целом можно отнести к числу достаточно хороших исходов лечения пациен-

Таблица 1. *Периоперационные результаты экзентерации органов таза*

Показатель	Me [$Q_{25\,\%}$; $Q_{75\,\%}$]	
Продолжительность операции, мин	266 [215; 305]	
Объем интраоперационной кровопотери, мл	700 [550; 900]	
Послеоперационный койко-день	15 [11; 20]	
	n	%
Частота ранних и поздних послеоперационных осложнений	27,0	29,3

Таблица 2. *Ранние и поздние послеоперационные осложнения по классификации Clavien–Dindo*

Показатель	*n*	%
I степень		
Нагноение послеоперационной раны	3	3,3
Инфекция мочеполовых путей	11	12,0
Тромбоз глубоких вен нижних конечностей	1	1,1
II степень		
Интраоперационное кровотечение (> 1000 мл)	5	5,4
IIIa степень		
Расхождение краев раны	1	1,1
Тазовый абсцесс	1	1,1
IIIb степень		
Резервуаро-влагалищный свищ	2	2,2
Мочеточниково-влагалищный свищ	1	1,1
Прямокишечно-влагалищный свищ	3	3,3
Вентральная грыжа	1	1,1
Стриктура мочеточниково-резервуарного анастомоза	1	1,1
IVa степень		
Кишечная непроходимость	5	5,4
IVb степень	–	–
V степень		
Смерть в течение 30 дней после операции	–	–
Смерть в течение 90 дней после операции	–	–

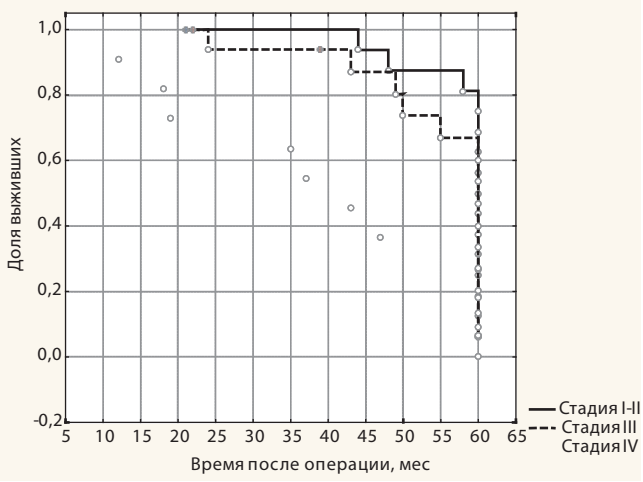

Рис. 1. *Общая выживаемость пациенток с РМП по Каплану–Майеру после экзентерации тазовых органов*

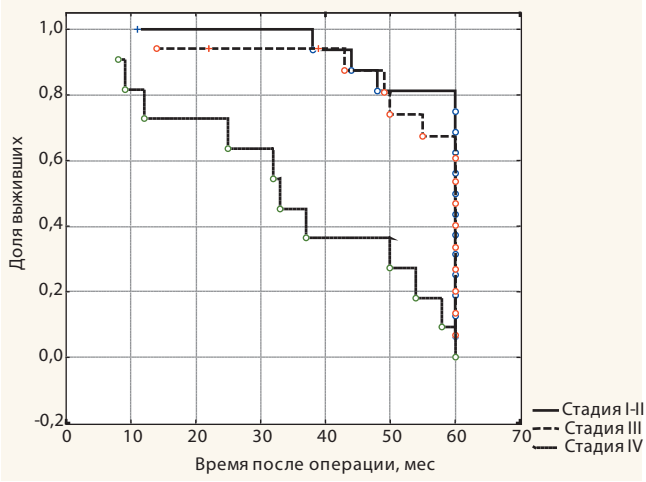

Рис. 2. *Безрецидивная выживаемость пациенток с РМП по Каплану–Майеру после экзентерации тазовых органов*

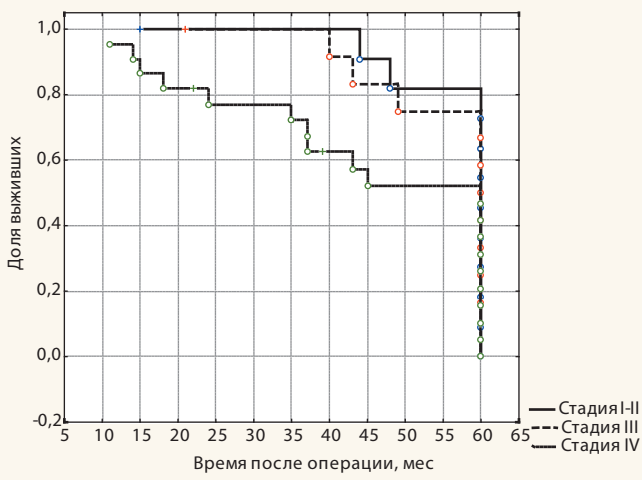

Рис. 3. *Общая выживаемость пациенток с РШМ по Каплану–Майеру после экзентерации тазовых органов*

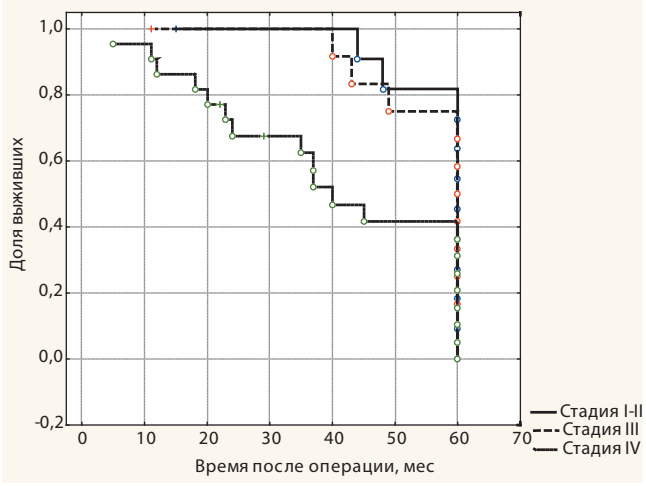

Рис. 4. *Безрецидивная выживаемость пациенток с РШМ по Каплану–Майеру после экзентерации тазовых органов*

тов такой категории. По данным исследований последних лет, показатели 5-летней общей и безрецидивной выживаемости после экзентерации тазовых органов находятся в диапазоне 30–77,6 и 40,5–73,1 % соответственно [9–13].

Качество жизни пациенток после оперативного вмешательства оценивали с помощью вышеназванного опросника SF-36 через 6, 12, 36 и 60 мес после операции. Результаты исследования качества жизни в эти послеоперационные сроки по показателям, соответствующим 8 шкалам, входящим в состав данного опросника, в сравнении с дооперационными значениями представлены в табл. 3.

Оценка динамики показателя качества жизни больных в течение 60 мес после экзентерации тазовых органов показала, что после данного вмешательства в целом ухудшения качества жизни не наступило, наоборот, практически по всем аспектам имело место улучшение, в том числе по ряду параметров (физическое функционирование, ролевое функционирование, обусловленное физическим состоянием, интенсивность боли, социальное функционирование) – статистически значимое улучшение (рис. 5). Анализ динамики показателей качества жизни пациенток не стали проводить по видам патологии и вариантам деривации мочи по следующим причинам: 1) экзентерацию органов таза выполняли при обоих видах опухолей; 2) каждый из вариантов деривации мочи был представлен небольшим числом пациентов, в связи с чем сравнение между ними представлялось некорректным со статистической точки зрения.

Видимо, это объясняется тем, что избавление пациенток от онкологического заболевания и коррекция последствий его лечения с обеспечением хороших функциональных результатов со стороны мочевой и пищеварительной системы позволили компенсиро-

Таблица 3. *Качество жизни больных после экзентерации тазовых органов по SF-36*

Показатель	Me [$Q_{25\,\%}$; $Q_{75\,\%}$], баллы				
	До операции (*n* = 92)	После операции			
		через 6 мес (*n* = 90)	через 12 мес (*n* = 81)	через 36 мес (*n* = 63)	через 60 мес (*n* = 54)
Физическое функционирование	78 [66; 84]	70 [63; 76]	75 [65; 81]	71 [63; 77]	68 [59; 74]
Ролевое функционирование, обусловленное физическим состоянием	42 [38; 46]	22 [20; 25]	40 [36; 44]	38 [33; 42]	36 [32; 41]
Интенсивность боли	56 [52; 61]	55 [52; 59]	53 [49; 57]	52 [48; 56]	52 [49; 56]
Общее состояние здоровья	19 [17; 22]	15 [13; 18]	20 [17; 23]	18 [16; 21]	18 [15; 21]
Жизненная активность	36 [32; 40]	34 [30; 37]	41 [36; 45]	38 [33; 42]	35 [32; 39]
Социальное функционирование	58 [53; 62]	55 [51; 59]	61 [56; 66]	56 [51; 60]	54 [50; 59]
Ролевое функционирование, обусловленное эмоциональным состоянием	49 [45; 54]	38 [34; 42]	44 [39; 49]	48 [44; 53]	46 [41; 50]
Психическое здоровье	33 [29; 38]	40 [36; 45]	49 [44; 54]	51 [47; 56]	53 [49; 58]

вать тот ущерб организму, который был обусловлен тяжелым оперативным вмешательством в виде экзентерации тазовых органов. Возможность достижения хорошего качества жизни женщин после экзентерации отмечена не только в нашей работе, но и в работах других авторов, исследовавших эту проблему [13–15].

Заключение

Таким образом, результаты исследования показали, что выполнение экзентерации тазовых органов у данной тяжелой категории пациентов дает возможность обеспечения приемлемой частоты и тяжести послеоперационных осложнений, отсутствия послеоперационной летальности, достаточно высоких показателей общей и безрецидивной выживаемости, а также качества жизни пациенток. Однако необходимо учитывать, что результаты рассматриваемого оперативного вмешательства во многом зависят от хирургического опыта и уровня материально-технической оснащенности медицинского учреждения. Поэтому выполнение этой операции исключительно в рефе-

Рис. 5. *Статистическая оценка динамики медианы показателей качества жизни по SF-36*

ренс-центрах следует считать важнейшим условием оптимизации результатов лечения женщин с указанными онкологическими заболеваниями.

ЛИТЕРАТУРА / REFERENCES

1. Злокачественные новообразования в России в 2013 году (заболеваемость и смертность). Под ред. А.Д. Каприна, В.В. Старинского, Г.В. Петровой. М., 2015. 250 с. [Malignant tumors in Russia in 2013 (morbidity and fatality). Ed. by A.D. Kaprin, V.V. Starinsky, G.V. Petrova. M., 2015. 250 c. (In Russ.)].
2. Состояние онкологической помощи населению России в 2013 году. Под ред. А.Д. Каприна, В.В. Старинского, Г.В. Петровой. М., 2014. 235 с. [Status of cancer care facilities, provided to the population of Russia in 2013. Ed. by A.D. Kaprin, V.V. Starinsky, G.V. Petrova. M., 2015. (In Russ.)].

3. Косенко И.А., Матылевич О.П. Экзенте-рация таза у больных раком шейки матки: обзор литературы. Онкологический журнал 2008;2(4):82–9. [Kosenko I.A., Matylevich O.P. Pelvis exenteration at patients with cervical cancer: literature review. Onkologicheskiy zhurnal = Oncologic Magazine 2008;2(4): 82–9. (In Russ.)].
4. Diver E.J., Rauh-Hain J.A., Del Carmen M.G. Total pelvic exentera-tion for gynecologic malignancies. Int J Surg Oncol 2012. URL: http://www.ncbi.nlm.nih.gov/pmc/articles/PMC3376473 (Дата обращения: 20.02.2015).
5. Dresen R., Gosens M., Martijn H. et al. Radical resection after IORT-containing multimodality treatment is the most important determinant of outcome in patients treated for LRRC. Ann Surg Oncol 2008;15(7):1937–47.
6. Ferenschild F., Vermaas M., Verhoef C. et al. Total pelvic exenteration for primary and recurrent malignancies. World J Surg 2009; 33(7):1502–8.
7. Austin K.K., Young J.M., Solomon M.J. Quality of life of survivors after pelvic exenteration for rectal cancer. Dis Colon Rectum 2010;53(8):1121–6.
8. Dindo D., Demartines N., Clavien P.A. Classification of surgical complications: a new proposal with evaluation in a cohort of 6336 patients and results of a survey. Ann Surg 2004;240(2):205–13.
9. Yoo H.J., Lim M.C., Seo S.S. et al. Pelvic exenteration for recurrent cervical cancer: ten-year experience at National Cancer Center in Korea. J Gynecol Oncol 2012;23(4):242–50.
10. Ramamurthy R., Duraipandian A. Morbidity and outcome of pelvic exenteration in locally advanced pelvic malignancies. Indian J Surg Oncol 2012;3(3):231–5.
11. Kim J. Pelvic exenteration: surgical approaches. J Korean Soc Coloproctol 2012;28(6):286–93.
12. Goldberg G.L., Sukumvanich P., Einstein M.H. et al. Total pelvic exenteration: the Albert Einstein College of Medicine/Montefiore Medical Center Experience (1987 to 2003). Gynecol Oncol 2006;101(2):261–8.
13. Ishiguro S., Akasu T., Fujita S. et al. Pelvic exenteration for clinical T4 rectal cancer: oncologic outcome in 93 patients at a single institution over a 30-year period. Surgery 2009:145(2): 189–95.
14. Матылевич О.П., Косенко И.А., Красный С.А. и др. Ближайшие результаты экзентерации таза у больных раком шейки матки. Онкологический журнал 2010;4(1):22–7. [Matylevich O.P., Kosenko I.A., Krasny S.A. et al. Recent results of pelvis exenteratopn and patients with cervical cancer. Onkologicheskiy zhurnal = Oncologic Magazine 2010;4(1):22–7. (In Russ.)].
15. Дронов А.И., Крючина Е.А., Горлач А.И., Добуш Р.Д. Экзентерация таза в лечении первичных и рецидивных злока-чественных опухолей. Шпитальна хірургія 2013;1:111–3. [Dronov A.I., Kruchina E.A., Gorlach A.I., Dobush R.D. Pelvis exenteration in the treatment of initial and recurrent malignant tumors. Шпитальна хірургія 2013;1:111–3. (In Russ.)].

Предикторы морбидности радикальной цистэктомии и различных вариантов уродеривации: 20-летний опыт одного хирургического центра

В.А. Перепечай[1], О.Н. Васильев[2], И.М. Спицын[1], М.И. Коган[2]

[1] *Ростовская клиническая больница ФГБУЗ «Южный окружной медицинский центр Федерального медико-биологического агентства»; Россия, 344023, Ростов-на-Дону, ул. Пешкова, 34;*

[2] *ГБОУ ВПО «Ростовский государственный медицинский университет» Минздрава России; Россия, 344022, Ростов-на-Дону, пер. Нахичеванский, 2*

Контакты: *Вадим Анатольевич Перепечай perepechay_va@mail.ru*

Введение. *Бóльшую часть серьезных осложнений радикальной цистэктомии (РЦЭ) следует связывать с коморбидностью пациентов, межкишечными анастомозами, конструируемыми мочевыми резервуарами, а не с РЦЭ. Актуально выявление и оценка роли прогностических факторов морбидности РЦЭ и уродеривации.*

Материалы и методы. *Изучены непосредственные и отдаленные результаты РЦЭ и уродеривации при РМП (n = 350). Выполнен дополнительный анализ последовательно возникших послеоперационных осложнений в хронологическом порядке у всех пациентов, включая пациентов с неонкологической патологией (n = 43).*

Цель исследования *– поиск факторов риска развития осложнений после РЦЭ с различными вариантами отведения мочи.*

Результаты исследования. *Послеоперационные осложнения при достаточном хирургическом опыте имеют 43,9 % больных, преобладают пациенты с легкими и умеренными (I–II степени по Clavien – Dindo) осложнениями не связанными с уродеривацией – 37,8 %. Пациентов с тяжелыми послеоперационными осложнениями – 16,3 %, летальность составила 3,1 %, что достоверно коррелирует с хирургическим опытом. Отсроченные послеоперационные осложнения (3–18 мес) выявлены у 21,4 % больных, среди которых преобладают пациенты со связанными с уродеривацией осложнениями – 19,4 %. Частота осложнений при внекишечных формах уродеривации достоверно выше в сравнении кишечными уродеривациями – 68,1 % против 49,8 % (p < 0,05). При двухэтапном хирургическом лечении пациенты демонстрируют более высокую морбидность и худшую выживаемость. Внекишечные формы уродеривации и отведение мочи в непрерывный кишечник обусловливают менее благоприятный прогноз в сравнении с одномоментными орто- и гетеротопическими методиками. Тип уродеривации и опыт хирурга, выполняющего РЦЭ, являются достоверными предикторами послеоперационной морбидности и независимыми факторами прогноза общей и канцерспецифической выживаемости соответственно. Оптимальный хирургический опыт достигается после выполнения 150 операций.*

Обсуждение. *Целесообразно увеличение сроков исследовательских отчетов применительно к результатам уродеривации до 12–18 мес послеоперационного наблюдения.*

В практической работе следует отказаться от рутинного применения двухэтапного выполнения РЦЭ и окончательной уродеривации, от вариантов внутренней и/или наружной уродеривации, а их использованию предпочесть, когда это возможно, одномоментные орто- и/или гетеротипические уродеривации.

Заключение. *Предикторами высокой морбидности и факторами неблагоприятного прогноза выживаемости после РЦЭ и уродеривации являются внекишечные формы уродеривации (чрескожная пункционная нефростомия, уретерокутанеостомы), внутренняя уродеривация (уретеросигмоанастомоз, уретеросигморектоанастомоз, Mainz pouch II), двухэтапное хирургическое лечение и недостаточный опыт хирурга.*

Ключевые слова: *радикальная цистэктомия, уродеривация, ортотопическая, гетеротопическая, морбидность, осложнения, выживаемость, предикторы*

DOI: 10.17650/1726-9776-2016-12-1-42-57

Predictors for morbidity of radical cystectomy and different types of urine derivation: 20-year experience of a surgery center

V.A. Perepechai[1], O.N. Vasilyev[2], I.M. Spitsyn[1], M.I. Kogan[2]

[1]*Rostov Clinical Hospital, Southern District Medical Center, Federal Biomedical Agency; 34, Peshkov St., Rostov-on-Don 344023, Russia;*
[2]*Rostov State Medical University, Ministry of Health of Russia; 29, Nakhichevansky Lane, Rostov-on-Don 344022, Russia*

Background. *Most of serious complications of radical cystectomy (RCE) should be associated with the comorbidity of patients and the intermestinal anastomoses designed with urinary reservoirs rather than with RCE. It is relevant to identify and assess the role of predictors for morbidity of RCE and urine derivation.*

Objective: *to search for risk factors for complications after RCE with different types of urine derivation.*

Subjects and methods. *The immediate and late results of RCE and urine derivation were studied in 350 patients with bladder cancer. Sequential postoperative complications were additionally analyzed in chronological order in all the patients, including non-cancer ones (n = 43).*

Results. *43.9% of the patients had postoperative complications, if a surgeon had sufficient surgical experience; there was a preponderance of patients with mild-to-moderate complications (Clavien-Dindo grade I-II, 37.8%) unassociated with urine derivation. The patients with severe postoperative complications were 16.3%; mortality was 3.1%, which significantly correlated with surgical experience. Late (3-18 month) postoperative complications were detected in 21.4% of the patients with a preponderance of those with urine derivation-related complications (19.4). The frequency of complications due to extraintestinal versus intestinal urine derivations was significantly higher (68.1 and 49.8% ($p < 0.05$). During two-step surgical treatment, the patients demonstrated higher morbidity and worse survival. Extraintestinal urine derivations, continuous urinary intestinal diversion determine a less favorable prognosis compared with one-stage ortho- and heterotopic procedures. The type of urine derivation and the experience of a surgeon performing RCE are valid predictors for postoperative morbidity and independent prognostic factors of overall and cancer-specific survival, respectively. 150 operations are needed for achieving optimal surgical experience.*
Discussion. It is appropriate to increase the time of research reports on the results of urine derivation up to 12-18 months of a postoperative follow-up.
In practice, the routine use of two-step RCE and final urine derivation and internal and/or external urine ones should be abandoned; preference should be, when possible, given to single-stage ortho- and/or heterotopic urine derivations rather than to the former.
Conclusion. *Extraintestinal (percutaneous puncture nephrostomy, ureterocutaneostomy), and internal (ureterosigmoanastomosis, ureterosigmorectoanastomosis, Mainz pouch II) urine derivations, two-step surgical treatment, and a surgeon's insufficient experience are predictors for high morbidity and poor prognostic factors for survival after RCE and urine derivation.*

Key words: *radical cystectomy, orthotopic and heterotopic urine derivation, morbidity, complications, survival, predictors*

Введение

Радикальная цистэктомия (РЦЭ) и деривация мочи оцениваются как самые сложные хирургические операции в урологии. Несмотря на снижение летальности, частота осложнений при этом остается высокой. На фоне высокого уровня сопутствующей патологии, характерной для больных раком мочевого пузыря (РМП), в ходе операции пациенты подвергаются протяженным разрезам, массивной потере тканевой жидкости, зачастую значимой кровопотере, агрессивным манипуляциям на кишечнике, что ведет к парезам, функциональной кишечной непроходимости и длительному периоду реабилитации [1]. Важно понимать, что РЦЭ и уродеривация являются по сути двумя этапами одной операции. В литературе зачастую сообщается об осложнениях РЦЭ и нередко игнорируется тот факт, что максимальное число осложнений связано со сложностью варианта уродеривации. Осложнения после РЦЭ и уродеривации могут казаться идентичными, а различия непринципиальными, но это не так [2–4]. «Простых» дериваций в рамках РЦЭ не бывает, однако потенциальный риск осложнений при относительно простой уродеривации (уретерокутанеостомы, чрескожная пункционная нефростомия – ЧПНС) может быть меньшим, чем при РЦЭ и симультанной кишечной реконструкции мочевой системы. Таким образом, под осложнениями РЦЭ в широком смысле следует понимать и анализировать в исследованиях осложнения, связанные с РЦЭ и анестезией, сопутствующей патологией, межкишечными анастомозами и вариантами отведения мочи. Оптимальным на сегодняшний день представляется выполнение и РЦЭ, и окончательного варианта континентной уродеривации в рамках одной хирургической процедуры. Это не всегда возможно и прежде всего в связи с соматическим статусом пациента. В такой ситуации хирургу предстоит выбор между континентной уродеривацией с потенциально высоким риском морбидности (орто- либо гетеротопической), выполнением компромиссной процедуры с меньшим риском (инконтинентная гетеротопическая операция Bricker или деривация в непрерывный толстый кишечник), либо прибегнуть к «простой» деривации – ЧПНС или уретерокутанеостомии. В последнем случае окончательный континентный вариант деривации может быть реализован только в рамках дополнительной отсроченной операции, что всегда является еще более сложной хирургией [5–7]. В связи с этим очевидно, что бóльшую часть серьезных, в том числе летальных, осложнений следует связывать с коморбидностью, межкишечными анастомозами, конструируемыми мочевыми резервуарами, а не с РЦЭ. Таким образом, важной проблемой современной онкоурологии остается высокая степень морбидности РЦЭ, которая напрямую связана с качеством, надежностью и безопасностью выполняемой уродеривации, а применяемые методы уродеривации не отвечают в полной мере высоким требованиям социальной и медицинской реабилитации пациентов с данной патологией [8–10]. В связи с этим актуально выявление, оценка роли и значимости прогностических факторов морбидности РЦЭ и уродеривации [11–17].

Цель исследования – определение факторов риска развития осложнений после РЦЭ с различными вариантами отведения мочи.

Материалы и методы

В период с 1995 по 2014 г. проведено более 400 цистэктомий и различных видов уродеривации. Выполнен сравнительный анализ ранних, поздних и отсроченных осложнений РЦЭ и уродеривации, кишечных и внекишечных ее форм, одно- и двухэтапных

Таблица 1. *Характеристики хирургических бригад и клинических баз*

Бригада	Опыт хирургической бригады	Опыт клинической базы
Б1	Все хирурги осваивают методики	Нет предшествующего опыта
Б2	Опытные хирурги	Нет предшествующего опыта
Б3	Опытные хирурги + хирурги, осваивающие методики	Есть предшествующий опыт

операций, различных вариантов уродеривации, влияния на результат хирургического опыта [18, 19]. В текущий анализ включены пациенты, перенесшие РЦЭ и уродеривацию при РМП (n = 350). Средний возраст составил 58,7 ± 9,6 года (4–87 лет); женщин – 30 (8,6 %), средний возраст 58,4±9,3 года (42–78 лет), мужчин – 320 (91,4 %), средний возраст 58,7 ± 9,6 года (4–87 лет). Соотношение мужчин и женщин 10,7:1,0. Операции в объеме РЦЭ и деривации мочи выполняли 3 бригады хирургов (Б1, Б2, Б3) с различным опытом проведения таких операций на клинических базах с разным опытом подобной хирургии (табл. 1).

Для корректной оценки влияния хирургического опыта на результаты хирургии с построением кривых обучения проведен отдельный анализ последовательно возникших послеоперационных осложнений в хронологическом порядке у всех пациентов, включая пациентов с неонкологической патологией (n = 43), подвергнутых цистэктомии и уродеривации теми же хирургическими бригадами, в те же сроки. Суммарно 393 пациента (47 (12 %) женщин, 346 (88 %) мужчин) структурированы как по типам уродеривации, так и по принадлежности к разным хирургическим бригадам (табл. 2).

Из-под наблюдения выбыли 60 (15,3 %) больных, средний период выхода из-под наблюдения 43,2 ± 38,3 (от 1 до 231) мес. Количество и структура выполненных уродериваций представлены в табл. 3.

Сопутствующую патологию оценивали с помощью модифицированного, скорректированного на возраст индекса коморбидности Charlson [20]. Все послеоперационные осложнения зарегистрированы и классифицированы согласно признанной 5-ступенчатой классификации Clavien–Dindo [21]. В отдельный анализ включены отсроченные осложнения с оценкой летальности и причин смерти, выявленные в сроки после 90 дней наблюдения. Все послеоперационные осложнения ранжировали на связанные и не связанные с уродеривацией. При анализе выживаемости при РМП руководствовались рекомендациями МНИОИ им. П.А. Герцена [22]. Применяли следующие методы статистического анализа: проверка нормальности распределения количественных признаков с использованием критерия Колмогорова – Смирнова с поправкой Лиллиефорса и критерия Шапиро – Уилка, проверка равенства генеральных дисперсий с помощью точного критерия Фишера и Кохрена, анализ таблиц сопряженности, ранговый корреляционный анализ, расчет показателей выживаемости по E.L. Kaplan, P. Meier (1958). Все анализируемые показатели формализованы и введены в единую базу данных. Статистическую обработку проводили с помощью пакета прикладных программ Statistica 7.0 (StatSoft, USA), BioStat 2009 (AnalystSoft Inc., USA), Microsoft Excel 2013 и Microsoft Access 2010 (Microsoft Corporation, USA) [23–25].

Результаты

Во всех анализируемых группах показатели числа наблюдений, сроков мониторинга, демографические и гендерные показатели, степени коморбидности пациентов, прогностическая 10-летняя выживаемость, перенесенные в анамнезе хирургические вмешательства оказались сопоставимыми для проведения объективного сравнения. Перечень всех зарегистрированных послеоперационных осложнений и частота их встречаемости представлены в табл. 4.

Все ранние послеоперационные осложнения развились у примерно равного числа больных в хирургических бригадах Б1 (52,4 %) и Б3 (52,7 %)

($p > 0,05$). Достоверное их снижение отмечено лишь в Б2–42,9 %. Превалировали пациенты, имеющие не связанные с уродеривацией осложнения: Б1–44,5 %, Б2–37,8 %, Б3–42,8 %. Число больных с ранними связанными с уродеривацией осложнениями

Таблица 2. *Количество цистэктомий и уродериваций, выполненных разными хирургическими бригадами*

Бригада	Временной интервал	Общее количество операций	Количество операций в год	Суммарное количество операций в год для бригад Б2+Б3
Б1	1995–2004	164	16,3	25,4
Б2	2005–2014	98	11,5	
Б3	2005–2014	131	14,6	
(Б1–3)	1995–2014 г	393	20,6	

Таблица 3. *Выполненные уродеривации*

Уродеривация	Количество операций, *n* (%)				*p*
	Б1 (*n* = 164)	Б2 (*n* = 98)	Б3 (*n* = 131)	(Б1–3) (*n* = 393)	
Ортотопическая	89 (54,3)	64 (65,3)	41 (31,3)	194 (49,4)	> 0,05* < 0,05**
Сигмоцистопластика	35	8	2	45	< 0,05* < 0,05**
Studer	29	13	35	77	> 0,05* < 0,05**
Инвертирующая илеоцистопластика	5	35	–	40	< 0,05* < 0,05**
Hautmann	5	2	–	7	> 0,05* > 0,05**
Camey LeDuc I	1	–	–	1	> 0,05* ---**
Camey LeDuc II	–	3	–	3	> 0,05* > 0,05**
Илеоаугментация по Goodwin	9	3	4	16	> 0,05* > 0,05**
Сигмоаугментация по Goodwin	5	–	–	5	> 0,05* ---**
Гетеротопическая континентная	17 (10,4)	20 (20,4)	3 (2,3)	40 (10,2)	> 0,05* < 0,05**
Kock pouch (модиф.)	13	18	3	34	> 0,05* < 0,05**
Lund pouch	2	–	–	2	> 0,05* ---**
Indiana pouch	2	–	–	2	> 0,05* ---**
T-pouch (модиф.)	–	2	–	2	>0,05* > 0,05**
Внутренняя	25 (15,3)	1 (1,0)	0 (0,0)	26 (6,6)	< 0,05* > 0,05**
Mainz pouch II	19	1	–	20	< 0,05* > 0,05**
Уретеросигморектоанастомоз	3	–	–	3	> 0,05* ---**
Уретеросигмоанастомоз	3	–	–	3	> 0,05* ---**
Наружная	33 (20,1)	13 (13,3)	87 (66,4)	133 (33,8)	< 0,05* < 0,05**
Bricker (гетеротопическая инконтинентная)	3	–	58	61	< 0,05* < 0,05**
Уретерокутанеостомы	26	2	23	51	> 0,05* < 0,05**
ЧПНС	4	11	6	21	> 0,05* > 0,05**
Итого:					
Кишечная деривация	134 (81,7)	85 (86,7)	102 (77,9)	321 (81,7)	> 0,05* > 0,05**
Внекишечная деривация (ЧПНС/уретерокутанеостомы)	30 (18,3)	13 (13,3)	29 (22,1)	72 (18,3)	> 0,05* > 0,05**

** Для Б1 и (Б1–Б3); ** для Б2 и Б3.*

в Б2 (8,2 %) оказалось достоверно меньшим в сравнении с остальными бригадами: Б1–16,5 %, Б3–18,3 % ($p < 0,05$). Важный показатель морбидности – число пациентов в каждой из бригад с тяжелыми ранними послеоперационными осложнениями (III–V по Clavien – Dindo). Его оценка выявила прямую корреляцию с хирургическим опытом и минимальное значение в наиболее опытной бригаде: Б1–25,0 %, Б2–14,3 %, Б3–20,6 %. В структуре ранних осложнений для всех хирургических бригад регистрировались осложнения преимущественно легкой и умеренной степени (I–II по Clavien – Dindo): Б1–63,1 %, Б2–66,7 %, Б3–75,0 %.

Число всех больных с поздними послеоперационными осложнениями оказалось меньшим в сравнении с ранним периодом в 5,4 раза для Б1–9,8 %, в 7 раз для Б2–6,1 % и в 3,5 раза для Б3–15,3 %. Среди поздних осложнений в отличие от ранних регистрировались преимущественно связанные с уродеривацией осложнения: Б1–7,9 %, Б2–5,1 %, Б3–9,2 %. Поздние не связанные с деривацией осложнения развились у единичных пациентов: Б1–2,4 %, Б2–1,0 %, Б3–6,2 % ($p < 0,05$). Та же закономерность прослеживается при оценке числа пациентов с тяжелыми поздними послеоперационными осложнениями (III–V по Clavien – Dindo): Б1–3,1 %, Б2–2,0 %, Б3–5,3 %. Аналогично раннему послеоперационному периоду среди всех поздних осложнений преобладали осложнения легкие и средней степени тяжести (I–II по Clavien – Dindo): Б1–72,2 %, Б2–66,7 %, Б3–66,7 %.

Таблица 4. *Ранние, поздние и отсроченные осложнения у всех пациентов (n = 393)*

Осложнения	Количество	%
Осложнения ранние, не связанные с уродеривацией (≤ 30 сут)		
Острая сердечно-сосудистая недостаточность	3	1,3
Аритмогенный шок	1	0,4
Острый инфаркт миокарда	4	1,7
Острое нарушение мозгового кровообращения	1	0,4
Периферическая нейропатия	1	0,4
Делирий	16	6,9
Тромбоэмболия легочной артерии	4	1,7
Тромбоз бедренной артерии	2	0,9
Мезентериальный тромбоз	1	0,4
Кровотечение из сосудов передней брюшной стенки	2	0,9
Синдром диссеминированного внутрисосудистого свертывания	1	0,4
Пневмония	8	3,4
Пневмоторакс	2	0,9
Острая перфоративная язва желудка, желудочное кровотечение	8	3,4
Раневые осложнения в пределах подкожно-жировой клетчатки	46	19,8
Длительная лимфорея	12	5,2
Длительный парез кишечника	23	9,9
Кишечная непроходимость	14	6,0
Псевдомембранозный энтероколит (Clostridium difficile)	5	2,2
Несостоятельность кишечного анастомоза	20	8,6
Эвентрация	22	9,5
Межпетельный абсцесс	2	0,9
Тазовый абсцесс	1	0,4
Перитонит	9	3,9
Сепсис	7	3,0
Вторичная перфорация прямой кишки	1	0,4
Декомпенсация сахарного диабета	2	0,9
Острая почечная недостаточность	6	2,6
Крапивница, лекарственная непереносимость	8	3,4
Итого:	232	100
Осложнения ранние, связанные с уродеривацией (≤ 30 сут)		
Несостоятельность кишечного резервуара с мочевым затеком	4	5,9
Несостоятельность анастомоза уретры с кишечным резервуаром, с мочевым затеком	8	11,8
Несостоятельность анастомоза мочеточника с кишечным резервуаром, с мочевым затеком	2	2,9
Несостоятельность кишечно-кожного соустья при операции Bricker	1	1,5
Ишемия кишечной стомы при континентной гетеротопической уродеривации	1	1,5
Нарушение фиксации с отхождением мочеточникового дренажа ± несостоятельность мочеточниково-кожного соустья с «потерей» мочеточника в глубине тканей	16	23,5
Некроз нижней трети мочеточника, мочевой затек	1	1,5
Длительно незаживающий резервуаро-кожный свищ	3	4,4
Резервуаро-влагалищный свищ	2	2,9
Острый пиелонефрит	30	44,1
Итого:	68	100

Продолжение табл. 4

Осложнения	Количество	%
Осложнения поздние, не связанные с уродеривацией (31–90 сут)		
Острый инфаркт миокарда	1	7,7
Острое нарушение мозгового кровообращения	1	7,7
Мезентериальный тромбоз	1	7,7
Перитонит	2	15,4
Развитие острой почечной недостаточности на фоне системной химиотерапии	1	7,7
Молниеносная прогрессия опухоли	3	23,1
Толстокишечно-кожный свищ	1	7,7
Лимфоцеле	1	7,7
Диарея	2	15,4
Итого:	13	100
Осложнения поздние, связанные с уродеривацией (31–90 сут)		
Недостаточность удерживающего кишечного клапана при континентной гетеротопической уродеривации (подтекание мочи или затрудненная/невыполнимая аутокатетеризация)	1	3,1
Стриктуры мочеточниково-кишечного анастомоза	2	6,3
Стриктуры мочеточников вне зоны анастомозов	1	3,1
Рецидивирующие атаки пиелонефрита	24	75,0
Некроз нижней трети мочеточника, мочевой затек	1	3,1
Резервуаро-кожный свищ	1	3,1
Нарушение фиксации с отхождениями мочеточникового дренажа, развитием атак острого пиелонефрита	2	6,3
Итого:	32	100
Осложнения отсроченные, не связанные с уродеривацией (≥ 91 сут)		
Послеоперационная грыжа передней брюшной стенки	27	49,1
Толстокишечное кровотечение	2	3,6
Кишечная непроходимость	9	16,4
Толстокишечно-кожный свищ	1	1,8
Лимфоцеле	3	5,5
Диарея	13	23,6
Итого:	55	100
Осложнения отсроченные, связанные с уродеривацией (≥ 91 сут)		
Стриктура мочеточниково-кишечного анастомоза	24	8,3
Стриктура мочеточника вне зоны анастомоза	5	1,7
Стеноз кишечно-кожного соустья при операции Bricker	3	1,0
Стеноз по типу «песочных часов» в зоне кишечно-пузырного анастомоза при аугментирующей пластике по Goodwin	1	0,3
Стриктура уретры в зоне анастомоза с кишечным резервуаром	7	2,4
Стриктура уретры вне зоны анастомоза с кишечным резервуаром	3	1,0
Недержание мочи в дневное время при ортотопической уродеривации	6	2,1
Гиперконтинентность (количество остаточной мочи ≥ 50,0 мл) или невозможность спонтанного мочеиспускания при ортотопической уродеривации	6	2,1
Недостаточность удерживающего кишечного клапана при континентной гетеротопической уродеривации (подтекание мочи или затрудненная/невыполнимая аутокатетеризация)	11	3,8
Пролабация стабилизирующей проленовой сетки клапана на кожу или в резервуар, при гетеротопической континентной уродеривации	4	1,4

Окончание табл. 4

Осложнения	Количество	%
Парастомальная грыжа	1	0,3
Парастомальный дерматит (рецидивирующий)	24	8,3
Конкременты гетеротопического континентного резервуара	11	3,8
Конкременты ортотопического резервуара	11	3,8
Конкременты кондуита Bricker	1	0,3
Конкремент мочеточника (при отсутствии мочекаменной болезни в анамнезе)	6	2,1
Конкременты почки (при отсутствии мочекаменной болезни в анамнезе)	15	5,2
Резервуаро-ректальный свищ	1	0,3
Метаболический/гиперхлоремический ацидоз	25	8,7
Развитие (при отсутствии до операции) или прогрессия (при наличии до операции) хронической болезни почек	59	20,4
Рецидивирующие атаки острого пиелонефрита	60	20,8
Гнойный деструктивный пиелонефрит	5	1,7
Итого:	289	100

Таблица 5. *Ранние (≤ 30 сут) и поздние (31–90 сут) послеоперационные осложнения*

Показатель	Б1 (n = 164)	Б2 (n = 98)	Б3 (n = 131)	(Б1-3) (n = 393)	*p*
Ранние, не связанные с уродеривацией					
Пациенты с осложнениями, *n* (%)	73 (44,5)	37 (37,8)	56 (42,8)	166 (42,2)	> 0,05* > 0,05**
Ранние, связанные с уродеривацией					
Пациенты с осложнениями, *n* (%)	27 (16,5)	8 (8,2)	24 (18,3)	59 (15,0)	> 0,05* < 0,05**
Все ранние осложнения					
Пациенты с осложнениями, *n* (%)	86 (52,4)	42 (42,9)	69 (52,7)	197 (50,1)	> 0,05* > 0,05**
Осложнения по Clavien I–V степени, *n* (%)	130 (100)	54 (100)	116 (100)	300 (100)	> 0,05* < 0,05**
I степени	45 (34,6)	21 (38,9)	47 (40,5)	113 (37,7)	> 0,05* < 0,05**
II степени	37 (28,5)	15 (27,8)	40 (34,5)	92 (30,7)	> 0,05* < 0,05**
IIIa степени	7 (5,4)	2 (3,7)	4 (3,4)	13 (4,3)	> 0,05* > 0,05**
IIIb степени	20 (15,4)	12 (22,2)	22 (19,0)	54 (18,0)	> 0,05* > 0,05**
IVa степени	3 (2,3)	2 (3,7)	1 (0,9)	6 (2,0)	> 0,05* > 0,05**
IVb степени	1 (0,8)	0	1 (0,9)	2 (0,7)	> 0,05* > 0,05**
V степени	17 (13,1)	2 (3,7)	1 (0,9)	20 (6,7)	< 0,05* > 0,05**
Легкие и умеренные осложнения (I–II по Clavien), *n* (%)	82 (63,1)	36 (66,7)	87 (75,0)	205 (68,3)	> 0,05* < 0,05**

Окончание табл. 5

Показатель	Б1 (n = 164)	Б2 (n = 98)	Б3 (n = 131)	(Б1-3) (n = 393)	*p*
Тяжелые осложнения (III–V по Clavien), *n* (%)	48 (36,9)	18 (33,3)	29 (25,0)	95 (31,7)	> 0,05* > 0,05**
Пациенты с тяжелыми осложнениями, *n* (%)	41 (25,0)	14 (14,3)	27 (20,6)	82 (20,9)	> 0,05* > 0,05**
Поздние, не связанные с уродеривацией					
Пациенты с осложнениями, *n* (%)	4 (2,4)	1 (1,0)	8 (6,2)	13 (3,3)	> 0,05* < 0,05**
Поздние, связанные с уродеривацией					
Пациенты с осложнениями, *n* (%)	13 (7,9)	5 (5,1)	12 (9,2)	30 (7,6)	> 0,05* > 0,05**
Все поздние осложнения					
Пациенты с осложнениями, *n* (%)	16 (9,8)	6 (6,1)	20 (15,3)	42 (10,7)	> 0,05* < 0,05**
Осложнения по Clavien I–V ст, *n*	18	6	21	45	> 0,05* < 0,05**
I степени	1	0	4	5	> 0,05* < 0,05**
II степени	12	4	10	26	> 0,05* > 0,05**
IIIa степени	1	0	3	4	> 0,05* > 0,05**
IIIb степени	0	1	0	1	> 0,05* > 0,05**
IVa степени	0	0	0	0	–
IVb степени	0	0	0	0	–
V степени	4	1	5	10	> 0,05* > 0,05**
Легкие и умеренные осложнения (I–II по Clavien-Dindo), *n* (%)	13 (72,2)	4 (66,7)	14 (66,7)	31 (68,9)	> 0,05* > 0,05**
Тяжелые осложнения (III–V по Clavien-Dindo), *n* (%)	5 (27,8)	2 (33,3)	7 (33,3)	14 (31,1)	> 0,05* > 0,05**
Пациенты с тяжелыми осложнениями, *n* (%)	5 (3,1)	2 (2,0)	7 (5,3)	14 (3,6)	> 0,05* > 0,05**
Всего по ранним и поздним послеоперационным осложнениям					
Пациенты, имеющие осложнения, не связанные с деривацией, *n* (%)	74 (45,1)	37(37,8)	58 (44,3)	169 (43,0)	> 0,05* > 0,05**
Пациенты, имеющие осложнения, связанные с деривацией, *n* (%)	33 (20,1)	12 (12,2)	30 (22,9)	75 (19,1)	> 0,05* < 0,05**
Все пациенты с послеоперационными осложнениями, *n* (%)	90 (54,9)	43 (43,9)	76 (58,0)	209 (53,2)	> 0,05* < 0,05**
Легкие и умеренные осложнения (I–II по Clavien-Dindo), *n* (%)	95 (64,2)	40 (66,7)	101 (73,7)	236 (68,4)	> 0,05* < 0,05**
Тяжелые осложнения (III–V по Clavien-Dindo), *n* (%)	53 (35,8)	20 (33,3)	36 (26,3)	109 (31,6)	> 0,05* > 0,05**
Пациенты с тяжелыми осложнениями, *n* (%)	46 (28,1)	16 (16,3)	34 (26,0)	96 (24,4)	> 0,05* > 0,05**

** Для Б1 и (Б1–3); ** для Б2 и Б3.*

Таблица 6. *Повторные хирургические вмешательств в раннем, позднем и отсроченном послеоперационных периодах у всех пациентов (n = 393)*

Операции	Количество	%
Ранние повторные операции		
Вторичные швы на послеоперационную рану (в пределах подкожной жировой клетчатки)	12	13,0
Лапароскопическое дренирование межпетельного абсцесса	1	1,9
Релапаротомия (ревизионная/санационная/ликвидация эвентерации/спаечной кишечной непроходимости - висцеролиз)	30	32,6
Реилео-илеоанастомоз	12	13,0
Ушивание дефекта толстой кишки (дефекта анастомоза, вторичной перфорации, перфоративного дефекта от страхового дренажа)	3	3,3
Колостомия	10	10,7
Ушивание острой перфоративной язвы желудка	2	2,2
Дренирование плевральной полости	3	3,3
ЧПНС	9	9,8
Нефростомия (открытая)	1	1,9
Повторный анастомоз мочеточника с резервуаром	1	1,9
Реанастомозирование резервуара с уретрой	3	3,3
Дренирование ортотопического резервуара (установка надлонной резервуаростомы через отверстие страхового дренажа в дефект стенки резервуара под местной анестезией)	1	1,9
Конверсия операции Studer в операцию Bricker	1	1,9
Удаление ортотопического резервуара	1	1,9
Аутовенозное подвздошно-бедренное шунтирование	1	1,9
Уретрэктомия	1	1,9
Итого:	92	100
Поздние повторные операции		
Стентирование мочеточника	2	-
Лапаротомия	1	-
Дренирование лимфоцеле (пункционное/открытое/лапароскопическое)	1	-
Нефростомия (открытая)	1	-
Итого:	68	100
Операции отсроченные, не связанные с уродеривацией (общая анестезия)		
Уретрэктомия (при уретральном рецидиве) с конверсией ортотопического резервуара в континентный гетеротопический	1	-
Радикальная нефруретерэктомия	1	-
Пластика аневризмы подвздошной артерии	1	-
Резекция почки по поводу опухоли (открытая)	1	-
Нефрэктомия (открытая)	1	-
Лапаротомия	3	-
Колостомия (при кишечной непроходимости)	4	-
Операция по поводу опухоли головного мозга	1	-
Удаление кистомы яичника	1	-
Лапароскопическая нефропексия	1	-
ТУР ДГПЖ	1	-
Итого:	16	-
Операции отсроченные, связанные с уродеривацией (под местной анестезией)		
Резервуаролитотрипсия	24	64,9
Пункционное дренирование лимфоцеле	4	10,8

Окончание табл. 6

Операции	Количество	%
Дистанционная нефролитотрипсия	5	13,5
Иссечение пролабировавшей на кожу и/или в резервуар стабилизирующей проленовой сетки при гетеротопической континентной уродеривации	4	10,8
Итого:	37	100
Операции отсроченные, связанные с уродеривацией (общая анестезия)		
Перкутанная нефролитолапаксия	4	6,3
Трансуретральная эндоскопическая уретеролитотрипсия	6	9,4
Антеградная перкутанная нефроуретеролитотрипсия	1	1,6
Анте- и/или ретроградная эндоуретеротомия	4	6,3
Стентирование мочеточника	7	10,9
Заместительная пластика мочеточников подвздошной кишкой	2	3,1
ТУР стриктуры анастомоза уретры с ортотопическим резервуаром	6	9,4
Внутренняя оптическая уретротомия	4	6,3
ТУР стеноза по типу «песочных часов» в зоне кишечно-пузырного анастомоза при аугментирующей пластике по Goodwin	1	1,6
Реанастомоз мочеточника с резервуаром	3	4,7
Промежностное ушивание резервуаро-ректального свища	1	1,6
Конверсия ортотопического резервуара в гетеротопический	7	10,9
Конверсия Mainz pouch II в деривацию по Bricker	1	1,6
Коррекция клапана при его недостаточности в континентном гетеротопическом резервуаре	2	3,1
Коррекция стеноза кишечно-кожного соустья при операции Bricker	3	4,7
Герниопластика (передняя брюшная стенка/парастомальная грыжа)	7	10,9
«Закрытие» колостомы	5	7,8
Итого:	289	100

Примечание. *ТУР – трансуретральная резекция; ДГПЖ – доброкачественная гиперплазия предстательной железы.*

Оценка суммарных результатов по раннему и позднему послеоперационным периодам (0–90 сут) выявила ряд закономерностей. В ряду всех больных с послеоперационными осложнениями (Б1–54,9 %, Б2–43,9 %, Б3–58,0 %) для всех бригад преобладали пациенты с не связанными с уродеривацией осложнениями: Б1–45,1 %, Б2–37,8 %, Б3–44,3 %. При этом соотношение частоты их встречаемости в бригадах с наибольшим хирургическим опытом (Б2 и Б3) невелико – 1,0: 1,2 ($p < 0,05$). А суммарный анализ по пациентам со связанными с уродеривацией осложнениями (Б1–20,1 %, Б2–12,2 %, Б3–22,9 %) выявил более существенную разницу в соотношении частоты их встречаемости в тех же хирургических бригадах – 1,0: 1,9, с преимуществом в Б2 ($p < 0,05$). Это позволило установить, что различия в хирургическом опыте проявляются прежде всего количеством связанных с уродеривацией послеоперационных осложнений, что является индикатором при оценке хирургических результатов РЦЭ и уродеривации.

Среди всех послеоперационных осложнений чаще преобладали легкие и умеренные (I–II по Clavien – Dindo) – больше в 2–2,5 раза, а суммарное число пациентов с тяжелыми осложнениями коррелировало с опытом хирургических бригад: Б1–28,1 %, Б2–16,3 %, Б3–26,0 %.

Количество повторных операций и частота их выполнения в разные сроки представлены в табл. 6.

Полученные данные демонстрируют четкую взаимосвязь между опытом хирургических бригад и основными показателями результатов РЦЭ и уродеривации. Сообразно этому оказались ранжированы по хирургическим бригадам показатели послеоперационной летальности (табл. 7).

Прослеживается прямая зависимость результатов РЦЭ и уродериваций от опыта хирургов, тогда как опыт клинической базы оказал значительно меньшее влияние на итоговые результаты. Дополнительно нами анализированы все осложнения отсроченного послеоперационного периода (≥ 91 сут) с соблюдением тех же принципов учета и ранжирования,

Таблица 7. *Послеоперационная летальность*

Летальность	Б1 (*n* = 164)	Б2 (*n* = 98)	Б3 (*n* = 131)	(Б1-3) (*n* = 393)	*p*
Ранняя (≤ 30 сут.)	17 (10,4)	2 (2,1)	1 (0,8)	20 (5,1)	< 0,05* > 0,05**
Поздняя (31–90 сут)	4 (2,4)	1 (1,0)	5 (3,8)	10 (2,5)	> 0,05* > 0,05**
Общая послеоперационная (0–90 сут)	21 (12,8)	3 (3,1)	6 (4,6)	30 (7,6)	> 0,05* > 0,05**

** Для Б1 и (Б1-3); ** для Б2 и Б3.*

Таблица 8. *Отсроченные послеоперационные осложнения (3–18 мес)*

Критерий	Б1 (*n* = 164)	Б2 (*n* = 98)	Б3 (*n* = 131)	(Б1-3) (*n* = 393)	*p*
Отсроченные не связанные с уродеривацией					
Пациенты с осложнениями, *n* (%)	26 (15,9)	7 (7,1)	21 (16,0)	54 (13,7)	> 0,05* < 0,05**
Отсроченные связанные с уродеривацией					
Пациенты с осложнениями, *n* (%)	79 (48,2)	19 (19,4)	71 (54,2)	169 (43,0)	> 0,05* < 0,05**
Всего по отсроченным осложнениям					
Пациенты с осложнениями, *n* (%)	86 (52,4)	21 (21,4)	83 (63,4)	190 (48,4)	> 0,05* < 0,05**

**Для Б1 и (Б1–3); ** для Б2 и Б3.*

что и при регистрации ранних и поздних послеоперационных осложнений (табл. 8).

Выявлено, что с увеличением срока послеоперационного мониторинга нарастает удельный вес связанных с уродеривацией осложнений, частота которых так же коррелирует с хирургическим опытом. Соотношение их частоты в бригадах с наибольшим хирургическим опытом (Б2 и Б3) возросло до 1,0: 2,8 ($p < 0,05$) против 1,0:1,9 в период до 90 сут.

Ретроспективный анализ послеоперационных осложнений при кишечных и внекишечных формах уродеривации выявил, что для всех хирургических бригад частота послеоперационных осложнений при внекишечных формах достоверно выше в сравнении кишечными уродеривациями: 68,1 % против 49,8 % ($p < 0,05$), а показатели общей послеоперационной выживаемости достоверно хуже (рис. 1).

Очевидно, что на уровень осложнений и выживаемость в сравниваемых группах оказывают влияние такие важные прогностические факторы, как исходная коморбидность и распространенность РМП, а также наличие части больных с неонкологической патологией. Для достоверной оценки влияния типа уродеривации (кишечная или внекишечная) на общую выживаемость из обеих групп исключены пациенты с неонкологической патологией и превалирующие в той или иной группе пациенты с крайними степенями коморбидности (0–1 и 7–8 степени по Charlson) и стадиями РМП T4a – T4b. Это позволило сформировать однородные группы сравнения, статистически сопоставимые по основным факторам прогноза (табл. 9).

Анализом общей выживаемости по Каплану – Майеру подтверждено статистически достоверное негативное влияние на нее внекишечной уродеривации в сравнении с кишечными ее типами (рис. 2).

Важно, что анализ канцерспецифической выживаемости в сравниваемых группах не выявил статистически достоверной разницы.

Отдельно анализированы данные по пациентам с РМП ($n = 25$), которым выполнены РЦЭ и окончательная кишечная уродеривация, проведенная в среднем через 8,5±4,4 (4–22) мес: ортотопическая – 15, гетеротопическая – 5, внутренняя – 5. Получены худшие сравнительные показатели по осложнениям всех

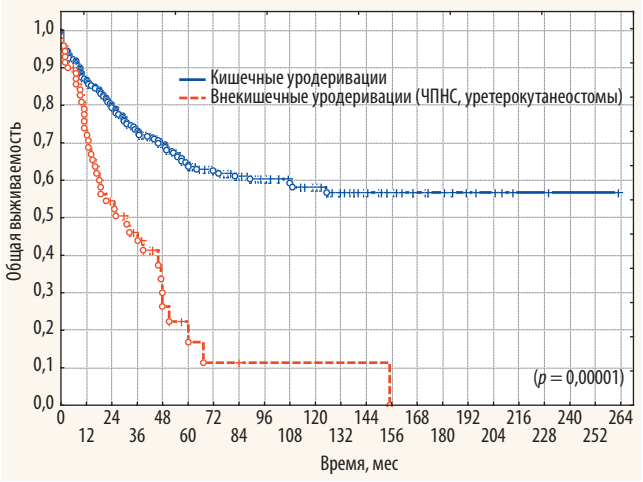

Рис. 1. *Общая выживаемость при кишечных и внекишечных уродеривациях, n = 390 (исключены 3 пациента с конверсией уродеривации)*

Таблица 9. *Сравнение групп кишечной и внекишечной уродериваций по стадиям РМП и индексу коморбидности Charlson (индекс коморбидности Чарлсона, скорректированный на возраст – ИКЧск)*

Показатель	Значение		*p*
	Внекишечная деривация (*n* = 30)	Кишечная деривация (*n* = 132)	
Стадия, *n* (%)			
pT1	4 (13,3)	15 (11,4)	> 0,05
pT2a	5 (16,7)	35 (26,5)	> 0,05
pT2b	7 (23,3)	48 (36,4)	> 0,05
pT3a	9 (30,0)	19 (14,4)	> 0,05
pT3b	5 (16,7)	15 (11,4)	> 0,05
ИКЧск, *n* (%)			
ИКЧск 2	6 (20,0)	69 (52,3)	< 0,05
ИКЧск 3	13 (43,3)	29 (22,0)	< 0,05
ИКЧск 4	6 (20,0)	21 (15,9)	> 0,05
ИКЧск 5	2 (6,7)	12 (9,1)	> 0,05
ИКЧск 6	3 (10,0)	1 (0,8)	> 0,05
ИКЧск, среднее значение	3,4±1,2	2,8±1,0	> 0,05
Предполагаемая 10-летняя выживаемость, %	44,2±26,1	56,7±26,6	> 0,05

** Для Б1 и (Б1–Б3); ** для Б2 и Б3.*

Таблица 10. *Морбидность при одно- и двухэтапных цистэктомиях и уродеривациях*

Показатель	Одноэтапные операции	Двухэтапные операции	*p*
Всего пациентов	368	25	–
Пациенты с осложнениями (≤ 30 сут), *n* (%)	184 (50,0)	13 (52,0)	> 0,05
Пациенты с осложнениями (31–90 сут), *n* (%)	35 (9,5)	7 (28,0)	> 0,05
Всего пациентов с осложнениями (0–90 сут), *n* (%)	192 (52,2)	17 (68,0)	> 0,05
Всего пациентов с тяжелыми осложнениями (0–90 сут), *n* (%)	88 (23,9)	8 (32,0)	> 0,05
Пациенты с повторными операциями (0–90 сут), *n* (%)	76 (20,7)	8 (32,0)	> 0,05
Послеоперационная летальность (0–90 сут), *n* (%)	27 (7,3)	3 (12,0)	> 0,05
Пациенты с отсроченными осложнениями (≥ 91 сут), *n* (%)	172 (46,7)	18 (72,0)	< 0,05
Пациенты с отсроченными повторными операциями, связанными с уродеривацией (≥ 91 сут), *n* (%)	47 (12,8)	11 (44,0)	< 0,05

категорий, в отсроченном периоде – статистически достоверные (табл. 10).

Для оценки общей выживаемости при двухэтапном лечении выполнено сравнение с группой пациентов после РЦЭ при тех же стадиях РМП (pT1-T4a, исключая случаи паллиативной цистэктомии), с теми же формами кишечной уродеривации, но выполненными одномоментно (*n* = 283) (рис. 3).

Для корректного анализа общей выживаемости в зависимости от типа уродеривации анализировали когорту (*n* = 178) из первичных больных после РЦЭ с безрецидивным послеоперационным течением (*n* = 141) и пациентов после цистэктомии при неонкологической патологии (*n* = 37) (рис. 4).

При оценке общей выживаемости при конкретных операциях по уродеривации из этой когорты исключены единичные больные с наружными и внутренни-

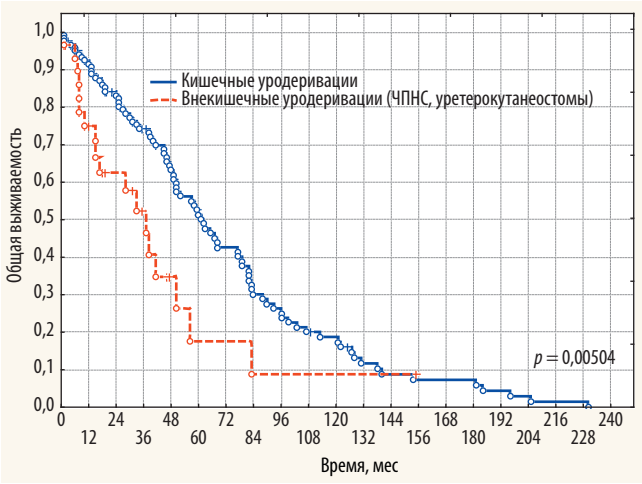

Рис. 2. *Общая выживаемость при кишечных и внекишечных уродеривациях, n = 162 (исключены 3 пациента с конверсией уродеривации, неонкологические больные, пациенты с ИКЧск 0–1 и 7–8 степени, больные сT4aT4b)*

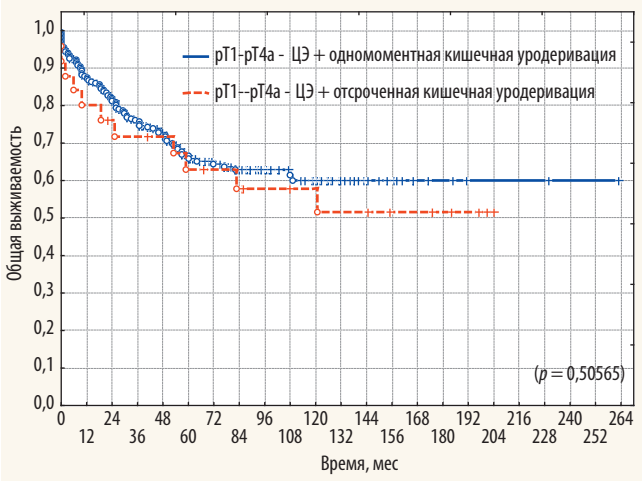

Рис. 3. *Общая выживаемость при одномоментной и отсроченной кишечной уродеривации, n = 308*

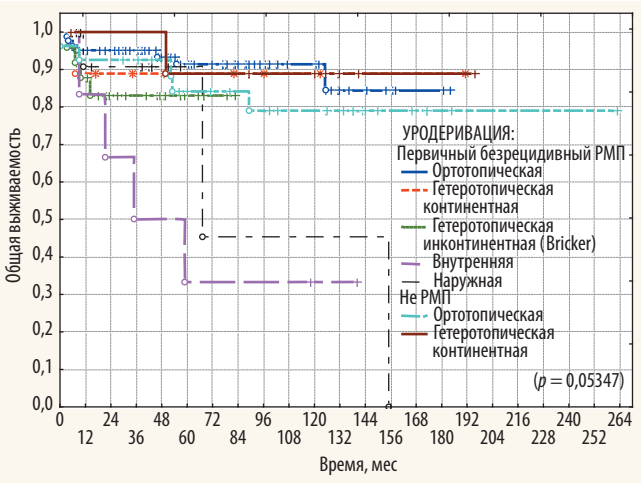

Рис. 4. *Общая выживаемость в зависимости от типов уродеривации, n = 178*

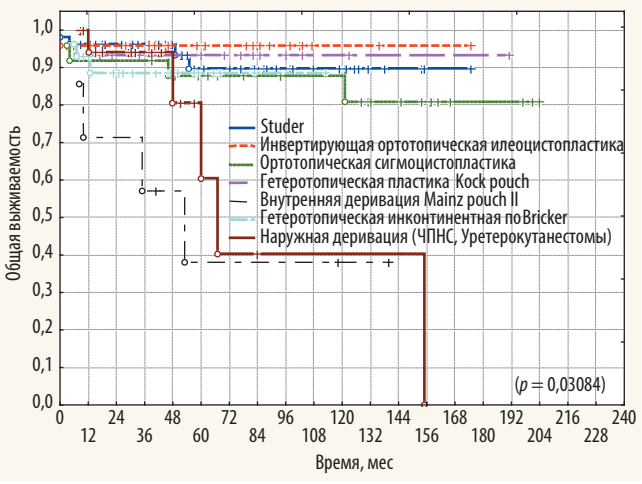

Рис. 5. *Общая выживаемость при разных операциях по уродеривации, n = 175*

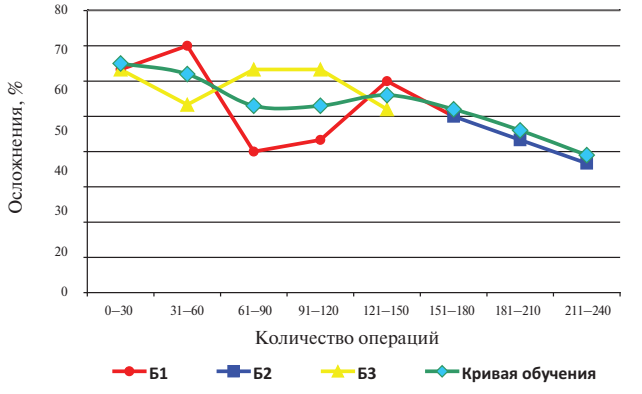

Рис. 6. *Динамика осложнений в зависимости от количества операций в хирургических бригадах. Кривая обучения*

ми вариантами отведения мочи ввиду крайне малой выборки и невозможности достоверной статистической оценки (рис. 5).

Общая выживаемость при всех вариантах ортотопических и гетеротопических уродериваций максимальна и идентична с высокой степенью достоверности. Худшая общая выживаемость статистически достоверно характерна для внутреннего (уретеросигморектоанастомоз, уретеросигмоанастомоз, Mainz pouch II) и наружного (уретерокутанеостомы, ЧПНС) типов уродеривации.

Оценка динамики процентного показателя числа пациентов с осложнениями в каждой из хирургических бригад позволила выстроить количественно-временную кривую, характеризующую темпы обучения хирургов методикам цистэктомии и уродериваций (рис. 6).

Оптимальных на сегодняшний день результатов по количеству послеоперационных осложнений и показателям послеоперационной летальности удается достигнуть после накопления опыта выполнения не менее 150 операций. При среднем темпе выполнения цистэктомий в нашем Центре 20,6 операций в год это соответствует сроку обучения 7,3 года.

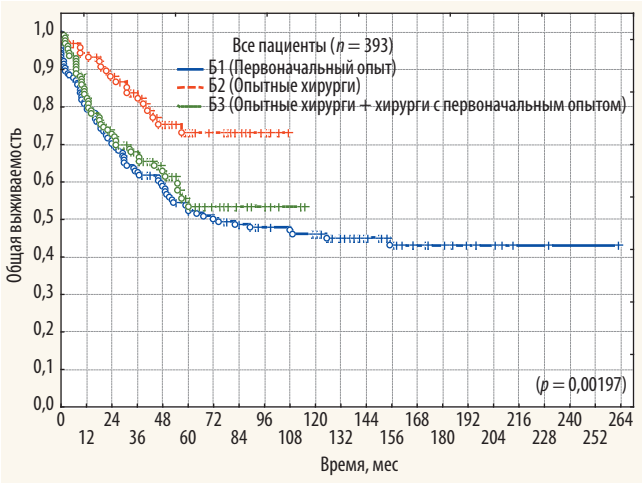

Рис. 7. *Общая выживаемость всех пациентов в зависимости от опыта хирургических бригад, n = 393*

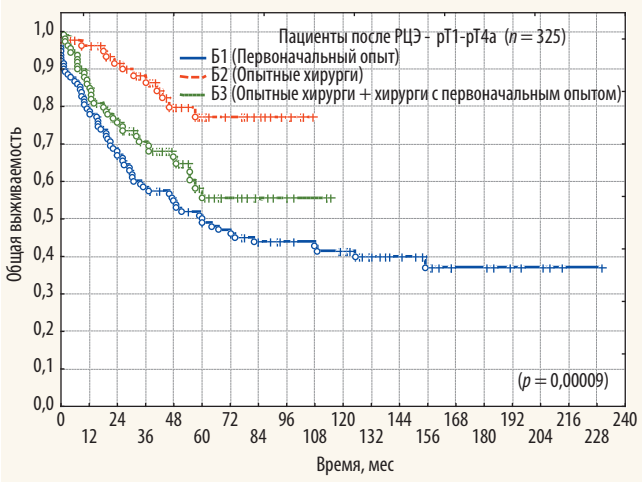

Рис. 8. *Общая выживаемость пациентов с РМП в зависимости от опыта хирургических бригад (исключены паллиативные цистэктомии), n = 325*

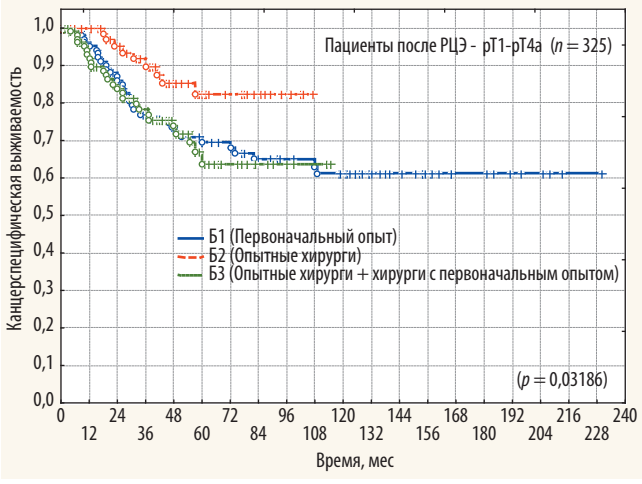

Рис. 9. *Канцерспецифическая выживаемость пациентов с РМП в зависимости от опыта хирургических бригад (исключены паллиативные цистэктомии), n = 325*

Влияние опыта хирурга на результаты подтверждаются анализом общей и канцерспецифической выживаемости пациентов по Каплану – Майеру (рис. 7–9). Исключение из анализа паллиативных цистэктомий, при которых пациенты гибнут в сравнительно более короткие сроки по причине прогрессии опухоли, позволяет более объективно оценить именно хирургические результаты РЦЭ и уродериваций.

По мере накопления хирургическими бригадами опыта, 3- и 5-летняя выживаемость больных после РЦЭ растет и достигает при максимальном хирургическом опыте (Б2): общая выживаемость – 86,4 и 77,1 % и канцерспецифическая – 89,8 и 82,5 % соответственно. Таким образом, опыт хирурга, выполняющего РЦЭ и уродеривацию, следует рассматривать как один из самых мощных предикторов и факторов прогноза выживаемости пациентов после столь сложной программы хирургического лечения.

Обсуждение

Деривация мочи является сложной хирургией с ожидаемыми высокими показателями осложнений, которые наряду с функциональными и онкологическими результатами должны быть приняты во внимание при обсуждении плана лечения с пациентом [2, 10, 14, 19, 26, 27].

В большинстве хирургических отчетов анализируются только ранние, значительно реже ранние и поздние послеоперационные осложнения [1, 2, 5]. Выявленные нами результаты по отсроченным связанным с уродеривацией осложнениям позволяют утверждать, что именно эта категория осложнений, значимая по частоте и степени тяжести, не попадает в поле зрения таких отчетов, не подвергается должному анализу и изучению. Для подобных осложнений не существует инструментов ранжирования по степени тяжести, по влиянию на морбидность и прогнозируемую выживаемость. Создание таких инструментов необходимо. Влияние результатов уродеривации на морбидность и послеоперационную выживаемость недооценивается современными авторами. Мы считаем целесообразным увеличение сроков исследовательских отчетов применительно к результатам уродеривации до 12–18 мес послеоперационного наблюдения.

Внекишечные и внутренние типы уродеривации хирурги избирают чаще всего в ситуациях вынужденных, у пациентов самой тяжелой категории, когда выполнение сложной кишечной уродеривации невозможно по разным причинам или сопряжено с чрезмерными рисками, в том числе нередко по причине соматической тяжести пациента [26, 28]. Таким образом, в клинической практике пациенты, получающие после цистэктомии такие формы уродеривации, как окончательный ее вариант, имеют не меньшее,

а порой большее суммарное число послеоперационных осложнений, которые зачастую превосходят по степени тяжести осложнения при более сложных кишечных уродеривациях и сопровождаются худшей выживаемостью. Вместе с тем при сходных данных по распространенности РМП и показателям коморбидности общая выживаемость при внекишечных уродеривациях достоверно хуже в сравнении с кишечными ее формами. Таким образом, в практической работе следует отказаться от рутинного применения вариантов внутренней и/или наружной уродеривации ввиду того, что общая сравнительная выживаемость при этом самая низкая. Их использованию всегда, когда это только возможно, следует предпочесть орто- и/или гетеротипические варианты уродеривации, которые должны рассматриваться как вариант выбора.

Двухэтапное хирургическое лечение считается рядом исследователей оправданным с точки зрения меньших рисков и безопасности. Такого же мнения придерживались и мы в своих ранних исследованиях [29]. Выполненный современный анализ позволил сделать несколько выводов: двухэтапных подходов в выполнении цистэктомии и окончательной уродеривации следует максимально избегать; выполнение РЦЭ как 1 этапа хирургического лечения в учреждениях, не владеющих современными видами уродеривации (при возможности альтернативы) не оправдано; в клинической практике невозможно полностью избежать двухэтапного лечения, но в таких ситуациях нужно четко представлять, что кишечная уродеривация, выполняемая на 2-м этапе, всегда максимально сложная, трудоемкая, неоправданно длительная операция, сопровождающаяся максимальным риском ранних, поздних и отсроченных осложнений, в том числе высокими показателями послеоперационной летальности.

Добиться максимального снижения морбидности и послеоперационной летальности при выполнении РЦЭ и кишечной уродеривации возможно лишь при накоплении достаточного опыта в выполнении именно этого типа операций [27, 30]. Достаточный предшествующий хирургический опыт у начинающих осваивать РЦЭ и уродеривацию хирургов не позволяет получить оптимальные результаты до момента надежного овладения навыками выполнения этой операции и прежде всего навыками выполнения различных видов уродериваций.

Заключение

Предикторами высокой морбидности и факторами неблагоприятного прогноза выживаемости после РЦЭ и уродеривации являются внекишечные, наружные формы уродеривации (ЧПНС, уретерокутанеостомы), внутренняя уродеривация (уретеросигмоанастомоз, уретеросигморектоанастомоз, Mainz pouch II), двухэтапное хирургическое лечение и недостаточный опыт хирурга.

Для пациентов, нуждающихся в выполнении РЦЭ предпочтительно лечение в центрах, обладающих большим опытом такой хирургии, в которых не только хирурги, но и средний и младший медицинский персонал имеют большой опыт в уходе за такими пациентами.

ЛИТЕРАТУРА / REFERENCES

1. Shabsigh A., Korets R., Vora K.C. et al. Defining early morbidity of radical cystectomy for patients with bladder cancer using a standardized reporting methodology. Eur Urol 2009;55:164–76.
2. Hautmann R.E., De Petriconi R.C., Volkmer B.G. Lessons learned from 1,000 neobladders: the 90-day complication rate. J Urol 2010;184:990–4.
3. Лоран О.Б., Серегин И.В., Серегин А.В., Велиев Е.И. Функциональные результаты и качество жизни пациентов после формирования ортотопического мочевого пузыря. Анналы хирургии 2014;(3):19–25. [Loran O.B., Seregin I.V., Seregin A.V., Veliev E.I. Functional results and life quality of patients after the formation of the orthotopic bladder. Annals of Surgery 2014;(3):19–25. (In Russ.)].
4. Шаплыгин Л.В., Ситников Н.В., Фурашов Д.В. и др. Кишечная пластика при раке мочевого пузыря. Онкоурология 2006;(4):25–9. [Shaplygin L.V., Sitnikov N.V., Furashov D.V. etc. Intestinal plastics at the bladder cancer. Oncourology 2006;(4):25–9.(In Russ.)].
5. Атдуев В.А., Березкина Г.А., Строганов А.Б. и др. Деривация мочи в гетеротопический мочевой пузырь: показания и результаты. Меди¬цинский альманах 2008; Спецвыпуск:109–12. [Atduev V.A., Berezkina G.A., Stroganov A.B. etc. Urine derivation to the heterotopic bladder: indications and results. Medical Almanac2008; Special edition:109–12. (In Russ.)].
6. Алексеев Б.Я., Каприн А.Д., Русаков И.Г. Атлас операций при злокачественных опухолях органов мочеполовой системы: научно-практическое издание. Под ред. А. Х. Трахтенберга, В. И. Чиссова, А.Д. Каприна. М.: Практическая медицина, 2015. 120 с. [Alexeev B.Y., Kaprin A.D., Rusakov I.G. Medical atlas at malignant tumors of the urinary organs: scientific & practical edition. Ed. by A. H. Trahtenberg, V. I. Chissov, A.D. Kaprin. M.: Practical Medicine, 2015. 120 p. (In Russ.)].
7. Даренков С.П., Ковалев В.А., Оччархаджиев С.Б. Кишечное замещение мочевого пузыря с формированием континентной кутанеостомы. Урология 2006;(1): 33–8. [Darenkov S.P., Kovalev V.A., Ocharkhadjiev S.B. Intestinal substitution of the bladder with the formation of the cutaneostona. Urology 2006;(1): 33–8.(In Russ.)].
8. Галеев Р.Х., Муниров Р.Ю., Абдрахманов Э.Ф. Кишечная пластика мочевого пузыря после цистэктомии. Диагностика и лечение рака мочевого пузыря. 4-й Межд. урол. симпозиум. Тез. докл. Н. Новгород, 2005. С.19–20.[Galeev R.H., Munirov R.U., Abdrahmanov E.F. Intestinal plastics of the

bladder after cistectomia. Diagnostics and treatment of the bladder cancer. 4th International Urologic Symposium. Report synopsis. N. Novgorod, 2005. P. 19–20.(In Russ.)].
9. Каприн А.Д., Костин А.А., Шестаков А.В. и др. Качество жизни больных инвазивным раком мочевого пузыря после различных вариантов лечения. Материалы научно-практ. конференции с международным участием «Совершенствование медицинской помощи при онкологических заболеваниях. Национальная онкологическая программа»: Тез. докл. М., 2009. [Kaprin A.D., Kostin A.A., Shestakov A.V. etc. Life quality of patients with invasive bladder cancer after different treatment options. Materials of the international scientific & practical conference Modernization of Medical Assistance at Oncologic Diseases. National Oncgologic Program: Report synopsis M., 2009. (In Russ.)].
10. Карякин О.Б. Инвазивный и метастатический рак мочевого пузыря. Онкоурология 2005;(1):69–71.[Karyakin O.B. Invasive and metastatic bladder cancer. Onkourologiya = Oncourology 2005;(1): 69–71.(In Russ.)].
11. Алексеев Б. Я. Рецензия на статью Д.Т. Гоцадзе, В.Т. Чакветадзе, Э.В. Данелия «Цистэктомия с сохранением предстательной железы и семенных пузырьков». Онкоурология 2006;(1):34–7. [Alexeev B.Y. Review of the article of D.T. Gotsadze, V.T. Chakvetadze, E.V. Danelia Cistectomy with preservation of the prostate and seminal vesicles. Onkourologiya = Oncourology 2006;(1):34–7.(In Russ.)].
12. Комяков Б.К., Горелов А.И., Новиков А.И. и др. Выбор метода деривации мочи при радикальной цистэктомии. Актуальные вопросы лечения онкоурологических заболеваний. Материалы 4-й Всероссийской конференции с участием стран СНГ. Москва, 2001. [Komyakov B.K., Gorelov A.I., Novikov A.I. etc. Selection of the urine derivation method at radical cistectomia. Actual issues of treatment of oncourologic diseases. Materials of the 4th All-Russian conference with the participation of CIS countries. Moscow, 2001.(In Russ.)].
13. Урология. От симптомов к диагнозу и лечению. Иллюстрированное руководство: учеб. пособие. Под ред. П. В. Глыбочко, Ю. Г. Аляева, Н. А. Григорьева. М.: ГЭОТАР–Медиа, 2014. [Urology. From symptoms to diagnosis and treatment. Illustrated guidelines: manual. Ed. by P. V. Glybochko, Y. G. Alyaev, N. A. Grigoriev. M.: GEOTAR–Media, 2014.(In Russ.)].
14. Ситдыков Э.Н., Ситдыкова М.Э., Зубков А.Ю. Выбор метода оперативного лечения новообразования мочевого пузыря. Урология 2003;(6):3–6. [Sitdykov E.N., Sitdykova M.E., Zubkov A.U. Selection of the method for the operative treatment of the bladder tumor. Urologiya = Urology 2003;(6):3–6.(In Russ.)].
15. Морозов А.В., Антонов М.И., Павленко К.А. Замещение мочевого пузыря сегментом кишечника (ортотопическая реконструкция мочевого пузыря). Урология 2000;(3):17–22. [Morozov A.V., Antonov M.I., Pavlenko K.A. Bladder substitution with an intestine segment (orthotopic reconstruction of the bladder). Urologiya = Urology 2000;(3):17–22.(In Russ.)].
16. Красный С.А., Суконко О.Г., Поляков С.Л. Новый метод формирования континентного гетеротопического резервуара после цистэктомии. Онкоурология 2005;(1):35–41. [Krasny S.A., Sukonko O.G., Polyakov S.L. New method of formation of the continent heterotopic basin after cistectomia. Onkourologiya = Oncourology 2005;(1):35–41.(In Russ.)].
17. Каприн А.Д., Нестеров П.В., Костин А.А. и др. Особенности хирургического этапа лечения пациентов, страдающих раком мочевого пузыря с синдромом нижних мочевых путей. Материалы I конгресса Рос. общества онкоурологов: Тез. докл. М., 2006. С. 87–88. [Kaprin A.D., Nesterov P.V., Kostin A.A. etc. Peculiarities of the surgical stage of the treatment of patients with bladder cancer with the syndrome of lower urinary tracts. Materials of the I congress of the Russian Oncourologists' Society: Report abstract M., 2006. P. 87–88. (In Russ.)].
18. Коган М.И., Васильев О.Н., Перепечай В.А., Иванников В.В. Онкологические и функциональные результаты ортотопической кишечной цистопластики после радикальной цистэктомии по поводу рака мочевого пузыря. Медицинский вестник Юга России 2012;(3):38–43. [Kogan M.I., Vasiliev O.N., Perepechay V.A., Ivannikov V.V. Oncologic and functional results of the orthotopic intestinal cistoplastics after radical cistectomia due to the bladder cancer. Medical Herald of the South of Russia 2012;(3):38–43.(In Russ.)].
19. Коган М.И., Васильев О.Н., Перепечай В.А. Послеоперационные осложнения: роль в выживаемости больных после радикальной цистэктомии и их влияние на послеоперационную летальность. Медицинский вестник Юга России 2014;(4):58–64. [Kogan M.I., Vasiliev O.N., Perepechay V.A. Post-operation complications: role in the patients' survival rate after the radical cistectomia and its influence on the post-operative activities. Medical Herald of the South of Russia 2014;(4):58–64.(In Russ.)].
20. Deyo R.A., Cherkin D.C., Ciol M.A. Adapting a clinical comorbidity index for use with ICD-9-CM administrative databases. J Clin Epidemiol 1992;45(6):613–9.
21. Dindo D., Demartines N., Clavien P.A. Classification of surgical complications: a new proposal with evaluation in a cohort of 6336 patients and results of a survey. Ann Surg 2004;240:205–13.
22. Петрова Г.В., Грецова О.В. , Старинский В.В. и др. Характеристика и методы расчета статистических показателей, применяемых в онкологии. Практическое пособие. М.: ФГУ МНИОИ им. П.А. Герцена, 2005. 39 с. [Petrova G.V., Gretsova O.V. , Starinsly V.V. etc. Characteristics and methods of calculation of statistic indices to be applied in oncology. Practical manual M.: P.A. Herzen FSE MSROI, 2005. 39 p.(In Russ.)].
23. Гланц С. Медико-биологическая статистика. Пер. с англ. М.: Практика, 1998. 459 с. [Glantz S. Medical & biologic statistics. Translated from English. M.: Practice, 1998. 459 p.(In Russ.)].
24. Вуколов В.В. Основы статистического анализа. Практикум по статистическим методам и исследованию операций с использованием пакетов STATISTICA и EXCEL. М.: Форум, Инфра-М, 2004. 464 с. [Vukolov V.V. Elements of statistic analysis. Workshop on statistic methods and operations' studies using STATISTICA and EXCE packages. M.: Forum, Infra-M, 2004. 464 p. (In Russ.)].
25. Реброва О.Ю. Статистический анализ медицинских данных. Применение пакета прикладных программ STATISTICA. М.: Медиа Сфера 2002. 312 с. [Rebrova O.Y. Statistic analysis of medical data. Application of the package of applied STATISTICA programs. M.: Media Sphera, 2002. 312 p. (In Russ.)].
26. Finks J.F., Osborne N.H. Trends in hospital volume and operative mortality for high-risk surgery. N Engl J Med 2011;364:2128–37.
27. Матвеев Б.П. Клиническая онкоурология. М.: АБВ-пресс, 2011. 934 с. [Matveev B.P. Clinical oncourology. M.: ABV-press, 2011. 934 p. (In Russ.)].
28. Maffezzini M. Feeding hungry patients, even those well nourished. Eur Urol 2013;63:483–5.
29. Коган М.И., Перепечай В.А. Радикальная цистэктомия. Современный взгляд. Актуальные вопросы лечения онкоурологических заболеваний. Материалы 4-й Всероссийской конференции с участием стран СНГ. Москва, 2001. [Kogan M.I., Perepechay V.A. Radical cistectomy. Modern view. Actual issues of the treatment of oncourologic diseases. Materials of the 4th All-Russian conference with the participation of CIS countries. Moscow, 2001. (In Russ.)].
30. Bochner B.H. Oncologic Outcomes Achieved by Radical Cystectomy. Eur Urol 2013;64:225–6.

ОНКОУРОЛОГИЯ 1'2016 ТОМ 12 | CANCER UROLOGY 1'2016 VOL. 12

Результаты скрининга рака предстательной железы и проблема гипердиагностики заболевания в Республике Беларусь

С.А. Красный[1], Д.Т. Тарендь[2], С.А. Семёнов[1]

[1] РНПЦ онкологии и медицинской радиологии им. Н.Н. Александрова; Республика Беларусь, 223040, Минский р-н, пос. Лесной;
[2] УЗ «Минская областная клиническая больница», Республика Беларусь, 223041, Минский р-н, пос. Лесной

Контакты: *Святослав Александрович Семёнов SemenovSv3@gmail.com*

Разработанная программа скрининга рака предстательной железы (РПЖ) в Республике Беларусь, предусматривающая определение уровня простатспецифического антигена (ПСА) 1 раз в 2 года среди мужчин в возрасте 50–65 лет и выполнение 6-точечной латерализованной биопсии предстательной железы под трансректальным ультразвуковым контролем при уровне ПСА > 4,0 нг/мл, позволила исключить вероятность диагностики клинически незначимого РПЖ. Из обследованных 20 786 мужчин РПЖ выявлен у 249 (1,2 %). Из них у 190 проведена стратификация онкологического риска по D'Amico. К группе низкого риска отнесено 11 (5,6 %) пациентов, в отношении которых может быть избрана тактика наблюдения, остальным пациентам должно быть проведено соответствующее лечение. Таким образом, первый раунд скрининга РПЖ в Беларуси показал, что проблема гипердиагностики не является актуальной и не может ограничивать дальнейшее внедрение скрининговой программы.

Ключевые слова: *рак предстательной железы, скрининг, простатспецифический антиген, гипердиагностика*

DOI: 10.17650/1726-9776-2016-12-1-58-62

The results of prostate cancer screening and the problem of the hyperdiagnosis of the disease in the Republic of Belarus

S.A. Krasnyi[1], D.T. Tarend[2], S.A. Semenov[1]

[1]N.N. Aleksandrov Republican Research and Practical Center for Oncology and Medical Radiology; Lesnoy Settlement, Minsk District 223040, Republic of Belarus;
[2]Minsk Regional Clinical Hospital; Lesnoy Settlement, Minsk District 223041, Republic of Belarus

The prostate cancer (PC) screening program elaborated in the Republic of Belarus, which envisages the determination of prostate-specific antigen (PSA) levels once every two years among 50–65-year-old men and 6-point lateralized transrectal ultrasound-guided biopsy at a PSA level of > 4.0 ng/ml, could rule out the probability of diagnosing clinically insignificant PC. Out of 20,786 male examinees, 249 (1.2 %) patients were found to have PC. Of them, 190 patients underwent D»Amico cancer risk stratification. A low-risk group included 11 (5.6 %) patients, for whom follow-up tactics might be selected; the other patients should receive appropriate treatment. Therefore, the problem of hyperdiagnosis is not relevant during the first PC screening round in Belarus and cannot constrain the further introduction of the screening program.

Key words: *prostate cancer, screening, prostate-specific antigen, hyperdiagnosis*

Введение

Заболеваемость раком предстательной железы (РПЖ) в Республике Беларусь растет быстрыми темпами. По данным Белорусского канцер-регистра, число ежегодно регистрируемых случаев РПЖ в республике увеличилось с 932 в 1996 г. до 3122 в 2011 г. (в 3,5 раза) [1]. По темпам прироста РПЖ занимает 1-е место среди всех злокачественных новообразований в республике. Так, заболеваемость возросла с 19,5 в 1996 г. до 70,9 случая на 100 тыс. населения в 2011 г. [1]. В настоящее время наблюдается экспоненциальный рост заболеваемости РПЖ. Показатели смертности также остаются высокими. За последние 20 лет смертность от РПЖ выросла почти в 3 раза (с 7,0 случая на 100 тыс. мужского населения в 1990 г. до 19,5 на 100 тыс. населения в 2011 г.) [1]. В Беларуси около 60 % впервые выявленных случаев заболевания диагностируется на поздних (III–IV) стадиях, в то время как в Северной Америке и странах Западной Европы доля пациентов с впервые выявленным клинически местно-распространенным и метастатическим РПЖ составляет от 15 до 35 % [1].

Современные методы диагностики РПЖ основываются на определении простатспецифического антигена (ПСА) с последующей систематической биопсией предстательной железы под контролем трансректального ультразвукового исследования (ТРУЗИ). Это позволяет выявить заболевание

на ранних стадиях, что, в свою очередь, значительно улучшает результаты лечения. Вместе с тем при проведении скрининга возникает проблема выявления латентных, или «гистологических», форм рака, не проявляющихся клинически [2], что приводит к гипердиагностике и избыточному лечению [3, 4]. Зарубежные исследования демонстрируют, что лечение таких пациентов не приводит к статистически значимому увеличению продолжительности жизни в сравнении с активным динамическим наблюдением, в то время как побочные эффекты лечения могут существенно снизить качество жизни данной группы пациентов [5].

По данным Европейской ассоциации урологов, раннее выявление и скрининг РПЖ снижают риск диагностики и развития местно-распространенного и метастатического РПЖ и тем самим уменьшают смертность [6]. Но при этом акцентируется внимание на том, что дальнейшие исследования эффективности скрининга РПЖ должны быть направлены на уменьшение проблемы гипердиагностики.

Остается спорным вопрос, насколько эффективно и целесообразно проведение популяционного скрининга РПЖ. Кроме того, нет ясности в вопросе выбора метода лечения в случае выявления РПЖ, поскольку методы лечения в ходе проведенных скрининговых программ не были рандомизированы, не была получена комплексная оценка компромисса между выгодой и риском предлагаемого вида лечения. Результаты уже проведенных исследований по скринингу нельзя переносить на другие страны вследствие существенных различий в уровне ранней диагностики. Требуется проведение дополнительных рандомизированных исследований по скринингу РПЖ, в том числе в рамках отдельно взятых стран и систем здравоохранения, для определения четких рекомендаций и разработки алгоритма скрининга.

В Республике Беларусь была разработана Программа пилотного проекта скрининга РПЖ, утвержденная приказом министра здравоохранения и успешно проведенная в избранных районах республики с общей численностью населения 500 тыс. человек. Полученные данные позволили проанализировать эффективность проводимой Программы по следующим критериям: число обследованных пациентов, количество выявленных случаев рака в ходе скрининга, распределение по стадиям впервые выявленных случаев в регионе, распределение по видам лечения всех впервые выявленных случаев в регионе, а также проведение стратификации онкологического риска у пациентов до начала лечения. Кроме того, оценено влияние скрининга на основные эпидемиологические показатели по РПЖ в соответствующем регионе.

Цель исследования – оценка уровня гипердиагностики РПЖ на основе стратификации онкологического риска в ходе пилотного проекта скрининга РПЖ в Республике Беларусь.

Материалы и методы

Первый этап Программы пилотного проекта скрининга РПЖ проводился в 2011–2012 гг. Всего было отобрано 3 региона республики с наиболее развитой инфраструктурой для проведения исследования: г. Солигорск, г. Молодечно, Первомайский р-н г. Минска.

Нижнюю возрастную границу определяли, основываясь на опыте зарубежных исследований, данных литературы, – 50 лет у мужчин без наследственной предрасположенности. Верхняя граница была установлена с учетом ожидаемой продолжительности жизни мужчин в Беларуси – 65 лет.

Критерии включения в исследование:

– мужчины в возрасте от 50 до 65 лет включительно (на момент начала 2-летнего раунда скрининга или на момент определения уровня ПСА);

– отсутствие тяжелых сопутствующих заболеваний (подразумеваются заболевания, которые с высокой вероятностью приведут к смерти в ближайшие 10 лет, например распространенное злокачественное новообразование, ишемическая болезнь сердца с выраженной сердечной недостаточностью, сахарный диабет с сосудистыми осложнениями, алкоголизм, цереброваскулярные заболевания, хроническая обструктивная болезнь легких с дыхательной недостаточностью, цирроз печени и др.);

– отсутствие РПЖ в семейном анамнезе;

– проживание в г. Молодечно, г. Солигорске, Первомайском р-не г. Минска;

Информация была получена из имеющихся электронных баз данных учреждений здравоохранения, работодателей, местных органов управления. Мужчины, относящиеся к категории, подлежащей скринингу, в плановом порядке, на основе равномерного потока в течение 2 лет приглашались для определения уровня ПСА в сыворотке крови. О необходимости явки пациенту сообщалось по телефону, в письме или при личном контакте. Для сведения к минимуму вероятности ложноположительных результатов был определен интервал 3–4 нед между забором крови для исследования ПСА и следующими процедурами: массаж предстательной железы, цистоскопия, колоноскопия, биопсия предстательной железы, операция на нижних мочевых путях (трансуретральная резекция, аденомэктомия).

Исследования ПСА у мужчин, включенных в программу, выполнялись 1 раз в 2 года. Пороговый уровень ПСА: > 4 нг/мл. При уровне ПСА, превышающем установленный пороговый уровень, пациентам выполняли пальцевое ректальное исследование, затем мультифокальную трансректальную биопсию под ультразвуковым контролем с количеством точек не менее 6.

Дизайн исследования представлен на рис. 1.

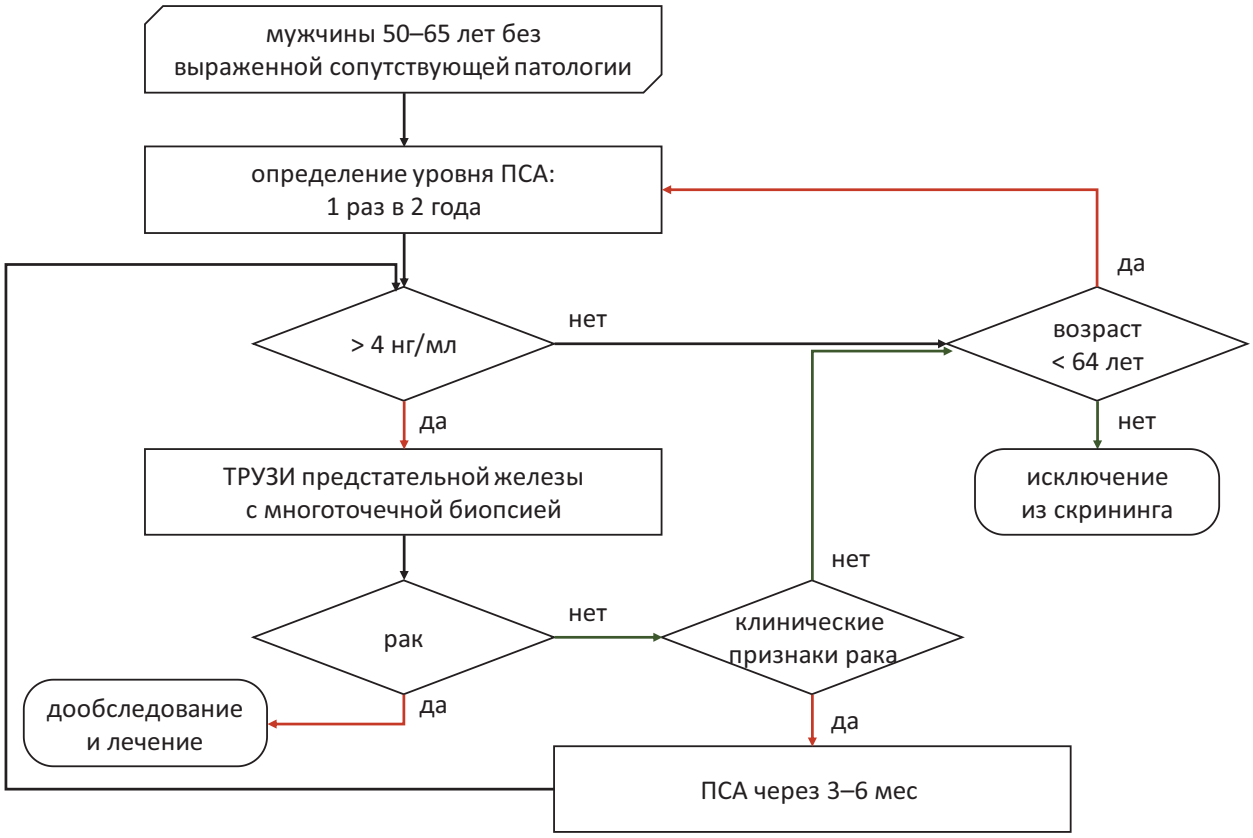

Рис. 1. *Дизайн пилотного проекта*

Стратификация онкологического риска проводилась в соответствии со шкалой D'Amico (табл. 1).

Статистическую обработку данных проводили с использованием программы R-system.

Результаты

В целом Программа пилотного проекта скрининга РПЖ выполнена в запланированном объеме. Определение уровня ПСА проведено 20 786 мужчинам, что составило 93,4 % подлежащих скринингу, у 1128 (5,4 %) мужчин уровень ПСА превысил 4 нг/мл.

В 918 (81,4 %) случаях была выполнена трансректальная биопсия предстательной железы под ультразвуковым контролем. У 249 пациентов, что составило 27,1 % выполненных биопсий и 1,2 % включенных в скрининговую программу. Эти пациенты в дальнейшем были направлены в онкоурологические отделения для специального лечения.

Для оценки значимости проблемы гипердиагностики в ходе скрининга РПЖ в Беларуси была проанализирована группа пациентов с выявленным РПЖ. На момент анализа специальное лечение проведено 220 пациентам из 249 с выявленным РПЖ. Медиана возраста пациентов составила 61 год (нижний квартиль – 57 лет, верхний квартиль – 64 года).

В исследуемой группе пациентов с РПЖ разброс значений ПСА составил от 4,05 до 700,1 нг/мл (медиана – 8,3 нг/мл). Большинство обследованных мужчин (62,7 %) имели уровень ПСА в диапазоне 4,05–10,0 нг/мл (табл. 2).

При проведении клинического стадирования, основанного на данных пальцевого ректального иссле-

Таблица 1. *Степени риска по шкале D'Amico*

Степень риска	ПСА, нг/мл	Индекс Глисона	Критерий cT
Низкий	≤ 10,0	≤ 6	T1c – T2a
Средний	10,1–20,0	= 7	T2b
Высокий	> 20,0	≥ 8	T2c – T4

Таблица 2. *Уровень ПСА у пациентов с впервые выявленным РПЖ*

ПСА, нг/мл	Число пациентов	%
4–10	138	62,7
10–20	48	21,8
20–700	34	15,5
Всего	*220*	*100*

Таблица 3. *Распределение пациентов по индексу Глисона*

Индекс Глисона	Число пациентов	%
3	3	2,2
4	23	17,2
5	17	12,7
6	50	37,3
7	29	21,6
8	11	8,2
9	1	0,8
Всего	*134*	*100*

дования и ТРУЗИ, у 151 (68,6 %) пациентов выявлена локализованная форма рака (I–II стадии). У 69 (31,4 %) мужчин при первичном обследовании выявлены III–IV стадии заболевания.

У всех 220 пациентов, поступивших на лечение, морфологически верифицирована аденокарцинома предстательной железы. Из них у 134 (61 %) мужчин по биопсийному материалу была определена сумма баллов по шкале Глисона (индекс Глисона). Медиана значения составила 6 (табл. 3).

Радикальное лечение проведено 220 пациентам, из которых радикальная простатэктомия (РПЭ) выполнена 143 (65 %) пациентам, лучевая терапия по радикальной программе проведена 32 (14,5 %), лучевая терапия в сочетании с гормонотерапией – 45 (20,5 %).

По результатам морфологических исследований материала, полученного после РПЭ, диагноз аденокарциномы предстательной железы был подтвержден в 100 % случаев. В каждом случае определяли индекс Глисона. Медиана значения составила 7 (табл. 4).

Все 69 пациентов с клинической стадией III–IV отнесены к группе высокого риска. У 121 из 151 пациента с I–II стадиями имелись точные сведения о стадии cTNM, уровне ПСА и индексе Глисона, что позволило стратифицировать их на группы онкологического риска по шкале D'Amico (табл. 5).

Таблица 4. *Индекс Глисона после операции*

Индекс Глисона	Число пациентов	%
3	1	0,7
4	21	14,7
5	19	13,3
6	39	27,3
7	51	35,7
8	10	6,9
9	2	1,4
Всего	*143*	*100*

Таблица 5. *Распределение пациентов на группы онкологического риска D'Amico*

Группа риска	Число пациентов	%
Высокий (III–IV стадии)	69	36,3
Высокий (I–II стадии)	97	51,1
Средний	13	6,8
Низкий	11	5,8
Всего	*190*	*100*

К высокому риску отнесено 87,4 % пациентов, выявленных в первом раунде скрининговой программы, низкий риск определен лишь в 5,8 % случаев.

Обсуждение

Программа пилотного проекта скрининга РПЖ была успешно реализована в 2011–2012 гг. в выбранных регионах Республики Беларусь. По данным, полученным в ходе исследования, отмечено снижение доли впервые выявленных пациентов с местно-распространенными и метастатическими формами РПЖ: 69 (31,4 %) пациентов в сравнении с пациентами, имеющими локализованные формы заболевания (151 пациент (68,6 %). По уровню выявления локализованных форм РПЖ полученные результаты оказались существенно выше, чем в среднем по республике (42,5 %). Вместе с тем особое внимание следует обратить на проблему гипердиагностики и избыточного лечения, которая отмечена в зарубежных исследованиях и может негативно сказываться на результатах и эффективности скрининговых программ.

Разработанная нами программа скрининга с пороговым уровнем ПСА > 4 нг/мл и использованием 6-точечной латерализованной биопсии позволяет практи-

чески исключить выявление клинически незначимого РПЖ, так как к данной форме заболевания относятся случаи, соответствующие следующим критериям: уровень ПСА < 4 нг/мл, размер опухолевого узла < 5 мм, индекс Глисона ≤ 6, наличие единственного положительного столбика при сатурационной (30-точечной) биопсии и степень поражения данного столбика опухолевой тканью не более 10 % (или не более 3 мм) [7].

Согласно данным, полученным в исследовании ERSPC, 43 % выявленных в ходе скрининга пациентов отнесены к группе низкого риска по шкале D'Amico [8]. В нашем исследовании данная группа составила лишь 5,8 %. Таким образом, пациенты, которым лечение может быть отсрочено с избранием тактики наблюдения и проведением терапии в случае роста уровня ПСА, среди выявленных в ходе скрининга в белорусской популяции составляют лишь незначительную часть. Связано это, по-видимому, с исходно низким уровнем ранней диагностики РПЖ в Республике Беларусь по сравнению с ведущими европейскими странами.

Следовательно, отсутствие пациентов с клинически незначимым РПЖ и незначительная доля пациентов, относящихся к группе низкого риска по D'Amico, у которых нежелательные последствия лечения и потенциальное снижение качества жизни могут превышать ожидаемый положительный эффект от скрининга, делают неактуальной проблему гипердиагностики и «гиперлечения» при инициализации программы скрининга в Беларуси. При проведении последующих раундов скрининга РПЖ, возможно, данная проблема будет обостряться, что потребует увеличения группы пациентов, в отношении которых будет избрана выжидательная тактика с отсрочкой лечения.

Заключение

Разработка и проведение пилотного проекта скрининга РПЖ позволили существенно улучшить выявление локализованных форм заболевания. В группе скрининга I–II стадии составили 68,6 % по сравнению с 42,6 % в среднем по республике.

Использование порогового уровня ПСА 4,0 нг/мл и 6-точечной биопсии предстательной железы под трансректальным ультразвуковым контролем позволило исключить выявление клинически незначимого рака и свести до минимума диагностику РПЖ низкого онкологического риска. При стратификации выявленных в ходе скрининга пациентов по шкале D'Amico 166 (87,4 %) отнесено к высокому, 13 (6,8 %) – к среднему и 11 (5,8 %) – к низкому онкологическому риску.

Таким образом, первый раунд скрининга РПЖ в Беларуси показал, что проблема гипердиагностики в республике неактуальна. Это связано с исходно низким уровнем ранней диагностики РПЖ и не может служить препятствием дальнейшему распространению скрининговых мероприятий. С целью оценки степени возрастания данной проблемы в ходе последующих раундов скрининга необходимо проведение дальнейшего исследования.

ЛИТЕРАТУРА / REFERENCES

1. Океанов А.Е., Моисеев П.И., Левин Л.Ф. Статистика онкологических заболеваний в Республике Беларусь (2004–2013). Минск: РНПЦ ОМР им. Н.Н. Александрова, 2014. 382 с. [Okeanov A.E., Moiseev P.I., Levin L.F. Statistics of oncologic diseases in the Republic of Belarus (2004-2013). Ed. by O.G. Sukonko. Minsk: N.N. Alexandrov RSPC OMR, 2014. 382 p. (In Russ.)].
2. Sakr W.A., Grignon D.J., Haas.G.P. et al. Age and racial distribution of prostatic intraepithelial neoplasia. Eur Urol 1996;30:138–44.
3. Donovan J.L. Presenting treatment options to men with clinically localized prostate cancer: the acceptability of active surveillance/monitoring. J Natl Cancer Inst Monogr 2012:191–96.
4. Sandhu G.S., Andriole G.L. Overdiagnosis of prostate cancer. J Natl Cancer Inst Monogr 2012:146–51.
5. Neal D.E., Donovan J.L., Martin R.M. et al. Screening for prostate cancer remains controversial. Lancet 2009;374:1482–3.
6. Heidenreich A., Abrahamsson P.-A., Artibani W. et al. Early detection of prostate cancer: European Association of Urology Recommendation. Eur Urol 2013;l64:347–54.
7. Dall'Era M.A., Albertsen P.C., Bangma C. et al. Active surveillance for prostate cancer: a systematic review of the literature. Eur Urol 2012;62(6):976–83.
8. Heijnsdijk E.A., Wever E.M., Auvinen A. et al. Quality-of-life effects of prostate-specific antigen screening. N Engl J Med 2012;367:595–605.

Гормональная и химиотерапия у больных гормоночувствительным раком предстательной железы

Р.А. Гафанов

ФГБУ «Российский научный центр рентгенорадиологии» Минздрава России; Россия, 117997, Москва, ул. Профсоюзная, 86

Контакты: *Рустем Айратович Гафанов docgra@mail.ru*

Рак предстательной железы (РПЖ) является наиболее распространенным онкологическим заболеванием у мужчин в развитых странах мира и вторым в ряду причин смертности в этой популяции.
Представленный обзор посвящен терапии распространенных форм РПЖ. Подходы к лечению данной нозологии быстро меняются и продолжают развиваться. В последние годы появилось много новой информации о природе РПЖ. Новые терапевтические агенты и подходы продемонстрировали свои преимущества в увеличении общей выживаемости и качества жизни у пациентов с распространенными формами РПЖ.

Ключевые слова: *рак предстательной железы, химиотерапия, гормональная терапия*

DOI: 10.17650/1726-9776-2016-12-1-63-68

Hormonal therapy and chemotherapy in patients with hormone-sensitive prostate cancer

R.A. Gafanov

FSBI "Russian Scientific Center of Radiology" of Russian Ministry of Health; 86, Profsoyuznaya St., Moscow, 117997, Russia

Prostate cancer is the most common men's cancer in men in developed world and the second cause of death in this population.
This review focuses on management of advanced castration resistant prostate cancer (CRPC) has been rapidly changing and is still evolving. In the last years, there has been an increasing knowledge of prostate cancer biology. New therapeutic agents and approaches have been evaluated demonstrating benefits in survival and quality of life in patients with metastatic prostate cancer.

Key words: *prostate cancer; chemotherapy; hormonal therapy*

Введение

Рак предстательной железы (РПЖ) является наиболее распространенным онкологическим заболеванием у мужчин в развитых странах мира и вторым в ряду смертности в этой популяции [1]. В оригинальной работе C. Huggins в 1941 г. [2] был продемонстрирован положительный эффект хирургической кастрации РПЖ, и с того же времени андроген-депривационная терапия (АДТ) заняла главенствующую роль в лечении пациентов с этим заболеванием. АДТ включает хирургическую или медикаментозную (агонисты или антагонисты лютеинизирующего гормона рилизинг-гормона – ЛГРГ) кастрацию с использованием или без использования нестероидных антиандрогенов. Это и есть первая линия лечения пациентов с метастатическим РПЖ [3, 4]. Чаще всего АДТ позволяет достичь кастрационных значений тестостерона (≤ 50 нг/дл), и большинство пациентов с метастатическим гормоночувствительным РПЖ изначально отвечают на это лечение [5]. Тем не менее у большинства пациентов будет развиваться устойчивость к этим традиционным гормональным процедурам, а медиана времени до прогрессирования обычно составляет 18–24 мес [6]. По данным разных авторов, более чем в 20–40 % случаев определяется ответ на 2-ю и 3-ю линии гормональной терапии (ГТ), что свидетельствует о существенной роли андрогенового рецептора (АР) в передаче сигнала у больных кастрационно-рефрактерным РПЖ (КРРПЖ) [3–7]. Передача сигнала АР играет центральную роль в биологии РПЖ, необходимую для пролиферации и выживания раковых клеток [8]. АР – цитоплазматический стероид-рецептор, который связывается с лигандами – андрогенами. Андрогенные стероиды являются наиболее важными агонистами АР, они включают тестостерон, дегидроэпиандростерон, андростендион и андростендиол. Тестостерон – основной андроген, 90–95 % его синтезируются в клетках Лейдига яичек, а 5–10 % имеют надпочечниковое происхождение. В клетках предстательной железы, фермент 5-альфа-редуктаза превращает тестостерон в активный гормон дегидротестостерон, который и связывается с АР [9]. При отсутствии андрогенов АР связывается с белком теплового шока и остается преимущественно в цитоплазме. После активации андро-

генов АР отделяется от белков теплового шока и транслоцируется в ядро, где связывается с коактиваторами и корепрессорами, стимулируя промоторы генов для запуска их транскрипции. Это взаимодействие определяет активацию или подавление генов, регулирующих развитие, дифференцировку и пролиферацию клеток [10]. Существует большое количество доклинических и клинических данных, свидетельствующих о том, что АР остается активным при КРРПЖ. Сохранение активности АР является ключом к прогрессированию РПЖ, а сам рецептор представляет собой наиболее важную терапевтическую мишень в лечении этой болезни, как при гормоночувствительном, так и при кастрационно-резистентном заболевании [11–13]. АР связывает андрогенактивирующие специфические последовательности ДНК с транскрипцией андрогенкоррелированных генов, определяющих физиологические эффекты андрогенов.

Как известно, химиотерапия (ХТ) доцетакселом достоверно увеличивает общую выживаемость (ОВ) при метастатическом КРРПЖ [14, 15]. В настоящее время проводятся исследования, которые направлены на изучение влияния комбинаций цитостатической и ГТ в комплексе с основным лечением (лучевая терапия, радикальная операция) у пациентов с неметастатическим заболеванием. Основной вопрос, поиск ответа на который ведут исследователи: может ли добавление ГТ и ХТ к местному лечению улучшить результаты лечения в целом у больных локализованными и местно-распространенным РПЖ высокого риска прогрессирования?

РПЖ высокого риска прогрессирования составляет около 15 % всех новых случаев заболевания и является потенциально смертельным. Несмотря на проводимое местное лечение, каждый 3-й пациент подвержен риску рецидива и смерти от РПЖ [16, 17]. Наиболее важными прогностическими факторами, определяющими риск возникновения РПЖ, служат клиническая стадия опухоли, уровень инициального простатического специфического антигена (ПСА), сумма баллов по шкале Глисона (индекс Глисона) и процент положительных биоптатов [18–20]. Существует растущий интерес к мультимодальному подходу при высоком риске неметастатического РПЖ, который объединяет местные и системные методы лечения. В этом контексте ХТ может играть важную роль в борьбе с болезнью. В частности, преимущество в ОВ при метастатическом РПЖ привело к изучению возможности использования доцетаксела на ранних стадиях заболевания. Несколько исследований III фазы изучают влияние ХТ в неоадъювантном и адъювантном режиме при РПЖ в комбинации с ГТ или без нее. Потребуется длительное время, чтобы оценить результаты лечения таких больных, хотя известно, что лишь немногие из этих исследований завершились плановыми наборами. Мы представим наиболее важные исследования в отношении роли доцетаксела в неоадъювантном и адъювантном режимах (см. таблицу).

Гормональная и химиотерапия у гормон-наивных пациентов

Использование неоадъювантной ХТ оценено при РПЖ высокого риска. Сочетание ГТ и ХТ с доцетакселом, по-видимому, приводит к уменьшению распространенности опухолевого процесса при удовлетворительных показателях общей токсичности. Было проведено несколько исследований III фазы, оценивающих преимущество ХТ перед операцией на фоне

Химиотерапия в различных режимах у больных локализованным и местно-распространенным РПЖ высокого риска (Recine, 2015)

Исследование	Основная терапия	Основная группа	Контрольная группа	Первичная конечная точка	Статус исследования
GETUG 12	ДЛТ	НА DOC + E + АДТ (3 года)	АДТ (3 года)	ВБП	Набор завершен
CALGB 90203	РПЭ	НА DOC (6 циклов) + АДТ (24 нед) перед РПЭ	РПЭ	ВБП	Продолжается
RTOG 0521	ДЛТ	АТ DOC (6 циклов) + АДТ (2 года)	АДТ (2 года)	ВБП	Набор завершен
TAX 3501	РПЭ	АТ DOC (6 циклов) + АДТ	АДТ	ВБП	Набор завершен
VA # 553 CAP	РПЭ	АТ DOC (6 циклов)	Наблюдение	ВБП	Продолжается
AdPro	РПЭ	АТ DOC (6 циклов)	Наблюдение	Прогрессия	Набор завершен
AdRad	ДЛТ	АТ DOC (6 циклов) + АДТ	АДТ	ПСА-прогрессия	Продолжается
Dana FARBER	ДЛТ	НА DOC (6 циклов) + АДТ	АДТ (6 циклов)	ОВ	Продолжается

Примечание. *ДЛТ – дистанционная лучевая терапия; РПЭ – радикальная простатэктомия; ВБП – выживаемость без прогрессирования; ОВ – общая выживаемость; НА – неоадъювантная терапия; АТ – адъювантная терапия; DOC – доцетаксел; E – эстрамустин.*

АДТ, но результаты этих испытаний еще не опубликованы.

В настоящее время проводится III фаза рандомизированного исследования CALGB 90 203, которая оценивает неоадъювантную ХТ и АДТ до радикальной простатэктомии (РПЭ) по сравнению с непосредственной РПЭ у пациентов с высоким риском локализованного и местно-распространенного РПЖ (стадия T1–3aN0M0). Всего в исследовании лечение проведено 750 пациентам: в основной группе проводилось мультимодальное лечение, которое включало 6 циклов неоадъювантной ХТ таксанами на фоне АДТ с последующей РПЭ; в контрольной группе выполнялась только РПЭ. Первичной конечной точкой исследования будет оцениваться выживаемость без прогрессирования (ВБП) в течение 5 лет [21].

GETUG 12 – французское рандомизированное исследование III фазы, в котором сравниваются 4 цикла неоадъювантной терапии доцетакселом и эстрамустином до местной терапии плюс АДТ в течение 3 лет и местная терапия в комбинации с 3-летней АДТ. В этот протокол было рандомизировано 413 пациентов с местно-распространенным или локализованным РПЖ высокого риска, большинству пациентов (87 %) была проведена дистанционная лучевая терапия. Данные этого исследования достоверно продемонстрировали значительное улучшение ВБП в группе комбинированной терапии по сравнению с группой, получающей только АДТ (относительный риск (ОР) 0,75; 95 % доверительный интервал (ДИ) 0,55–1,01; $p = 0,06$). Также было показано преимущество по ПСА-ответу, который был значительно благоприятнее в группе, получавшей ХТ, чем у пациентов, получавших только АДТ. По результатам анализа нежелательных явлений было показано, что сочетание доцетаксела с эстрамустином имеет приемлемый профиль токсичности [22]. Есть несколько крупных исследований, оценивающих адъювантную ХТ доцетакселом у больных неметастатическим РПЖ с высоким риском прогрессирования, которым была проведена РПЭ. Данные ни одного из исследований III фазы по изучению этой последовательности пока не представлены.

Исследование III фазы RTOG 0521 было разработано для оценки эффективности адъювантной ХТ с доцетакселом в сочетании с АДТ и лучевой терапией. Это исследование включило больных РПЖ высокого риска, получающих АДТ в течение 2 лет в комбинации с лучевой терапией, адъювантной ХТ доцетакселом или без таковой в течение 6 циклов. Первичной конечной точкой определена ОВ. На ASCO 2015 были представлены данные исследования RTOG 0521. Так, 5-летняя ВБП составила 66 % для АДТ + ЛТ и 73 % для АДТ + ЛТ + ХТ (ОР 0,76; 95 % ДИ 0,57–1,00; $p = 0,05$), 4-летняя ОВ в группе ХТ составила 93 % против 89 %. Токсичность была приемлемой [23].

TAX 3501 – III фаза клинического исследования по оценке адъювантной терапии по сравнению с активным наблюдением при регистрации биохимического прогрессирования. Пациенты высокого риска были рандомизированы на 2 группы, в 1-й группе проводилась АДТ аналогами ЛГРГ в течение 18 мес, во 2-й группе назначены аналоги ЛГРГ + доцетаксел 75 мг/м^2 каждые 3 нед в течение 6 циклов. Первичной конечной точкой была определена ВБП. Это исследование не было завершено из-за трудностей набора пациентов, а полученные результаты недостаточны для определения значимых различий в ВБП заболевания [24].

Британское исследование STAMPEDE является крупнейшим по изучению влияния различных режимов системной терапии при местно-распространенном и метастатическом РПЖ. Это многогрупповое многоступенчатое исследование направлено на изучение эффективности нескольких препаратов в сочетании с гормональной терапией у больных местно-распространенным или метастатическим РПЖ с высоким риском. Цель исследования – оценить эффективность доцетаксела, золедроновой кислоты, целекоксиба, абиратерона, энзалутамида и лучевой терапии (только среди пациентов с метастазами) в сочетании с АДТ в сранении с АДТ в монорежиме. Основная задача исследования – определение ОВ. Исследование началось в октябре 2005 г.; пациенты были распределены на 5 экспериментальных оригинальных групп, которые сравнивались с контрольной группой. С ноября 2011 г. по январь 2014 г. был осуществлен набор в группу пациентов, получающих абиратерон в комбинации с преднизолоном на фоне АДТ. Формирование группы по оценке лучевой терапии для пациентов со вновь диагностированным метастатическим РПЖ стартовало в январе 2013 г. В январе 2014 г. инициировано включение еще одной группы пациентов, получающих абиратерон, преднизолон и энзалутамид на фоне АДТ [25]. Группа пациентов, получающих целекоксиб, была закрыта из-за отсутствия эффекта по результатам 2-го промежуточного анализа [26]. Набор в 3 подгруппы с золедроновой кислотой, доцетакселом и золедроновой кислотой в комбинации с доцетакселом успешно завершен в марте 2013 г. Промежуточный анализ результатов выживаемости в группе АДТ показал улучшение ОВ в группе больных с впервые диагностированным метастатическим РПЖ по сравнению с предыдущими данными литературы. На ASCO 2015 представлены обновленные данные по выживаемости в исследовании STAMPEDE, где было показано клинически и статистически значимое увеличение выживаемости в группе АДТ в комбинации с доцетакселом, но не в группе с добавлением золедроновой кислоты [27].

Также недавно было показано, что раннее применение ХТ может улучшить результаты лечения боль-

ных метастатическим гормон-наивных РПЖ, особенно в подгруппе больных с неблагоприятным прогнозом [28, 29]. Эта концепция до последнего времени оставалась спорной, высказывались аргументы за и против такого подхода. Аргументом в пользу данной концепции явился тот факт, что раннее воздействие на тестостерон-независимые клоны опухолевых клеток может увеличить длительность эффективной АДТ и тем самым удлинить продолжительность ремиссии. Кроме того, существует опасность, что некоторые пациенты после прогрессирования на фоне изолированной АДТ могут быть слишком ослабленными, чтобы в последующем получать ХТ. Также известно, что долгосрочная АДТ может сделать опухолевые клетки менее чувствительными к цитостатическому воздействию. Тот факт, что некоторые пациенты в течение длительного времени отвечают на АДТ и им никогда не понадобится ХТ, стал основным аргументом против ранней ХТ. Для оценки эффективности ранней ХТ у больных гормоночувствительным РПЖ с начала 1980-х годов проведен ряд крупных исследований [30–36]. Ни одно из них не продемонстрировало положительных результатов. Было показано, что андрогенная депривация оставалась предпочтительной опцией в первой линии лечения метастатического РПЖ, ни одного примера положительного влияния цитостатического режима в отношении гормоночувствительного РПЖ не отмечено.

Химиотерапия у больных метастатическим РПЖ

На протяжении многих лет исследования с использованием цитостатиков не показывали увеличения ОВ у больных неметастатическим РПЖ. Только в последние годы, с появлением препаратов нового поколения, возобновился интерес к исследованиям различных лекарственных агентов при гормоночувствительном РПЖ. В исследование R.E. Millikan и соавт. [37] были включены 286 больных. Сравнивалось сочетание кетоконазола и доксорубицина с поочередным переходом на винбластин и эстрамустин в дополнение к АДТ и АДТ в монорежиме. Такие комбинации препаратов не показали различий во времени до развития кастрационной резистентности и различий медианы выживаемости между двумя группами. В исследовании, проведенном J. Wang и соавт., сравнивалось сочетание митоксантрона с АДТ и только АДТ у 93 пациентов с местно-распространенным или метастатическим РПЖ [38]. Было показано значительное увеличение ОВ в ответ на лечение у пациентов с местно-распространенным РПЖ в группе митоксантрона, но без существенных преимуществ в группе больных метастатическим РПЖ.

Во французском исследовании GETUG-15, проведенном G. Gravis и соавт., с участием 385 пациентов с метастатическим гормоночувствительным РПЖ, основная группа получала доцетаксел и АДТ, контрольная – только АДТ [30]. Это исследование было первым, где первичной конечной целью была определена ОВ и время до развития кастрационной резистентности. Целью исследования было доказать, что раннее назначение ХТ имеет большую пользу при метастатическом РПЖ на начальных этапах, нежели при отсроченной ХТ на этапе развития кастрационной резистентности. Пациенты получали до 9 циклов доцетаксела. Медиана периода наблюдения составила 50 мес. Следует отметить, что у большинства пациентов, включенных в исследование, диагностирован РПЖ с хорошим прогнозом. Результаты показали значительное улучшение ВБП и времени до ПСА-прогрессии без значительной разницы в ОВ. На ASCO GU 2015 были представлены обновленные результаты более длительного наблюдения (80 мес). Медиана ОВ составила 46,5 мес в группе АДТ и 60,9 мес в группе АДТ + доцетаксел (ОР 0,9; 95 % ДИ 0,7–1,2). Результаты исследования GETUG 15 были схожими с теми, что и в проведенном позднее исследовании CHAARTED, однако исследование GETUG 15 показало незначительное улучшение ОВ в группе АДТ + доцетаксел, которое составило около 4 мес [39].

Наконец, на ASCO в 2014 г. представлены данные исследования CHAARTED, в котором сравнивались результаты раннего применения цитостатической и гормональной терапии у больных гормоночувствительным метастатическим РПЖ. Это исследование III фазы представлено C. Sweeney и соавт. [29]. Пациенты с метастатическим РПЖ на первом этапе получали ХТ доцетакселом 75 мг/м^2 каждый 21-й день в течение максимум 6 циклов + АДТ. В группу сравнения вошли больные, получавшие только АДТ в монотерапии. Это исследование продемонстрировало неоспоримые преимущества раннего начала ХТ, особенно в подгруппе с неблагоприятным прогнозом в соответствии с распространенностью метастазов. Большой объем метастатического поражения характеризовался как наличие висцеральных метастазов (в легкие или печень) и/или 4 или более метастаза в кости (по крайней мере 1 очаг за пределами позвоночника и тазовых костей), что определяло подгруппу больных с неблагоприятным прогнозом. В начале исследования участвовали только пациенты с «большим объемом поражения», но в последующем было принято решение о внесении изменений в протокол, и, таким образом, больные с «малым объемом поражений» также включались в исследование. В отличие от GETUG 15 примерно 2/3 пациентов в CHAARTED имели «большой объем поражений». Первичной конечной точкой была определена ОВ, в то время как вторичные конечные точки соответствовали времени до развития прогрессирования заболевания и времени до появления симптомов прогрессирования. Сочетание ХТ и АДТ в этом иссле-

довании было мотивировано предположением, что тестостерон-независимые клеточные клоны должны лучше отвечать на ХТ на ранних стадиях заболевания [40]. Кроме того, сообщалось, что в ряде работ, в том числе в исследование SWOG, где сравнивалась постоянная и интермиттирующая терапия, было показано, что большой объем поражения с наличием висцеральных метастазов и множественным поражением костей скелета коррелирует с плохим прогнозом и коротким периодом ОВ [35, 36, 38, 41]. В исследовании CHAARTED сочетание доцетаксела и АДТ показало преимущество в ОВ 14 мес по сравнению с АДТ в монорежиме (57,6 мес против 44 мес; ОР 0,61; 95 % ДИ 0,47–0,80; $p = 0,0003$). В группе с плохим прогнозом медиана ОВ составила 49,2 мес при терапии доцетакселом в комбинации с АДТ по сравнению с 32,2 мес при назначении только изолированной АДТ (ОР 0,60; 95 % ДИ 0,45–0,81; $p = 0,0006$), разница составила 17 мес. У больных в подгруппе хорошего прогноза медиана ОВ еще не была достигнута на момент анализа при медиане наблюдения 29 мес. Результаты исследования CHAARTED также показали увеличение медианы времени до прогрессирования заболевания и медианы времени до развития кастрационной резистентности. Особый интерес вызвало то, что медиана времени до прогрессирования заболевания в группе комбинированной терапии составила 32,7 мес по сравнению с 19,8 мес в группе АДТ в монорежиме (ОР 0,49; 95 % ДИ 0,37–0,65; $p < 0,0001$). Кроме того, медиана времени до развития кастрационной резистентности составила 20,7 мес при комбинированной терапии по сравнению с 14,7 мес в группе АДТ в монорежиме (ОР 0,56; 95 % ДИ 0,44–0,70; $p < 0,0001$). Следует отметить, что 129 (74 %) из 174 пациентов с прогрессированием на фоне АДТ впоследствии получали доцетаксел. Профиль нежелательных явлений был приемлемым. Фебрильная нейтропения отмечена только в 6 % случаев, внезапная смерть наступила у больного, получавшего ХТ. Гематологическая токсичность III степени была достаточно низкой, в 2 % отмечались аллергические реакции и в 4 % усталость, около 1 % пациентов испытывали неврологические нарушения III степени [40].

Заключение

Лечебная парадигма РПЖ постоянно развивается. Понимание механизмов, лежащих в основе патогенеза и гетерогенности данного заболевания, позволит разработать новые подходы с использованием различных лекарственных препаратов. Несмотря на улучшение знаний о молекулярной биологии РПЖ, в настоящее время отсутствуют адекватные биомаркеры и факторы прогноза, что препятствует выбору персонифицированного лечения, способного привести к наиболее эффективным результатам. Основными задачами в лечении больных РПЖ являются разработка молекулярной классификации, выбор времени назначения лечения, оптимальная последовательность назначения лекарственных агентов и внедрение в клиническую практику этих инноваций [42].

ЛИТЕРАТУРА / REFERENCES

1. Schröder F.H., Hugosson J., Roobol M.J. et al. Prostate-cancer mortality at 11 years of follow-up. N Engl J Med 2012;366: 981–90.
2. Huggins C, Hodges C.V. Studies on prostatic cancer: I. The effect of castration, of estrogen and of androgen injection on serum phosphatases in metastatic carcinoma of the prostate. 1941. J Urol 2002;168:9–12.
3. Denis L.J., Keuppens F., Smith P.H. et al. Maximal androgen blockade: final analysis of EORTC phase III trial 30853. EORTC Genito-Urinary Tract Cancer Cooperative Group and the EORTC Data Center. Eur Urol 1998;33:144–51.
4. Singer E.A., Golijanin D.J., Miyamoto H. et al. Androgen deprivation therapy for prostate cancer. Expert Opin Pharmacother 2008;9:211–28.
5. Feldman B.J., Feldman D. The development of androgen-independent prostate cancer. Nat Rev Cancer 2001;1:34–45.
6. Debes J.D., Tindall D.J. Mechanisms of androgen-refractory prostate cancer. N Engl J Med 2004;351:1488–90.
7. Scher H.I., Buchanan G., Gerald W. et al. Targeting the androgen receptor: improving outcomes for castration-resistant prostate cancer. Endocr Relat Cancer 2004;11:459–76.
8. Gelmann E.P. Molecular biology of the androgen receptor. J Clin Oncol 2002;20:3001–15.
9. Labrie F. Adrenal androgens and intracrinology. Semin Reprod Med 2004;22:299–309.
10. Trapman J., Cleutjens K.B. Androgen-regulated gene expression in prostate cancer. Semin Cancer Biol 1997;8:29–36.
11. Chen Y., Sawyers C.L., Scher H.I. Targeting the androgen receptor pathway in prostate cancer. Curr Opin Pharmacol 2008;8:440–8.
12. Edwards J., Krishna N.S., Grigor K.M. et al. Androgen receptor gene amplification and protein expression in hormone refractory prostate cancer. Br J Cancer 2003;89:552–6.
13. Mostaghel E.A., Page S.T., Lin D.W. et al. Intraprostatic androgens and androgen-regulated gene expression persist after testosterone suppression: therapeutic implications for castration-resistant prostate cancer. Cancer Res 2007;67:5033–41.
14. Tannock I.F., de Wit R., Berry W.R. et al. Docetaxel plus prednisone or mitoxantrone plus prednisone for advanced prostate cancer. N Engl J Med 2004;351:1502–12.
15. Petrylak D.P., Tangen C.M., Hussain M.H. et al. Docetaxel and estramustine compared with mitoxantrone and prednisone for advanced refractory prostate cancer. N Engl J Med 2004;351:1513–20.
16. Pound C.R., Partin A.W., Epstein J.I. et al. Prostate-specific antigen after anatomic radical retropubic prostatectomy. Patterns of recurrence and cancer control. Urol Clin North Am 1997;24:395–406.
17. D'Amico A.V., Whittington R., Malkowicz S.B. et al. Biochemical outcome after radical prostatectomy, external beam

radiation therapy, or interstitial radiation therapy for clinically localized prostate cancer. JAMA 1998;280:969–74.
18. D'Amico A.V., Cote K., Loffredo M. et al. Determinants of prostate cancer-specific survival after radiation therapy for patients with clinically localized prostate cancer. J Clin Oncol 2002;20:4567–73.
19. Bastian P.J., Boorjian S.A., Bossi A. et al. High-risk prostate cancer: from definition to contemporary management. Eur Urol 2012;61:1096–106.
20. Kattan M.W., Eastham J.A., Stapleton A.M. et al. A preoperative nomogram for disease recurrence following radical prostatectomy for prostate cancer. J Natl Cancer Inst 1998;90:766–71.
21. Eastham J.A., Kelly W.K., Grossfeld G.D. et al. Cancer and Leukemia Group B (CALGB) 90203: a randomized phase 3 study of radical prostatectomy alone versus estramustine and docetaxel before radical prostatectomy for patients with high-risk localized disease. Urology 2003;62:55–62.
22. Fizazi K., Lesaunier F., Delva R. et al. A phase III trial of docetaxel-estramustine in high-risk localised prostate cancer: a planned analysis of response, toxicity and quality of life in the GETUG 12 trial. Eur J Cancer 2012;48:209–17.
23. Sandler H.M, Chen Hu, Rosenthal S.A. et al. A phase III protocol of androgen suppression (AS) and 3DCRT/IMRT versus AS and 3DCRT/IMRT followed by chemotherapy (CT) with docetaxel and prednisone for localized, high-risk prostate cancer (RTOG 0521). J Clin Oncol 2015;33(Suppl), abstr LBA5002.
24. Schweizer M.T., Huang P., Kattan M.W. et al. Adjuvant leuprolide with or without docetaxel in patients with high-risk prostate cancer after radical prostatectomy (TAX-3501): important lessons for future trials. Cancer 2013;119:3610–8.
25. Attard G., Sydes M.R., Mason M.D. et al. Combining enzalutamide with abiraterone, prednisone, and androgen deprivation therapy in the STAMPEDE trial. Eur Urol 2014;66:799–802.
26. James N.D., Sydes M.R., Mason M.D. et al. Celecoxib plus hormone therapy versus hormone therapy alone for hormone-sensitive prostate cancer: first results from the STAMPEDE multiarm, multistage, randomised controlled trial. Lancet Oncol 2012;13:549–58.
27. James N.D., Sydes M.R., Mason M.D. et al. Docetaxel and/or zoledronic acid for hormone-naïve prostate cancer: First overall survival results from STAMPEDE. J Clin Oncol 2015;(suppl) abstr 5001.
28. James N.D., Spears M.R., Clarke N.W. et al. Survival with Newly Diagnosed Metastatic Prostate Cancer in the "Docetaxel Era": Data from 917 Patients in the Control Arm of the STAMPEDE Trial (MRC PR08, CRUK/06/019). Eur Urol 2015;67:1028–38.
29. Sweeney C., Chen Y.H., Carducci M.A. et al. Impact on overall survival (OS) with chemohormonal therapy versus hormonal therapy for hormone-sensitive newly metastatic prostate cancer (mPrCa): An ECOG-led phase III randomized trial. J Clin Oncol 2014;32:abstr LBA2.
30. Gravis G., Fizazi K., Joly F. et al. Androgen-deprivation therapy alone or with docetaxel in non-castrate metastatic prostate cancer (GETUG-AFU 15): a randomised, open-label, phase 3 trial. Lancet Oncol 2013;14:149–58.
31. Fontana D., Bertetto O., Fasolis G. et al. Randomized comparison of goserelin acetate versus mitomycin C plus goserelin acetate in previously untreated prostate cancer patients with bone metastases. Tumori 1998;84:39–44.
32. Murphy G.P., Beckley S., Brady M.F. et al. Treatment of newly diagnosed metastatic prostate cancer patients with chemotherapy agents in combination with hormones versus hormones alone. Cancer 1983;51:1264–72.
33. Murphy G.P., Huben R.P., Priore R. Results of another trial of chemotherapy with and without hormones in patients with newly diagnosed metastatic prostate cancer. Urology 1986;28:36–40.
34. Osborne C.K., Blumenstein B., Crawford E.D. et al. Combined versus sequential chemo-endocrine therapy in advanced prostate cancer: final results of a randomized Southwest Oncology Group study. J Clin Oncol 1990;8:1675–82.
35. Pummer K., Lehnert M., Stettner H. et al. Randomized comparison of total androgen blockade alone versus combined with weekly epirubicin in advanced prostate cancer. Eur Urol 1997;32:81–5.
36. Janknegt R.A., Boon T.A., van de Beek C. et al. Combined hormono/chemotherapy as primary treatment for metastatic prostate cancer: a randomized, multicenter study of orchiectomy alone versus orchiectomy plus estramustine phosphate. The Dutch Estracyt Study Group. Urology 1997;49:411–20.
37. Millikan R.E., Wen S., Pagliaro L.C. et al. Phase III trial of androgen ablation with or without three cycles of systemic chemotherapy for advanced prostate cancer. J Clin Oncol 2008;26:5936–42.
38. Wang J., Halford S., Rigg A. et al. Adjuvant mitozantrone chemotherapy in advanced prostate cancer. BJU Int 2000;86:675–80.
39. Gravis G., Boher J.M., Joly F. et al. Androgen deprivation therapy (ADT) plus docetaxel (D) versus ADT alone for hormone-naïve metastatic prostate cancer (PCa): Long-term analysis of the GETUG-AFU 15 phase III trial. J Clin Oncol 2015;abstr 140.
40. Sweeney C.J., Chen Y.H., Carducci M. et al. Chemohormonal therapy in metastatic hormone-sensitive prostate cancer. N Engl J Med 2015;373(8):737–46.
41. Eisenberger M.A., Blumenstein B.A., Crawford E.D. et al. Bilateral orchiectomy with or without flutamide for metastatic prostate cancer. N Engl J Med 1998;339:1036–42.
42. Recine F., Sternberg C.N. Hormonal therapy and chemotherapy in hormone-naive and castration resistant prostate cancer. Transl Androl Urol 2015;4(3):355–64. doi: 10.3978/j.issn.2223-4683.2015.04.11.

Улучшение безрецидивной выживаемости после радикальной простатэктомии при местно-распространенном раке предстательной железы в зависимости от срока оперативного вмешательства

Е.И. Велиев[1, 2], Е.А.Соколов[1], О.Б. Лоран[1]

[1] *Кафедра урологии и хирургической андрологии ГБОУ ДПО «Российская медицинская академия последипломного образования»; Россия, 123995, Москва, ул. Баррикадная, 2/1;*

[2] *ГКБ им. С.П. Боткина; Россия, 125284, Москва, 2-й Боткинский проезд, 5*

Контакты: *Егор Андреевич Соколов rmapo@yandex.ru*

Цель исследования *– сравнительная оценка частоты положительного хирургического края и 5-летней выживаемости без биохимического рецидива у пациентов с местно-распространенным раком предстательной железы в зависимости от времени выполнения позадилонной радикальной простатэктомии.*

Материалы и методы. *В исследование включены 274 пациента (pT3–4N0–1M0), которые были разделены на 2 группы: 68 больных, оперированных в период с 1997 по 2006 г., и 206 – в период с 2007 по 2012 г. Оперативные вмешательства выполнялись двумя хирургами по стандартизированной методике. Пятилетнюю безрецидивную выживаемость оценивали с помощью метода Каплана–Майера и log-rank-теста. Биохимический рецидив определяли как повышение уровня простатспецифического антигена ≥ 0,2 нг/мл в 2 последовательных измерениях или как начало адъювантной терапии.*

Результаты. *Частота обнаружения положительного хирургического края снизилась с 55,9 % в 1997–2006 гг. до 37,9 % в 2007–2012 гг. (p = 0,01); безрецидивная выживаемость через 5 лет составила 38,8 % против 66,2 % (p < 0,001).*

Выводы. *Данные изменения, вероятно, могут являться следствием улучшения опыта хирургов и усовершенствования хирургической техники с течением времени.*

Ключевые слова: *рак предстательной железы, радикальная простатэктомия, биохимический рецидив, хирургический край, безрецидивная выживаемость, высокий риск, время операции, местно-распространенный процесс, стадия T3, простатспецифический антиген*

DOI: 10.17650/1726-9776-2016-12-1-69-73

Improvement of recurrence-free survival after radical prostatectomy for locally advanced prostate cancer in relation to the time of surgical intervention

E.I. Veliev[1,2], E.A. Sokolov[1], O.B. Loran[1]

[1]*Department of Urology and Operative Andrology, Russian Medical Academy of Postgraduate Education; 2/1, Barrikadnaya St., Moscow, 125995, Russia;*

[2]*S.P. Botkin City Clinical Hospital; 5, Second Botkinsky Passage, Moscow, 125284, Russia*

Objective: *to comparatively estimate the frequency of a positive surgical margin and 5-year biochemical recurrent-free survival (BRFS) rates in patients with locally advanced prostate cancer in relation to the time of radical retropubic prostatectomy.*

Subjects and methods. *The investigation enrolled 274 patients with prostate cancer (pT3-4N0-1M0) who were divided into 2 groups of 68 and 20 patients operated on in 1997 to 2006 and 2007 to 2012, respectively. Two surgeons made surgical interventions by the standardized procedure. The 5-year BRFS rates were estimated using the Kaplan-Meier method and log-rank test. A biochemical recurrence was defined as a prostate-specific antigen level of ≥ 0.2 ng/ml in 2 consecutive measurements or as the initiation of adjuvant therapy.*

Results. *The detection rate of a positive surgical margin decreased from 55.9 % in 1997–2006 to 37.9 % in 2007–2012 (p = 0.01); the 5-year recurrence-free survival rates were 38.8 % versus 66.2 % (p < 0.001).*

Conclusion. *These changes would probably be a result of surgeons» better experience and improved surgical techniques in the course of time.*

Key words: *prostate cancer, radical prostatectomy, biochemical recurrence, surgical margin, recurrence-free survival, high risk, surgery time, locally advanced process, stage T3, prostate-specific antigen*

Введение

На протяжении нескольких десятилетий позадилонная радикальная простатэктомия (РПЭ) считается стандартом лечения локализованного рака предстательной железы (РПЖ) [1]. При этом, по данным целого ряда исследований, онкологические результаты РПЭ имеют тенденцию к улучшению с течением времени, выражаясь в увеличении безрецидивной и раковоспецифической выживаемости оперированных в более поздние сроки пациентов, а год оперативного вмешательства может являться независимым прогностическим фактором дальнейшего течения заболевания [2–4].

В последнее время активно обсуждается вопрос эффективности РПЭ при местно-распространенном РПЖ. Приоритетной и наиболее широко принятой тактикой лечения таких пациентов длительное время считалась комбинация лучевой терапии с андрогенной депривацией, однако имеющиеся удовлетворительные отдаленные результаты хирургического лечения местно-распространенного РПЖ позволяют прогнозировать дальнейшее увеличение его роли как в режиме монотерапии, так и в качестве этапа мультимодальной терапии [5]. Вселяют оптимизм и появляющиеся сравнительные исследования, указывающие на более высокую выживаемость больных РПЖ после РПЭ в сравнении с лучевой терапией [6]. При этом интересно отметить, что уже сейчас РПЭ является наиболее популярным методом лечения пациентов с РПЖ высокого риска (уровень ПСА ≥ 20 нг/мл, клиническая стадия T3, сумма баллов по шкале Глисона (индекс Глисона) ≥ 8), достигая в некоторых регионах Европы 60–70 % [7].

Потенциально, как и в случае с локализованным РПЖ, эффективность РПЭ может изменяться и при местно-распространенном процессе. **Цель исследования** – определение различий в частоте выявления положительного хирургического края (ПХК) и в безрецидивной выживаемости (БРВ) пациентов в зависимости от срока выполнения позадилонной РПЭ.

Материалы и методы

Данное исследование (ретроспективный анализ) основано на результатах обследования и лечения 1859 больных РПЖ, перенесших позадилонную РПЭ в период с 1997 по 2012 г. Оперативные вмешательства выполнялись двумя хирургами по стандартизированной методике (на базе клиники урологии ВМА им. С.П. Кирова в период с 1997 по 2002 г. и клиники урологии и хирургической андрологии РМАПО с 2000 по 2012 г.). Критериями включения являлись: полный набор клинических и гистологических характеристик РПЖ, период наблюдения после операции ≥ 12 мес, гистологически подтвержденный местно-распространенный РПЖ, отсутствие неоадъювантной и немедленной адъювантной терапии (до первого контроля ПСА).

Окончательную группу исследования составили 274 пациента с патологически местно-распространенным процессом (pT3–4N0–1M0). У 194 (70,8 %) из них по данным предоперационного обследования имел место клинически локализованный РПЖ (наличие экстракапсулярной экстензии и/или инвазии семенных пузырьков у этих пациентов выявлено интраоперационно и подтверждено результатами гистологического исследования удаленного препарата). Медиана уровня ПСА до операции составила 13,9 (8,2–22) нг/мл), медиана объема предстательной железы – 40,5 (30–64) см^3. Пациенты были разделены на 2 группы в зависимости от времени выполнения РПЭ (68 оперированы в период с 1997 по 2006 г., 206 – в период с 2007 по 2012 г.). Разница в медиане послеоперационного наблюдения (90,5 и 40 мес соответственно, $p < 0,001$) не влияла на оценку конечных точек нашего исследования (частота ПХК и 5-летняя БРВ). Из 68 пациентов, оперированных в период с 1997 по 2006 г., только у 17 удалось выполнить пересмотр гистологических препаратов после РПЭ, при этом в 4 случаях отмечено увеличение индекса Глисона с ≤ 6 до ≥ 7. Данные о наличии ПХК оценивались путем ретроспективного изучения историй болезни и заключений гистологического исследования (таким образом, отсутствует информация о протоколах выполнения гистологического исследования в двух разных учреждениях в разные периоды времени).

Для статистической обработки информации использовалось программное обеспечение GraphPad Prism 6 (США) и WizardPro 1.3.17 (США). Пятилетняя БРВ оценивалась с помощью метода Каплана – Майера и log-rank-теста. Биохимический рецидив определяли как повышение уровня ПСА ≥ 0,2 нг/мл в 2 последовательных измерениях, или как начало адъювантной терапии. Анализ и статистическая обработка результатов выполнена в апреле 2015 г.

Результаты

На протяжении 15 лет (1997–2012 гг.) доля местно-распространенного РПЖ (pT3–4) в нашей серии оставалась стабильной и находилась в пределах 25–28 %. Общая БРВ включенных в исследование пациентов через 5 лет после операции составила 50,2 % (рис. 1).

ПХК выявлен у 116 (42,3 %) из 274 пациентов. Наиболее частой локализацией являлась зона апекса предстательной железы – 35 (30,2 %) пациентов. У 30 (25,9 %) пациентов ПХК был отмечен в зоне шейки мочевого пузыря, у 17 (14,6 %) – в боковых отделах, у 11 (9,5 %) – в базальных отделах предстательной железы. У 23 (19,8 %) пациентов имел место мультифокальный ПХК. Поражение лимфатических узлов (pN1) наблюдалось у 58 (21,2 %) больных. Сравни-

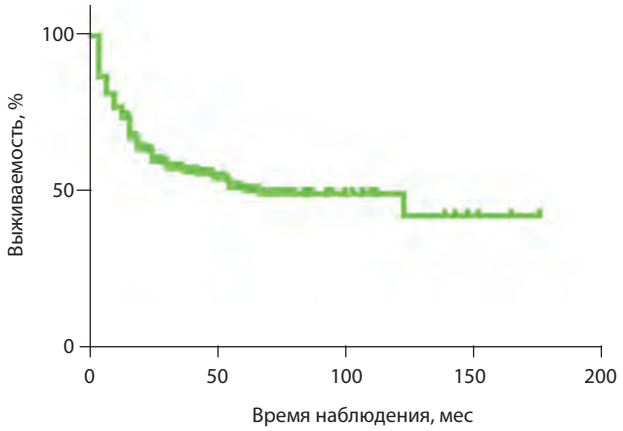

Рис. 1. *БРВ пациентов с местно-распространенным РПЖ после РПЭ*

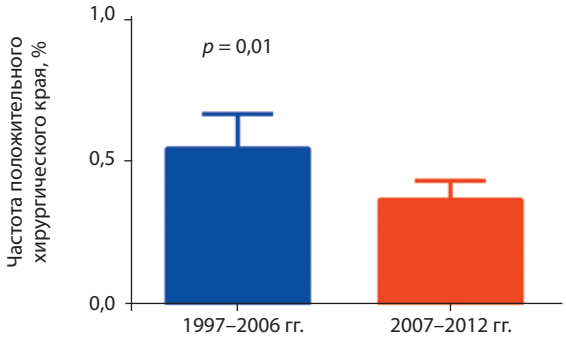

Рис. 2. *Частота ПХК у пациентов с местно-распространенным РПЖ в зависимости от периода выполнения РПЭ*

тельные характеристики обеих групп представлены в табл. 1.

Частота рецидивов среди пациентов, оперированных в период с 2007 по 2012 г., оказалась значимо ниже в сравнении с оперированными в период с 1997 по 2006 г.: 33,8 % против 61,2 % ($p < 0,001$).

В результате дальнейшего статистического анализа выявлено, что частота ПХК снизилась с 55,9 % в период с 1997 по 2006 г. до 37,9 % в период с 2007 по 2012 г. ($p = 0,01$) (рис. 2), а 5-летняя БРВ оказалась существенно выше в группе более позднего вмешательства и составила 66,2 % против 38,8 % в раннем периоде ($p = 0,007$) (рис. 3).

Обсуждение

Высокая эффективность РПЭ при местно-распространенном РПЖ была продемонстрирована многими исследовательскими группами. Так, C.R. Mitchell и соавт. представили опыт клиники Мауо (Рочестер, США) в лечении пациентов с клинической стадией T3 [8]. В общей сложности были изучены отдаленные результаты оперативного лечения 843 мужчин, перенесших РПЭ в период с 1987 по 1997 г. По данным авторов,

Таблица 1. *Сравнительная характеристика пациентов, включенных в исследование*

Характеристика пациентов	1-я группа (1997–2006 гг., *n* = 68)	2-я группа (2007–2012 гг., *n* = 206)	*p*
Средний возраст, лет	63,7 ±0,8	62,7 ±0,6	0,57
Средний уровень ПСА, нг/мл	17,9 ±0,74	12,6 ±0,53	0,01
Клиническая стадия, *n* (%): cT1 cT2 cT3	 5 (7,4) 39 (57,3) 24 (35,3)	 17 (8,3) 133 (64,5) 56 (27,2)	0,25
Группа риска (по D'Amico), *n* (%): низкий промежуточный высокий	 4 (5,9) 15 (22) 49 (72,1)	 14 (6,8) 42 (20,4) 150 (72,8)	0,95
Индекс Глисона после РПЭ, *n* (%): 6 ≥ 7	 43 (63,2) 25 (36,8)	 128 (62,1) 78 (37,9)	0,45
Тазовая лимфаденэктомия, *n* (%): стандартная расширенная	 47 (69,1) 21 (30,9)	 89 (43,2) 117 (56,8)	< 0,001
Патологическая стадия, *n* (%): pT3a pT3b pT4	 29 (42,6) 35 (51,5) 4 (5,9)	 128 (62,1) 71 (34,5) 7 (3,4)	0,005
pN pN0 pN1	 51 (75) 17 (25)	 165 (80,1) 41 (19,9)	0,39

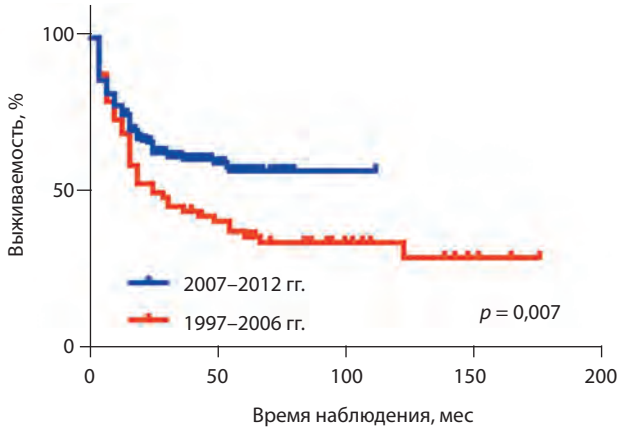

Рис. 3. *БРВ пациентов с местно-распространенным РПЖ в зависимости от периода выполнения РПЭ*

биохимический рецидив при медиане наблюдения, равной 14 годам, развился у 59 % больных, при этом выживаемость без системной и локальной прогрессии через 20 лет после РПЭ составила 72 %. В то же время необходимо отметить существенное ограничение данного исследования: чуть больше половины (53,7 %) пациентов получили тот или иной вариант адъювантной терапии, вследствие чего достаточно трудно оценить изолированную эффективность оперативного вмешательства.

Более достоверную информацию представляет серия P.C. Walsh (4569 РПЭ, выполненных одним хирургом с 1982 по 2011 г.), из анализа которой исключены получившие адъювантную терапию пациенты [9]. По данным авторов исследования, 10-летняя БРВ при местно-распространенном процессе существенно различалась в зависимости от гистологических характеристик РПЖ и составила от 17 % при инвазии семенных пузырьков (стадия pT3b) и высоком индексе Глисона (≥ 4+3) до 90 % при стадии pT3a, отрицательном хирургическом крае и индексе Глисона 6. При этом БРВ после РПЭ при РПЖ высокого риска оказалась значимо выше у пациентов, оперированных в так называемую эру ПСА (т. е. начиная с 1992 г. и далее), в сравнении с теми, кто был оперирован ранее – 68 и 47 % соответственно ($p < 0,001$).

Работа A.S. Fairey и соавт. также продемонстрировала улучшение онкологических результатов РПЭ с течением времени: пациенты с подтвержденной инвазией семенных пузырьков (стадия pT3bN0M0), оперированные с 1998 по 2008 г., имели лучшую 10-летнюю БРВ и выживаемость без клинической прогрессии в сравнении с перенесшими РПЭ в период с 1987 по 1997 г. (73 и 65 %, $p = 0,05$; 95 и 73 %, $p < 0,001$) [10].

Полученные нами результаты указывают на схожие тенденции. В то же время остается открытым вопрос о причинах и факторах, обусловливающих улучшение выживаемости без биохимического рецидива после РПЭ. Безусловно, данные позитивные изменения можно объяснить имеющимися различиями между группами, что является ограничением настоящего исследования. Однако в целом различия в характеристиках обеих групп не оказались значительными и нашли отражение лишь в снижении медианы ПСА и уменьшении доли пациентов с инвазией семенных пузырьков, поэтому вряд ли могут быть единственным фактором, объясняющим улучшение БРВ пациентов. Возможной представляется гипотеза об увеличении опыта хирургов и эволюции хирургической техники. Множество работ указывают на принципиальное влияние фактора оперирующего хирурга как на онкологические, так и на функциональные результаты РПЭ [11, 12]. Таким образом, увеличение оперативного опыта в совокупности с разработкой и внедрением таких технических аспектов, как высокое освобождение сосудистых ножек краниальнее верхушек семенных пузырьков, широкое иссечение сосудисто-нервных пучков, резекция шейки мочевого пузыря и расширенная тазовая лимфаденэктомия, могут потенциально объяснить данную положительную динамику.

Заключение

При сравнении патоморфологических результатов радикальной простатэктомии, а также частоты биохимического рецидива в 2 относительно однородных группах пациентов, оперированных в разные временные периоды двумя хирургами, отмечено снижение частоты встречаемости ПХК и биохимического рецидива РПЖ. Причина данных позитивных изменений окончательно не ясна и требует дальнейшего изучения. Однако, по нашему мнению, данная тенденция может являться следствием увеличения опыта хирургов и усовершенствования хирургической техники с течением времени.

ЛИТЕРАТУРА / REFERENCES

1. Heidenreich A., Bastian P.J., Bellmunt J. et al. EAU guidelines on prostate cancer. Part 1: Screening, diagnosis, and local treatment with curative intent-update 2013. Eur Urol 2014;65(1):124–37.

2. Mitchell R.E.I, Shah J.B., Olsson C.A. et al. Does year of radical prostatectomy independently predict outcome in prostate cancer? Urology. 2006;67(2): 368–72.

3. Kulkarni J.N., Singh D.P., Bansal S. et al. Retropubic radical prostatectomy: Clinicopathological observations and outcome analysis of 428 consecutive patients. Indian J Urol 2011;27(3):337–44.

4. Desireddi N.V., Roehl K.A., Loeb S. et al. Improved stage and grade-specific progression-free survival rates after radical prostatectomy in the PSA era. Urology 2007;70(5): 950–5.
5. Faria E.F., Chapin B.F., Muller L.R. et al. Radical prostatectomy for locally advanced prostate cancer: current status. Urology 2015;86(1):10–5.
6. Sooriakumaran P., Nyberg T., Akre O. et al. Comparative effectiveness of radical prostatectomy and radiotherapy in prostate cancer: observational study of mortality outcomes. BMJ 2014;26:348:1502.
7. Surcel C.L., Sooriakumaran P., Briganti A. et al. Preferences in the management of high-risk prostate cancer among urologists in Europe: results of a web-based survey. BJU Int 2015;115(4):571–9.
8. Mitchell C.R., Boorjian S.A., Umbreit E.C. et al. 20-Year survival after radical prostatectomy as initial treatment for cT3 prostate cancer. BJU Int 2012;110(11):1709–13.
9. Mullins J.K., Feng Z., Trock B.J. et al. The impact of anatomical radical retropubic prostatectomy on cancer control: The 30-year anniversary. J Urol 2012;188: 2219–24.
10. Fairey A.S., Daneshmand S., Skinner E.C. et al. Long-term cancer control after radical prostatectomy and bilateral pelvic lymph node dissection for pT3bN0M0 prostate cancer in the prostate-specific antigen era. Urol Oncol 2014;32(2):85–91.
11. Park J., Yoo D.S., Song C. et al. Comparison of oncological outcomes between retropubic radical prostatectomy and robot-assisted radical prostatectomy: an analysis stratified by surgical experience. World J Urol 2014;32(1):193–9.
12. Hartz A., He T., Strope S. et al. Surgeon variation in patient quality of life after radical prostatectomy. J Urol 2013;189(4):1295–301.

ОНКОУРОЛОГИЯ 1'2016 ТОМ 12 | CANCER UROLOGY 1'2016 VOL. 12

Протоковый рак предстательной железы

В.А. Бирюков[1], Н.А. Горбань[2], О.Б. Карякин[1], Д.В. Неледов[1], А.Д. Каприн[1]

[1] Медицинский радиологический научный центр им. А.Ф. Цыба – филиал ФГБУ «Национальный медицинский исследовательский радиологический центр» Минздрава России, Россия, 249036, Калужская область, Обнинск, ул. Жукова, 10;
[2] ФГКУ «Главный военный клинический госпиталь им. Н.Н. Бурденко» Минобороны России; Россия, 105229, Москва, пл. Госпитальная, 3;

***Контакты:** Виталий Александрович Бирюков vitbirukov@mail.ru*

Рак предстательной железы (РПЖ) сохраняет лидирующее положение среди опухолей, встречающихся у мужчин. Вторым по частоте встречаемости вариантом аденокарциномы предстательной железы является протоковая (дуктальная) карцинома. В литературе описаны разные варианты протокового рака, которые имеют свою морфологическую картину. Дуктальная аденокарцинома – относительно редко встречающийся морфологический вариант аденокарциномы предстательной железы, традиционно рассматривавшийся как более агрессивный вариант РПЖ, с высокими показателями Глисона (9, 10) и не имеющий четкой схемы лечения. В настоящей работе описаны 3 случая диагностированного в нашем Центре протокового РПЖ.

***Ключевые слова:** рак предстательной железы, протоковая (дуктальная) аденокарцинома предстательной железы, доцетаксел*

DOI: 10.17650/1726-9776-2016-12-1-74-80

Ductal prostate cancer

V.A. Biryukov[1], N.A. Gorban[2], O.B. Karyakin[1], D.V. Neledov[1], A.D. Kaprin[1]

[1] A.F. Tsyb Medical Radiology Research Center, Branch, National Medical Radiology Research Center, Ministry of Health of Russia; 10, Zhukov St., Obninsk, Kaluga Region 249036, Russia;
[2]The main military clinical hospital named after N. N. Burdenko" of the Russian Defense Ministry; 3 Hospital square, Moscow, 105229, Russia

Prostate cancer (PC) preserves its leading position among male tumors. Ductal carcinoma is the second common type of prostate adenocarcinoma. The paper describes different types of ductal carcinoma, which have their morphological pattern. Ductal adenocarcinoma is a relatively rare morphological type of prostate adenocarcinoma traditionally regarded as a more aggressive type of PC, which is represented by the common forms with high Gleason scores (9, 10) and no well-defined treatment regimen. This paper describes 3 cases of ductal PC diagnosed at our center.

***Key words:** prostate cancer, ductal prostate adenocarcinoma, docetaxel*

Рак предстательной железы (РПЖ) сохраняет лидирующее положение среди опухолей, встречающихся у мужчин, как в Европе, так и в России. К настоящему времени уровень заболеваемости РПЖ в России превысил 30 случаев на 100 тыс. мужского населения [1, 2]. Подавляющее большинство опухолей предстательной железы (ПЖ) у взрослых представляют собой обычную ацинарную аденокарциному. Другой вариант РПЖ – протоковая аденокарцинома [3]. Изолированная протоковая аденокарцинома составляет около 0,2–0,8 % случаев простатических аденокарцином [4] и обычно располагается центрально вокруг простатической части уретры [3, 5]. Значительно чаще (около 5 %) опухоль встречается в периферической зоне, где она сочетается с обычной ацинарной карциномой [6].

В классификации ВОЗ 2004 г. протоковая аденокарцинома определена как подтип аденокарциномы, состоящий из крупных желез, выстланных высокими псевдостратифицированными цилиндрическими клетками [3].

Первоначально этот вариант рака был описан M.M. Melikow и M.R. Pachter с использованием термина «эндометриальная аденокарцинома», потому что морфологическая картина этого подтипа напоминает рак эндометрия, и Melikow и Pachter предположили, что морфологические проявления и частая локализация опухоли около простатического бугорка указывают на происхождение ее из остатков мюллерова протока маточки и эти опухоли эстрогензависимые [7]. Однако в дальнейшем от этой гипотезы отказались, так как опухоль реагирует на гормональное лечение, а данные иммуногистохимического (ИГХ), ультраструктурного и гистохимического исследований свидетельствуют о простатическом происхождении протоковой аденокарциномы. В настоящее время термин «эндометриальная» использовать не рекомендуется.

Этот вариант рака характерен для мужчин старшего возраста [8]. Клинические симптомы изолированного протокового рака и смешанной протоково-ацинарной аденокарциномы частично совпадают [6]. При локализации опухоли вокруг уретры характерны симптомы гематурии и обструкции. В некоторых случаях аденокарцинома определяется при пальцевом ректальном исследовании. Повышенный уровень простатического специфического антигена (ПСА) встречается более чем в половине случаев и обычно связан с периферической ацинарной аденокарциномой [8]. При уретроцистоскопии протоковая аденокарцинома может выглядеть как множественные рыхлые, крошащиеся полиповидные червеобразные белые массы, выступающие из протоков или у устья маточки простатического бугорка. Однако очень часто какие-либо специфические признаки отсутствуют [9].

Гистологически протоковый рак обычного типа представлен комплексами сосочков или анастомозирующих желез, криброзными или солидными структурами из цилиндрического эпителия с ядерной псевдостратификацией. Папиллярные и криброзные структуры протоковой карциномы сосуществуют в половине случаев, и в обоих компонентах наблюдаются выраженная ядерная атипия, нуклеомегалия и частые фигуры митозов. Цитоплазма опухолевых клеток обильная, амфофильная, эозинофильная или светлая. В отличие от высокой простатической интраэпителиальной неоплазии (ПИН) криброзные структуры протоковой карциномы в большинстве случаев не имеют базально-клеточного слоя. Протоковый рак может быть представлен комедокарциномой, которая характеризуется наличием в просветах некроза, окруженного злокачественными клетками с высоким уровнем митотической активности, и очень похож на комедокарциному молочной железы [3, 5, 6, 8].

При ИГХ-исследовании протоковая карцинома в большинстве случаев экспрессирует PSA, PSAP и рацемазу, прерывистый базально-клеточный слой выявляется в 30 % случаев, может выявляться фокальная экспрессия CEA, CK7, CK20, значения Ki-67 высокие. Маркер CDX2 дает положительную реакцию очень редко [3, 5, 6, 8].

Материалы и методы

Приводим 3 клинических случая протокового РПЖ у пациентов, наблюдающихся в нашем Центре (см. таблицу).

***Пациент М.**, 1957 г.р., обратился к урологу по месту жительства с жалобами на эпизоды гемоспермии, периодически беспокоящие его с 2009 г. По данным обследований установлен диагноз: доброкачественнная гиперплазия предстательной железы (ДГПЖ). В связи с интермиттирующей гематурией 14.11.2013 проведена трансуретральная резекция (ТУР) ДГПЖ. Гематурия сохранялась, и 24.02.2014 повторно проведена ТУР образования в области задней уретры. Гистологическое заключение по материалам ТУР: ткань ПЖ с комплексами низкодифференцированного переходноклеточного рака. Больному начат курс полихимиотерапии (ПХТ) по схеме гемзар/цисплатин, процедуры проведены в 1, 2 и 8-й дни цикла. Пациент обратился в МРНЦ г. Обнинска.*

При комплексном обследовании в МРНЦ были получены следующие результаты: ПСА общий (25.03.14) – 0,6 нг/мл; свободный/общий – 11,6 %; в общем анализе крови (25.03.14) уровень гемоглобина снижен до 119,0 г/л; по данным биохимического анализа крови, уровень железа 5,5 мкмоль/л. Остальные показатели в пределах нормы.

По результатам магнитно-резонансной томографии (МРТ) малого таза образование мочевого пузыря не под-

Результаты обследования пациентов с дуктальной карциномой ПЖ

Пациент	Клиника	ПСА	УЗИ, МРТ	Остеосцинтиграфия	Гистология
М. 1957 г.р. ТУР, cT3bN1M1a	Гемоспермия, гематурия	0,6 нг/мл; свободный/общий – 11,6 %	Местно-распространенный рак, T3b, метастазы в ЛУ (N1)	Патология не выявлена	Протоковая карцинома, индекс Глисона 10 (5+5)
Е. 1955 г.р. ТУР, cT3bN0M0	Гематурия	8,26 нг/мл; свободный/общий – 44,3 %	Местно-распространенный рак, T3b	Патология не выявлена	Протоковая карцинома, индекс Глисона 9 (4+5)
Х. 1964 г.р. Резекция забрюшинного образования, cT3bN1M1b	Тянущие боли в подвздошной области, гидронефроз слева	2,66 нг/мл; свободный/общий – 23,4 %	Местно-распространенный рак, T3b, метастазы в ЛУ (N1), кости (M1)	Метастазы в кости таза, Soloway 1	Протоковая карцинома, индекс Глисона 9 (4+5) и ацинарная карцинома, индекс Глисона 9 (4+5)

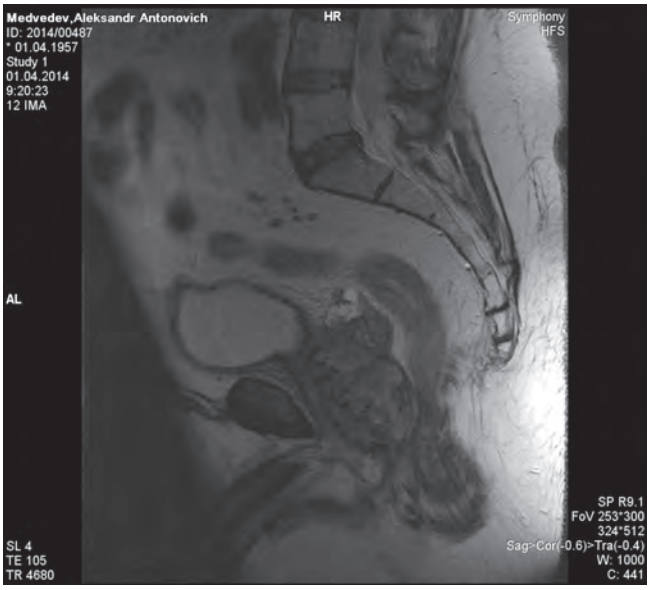

Рис. 1. *Пациент М. МР-картина местно-распространенного протокового РПЖ*

Рис. 2. *Пациент М. МР-картина подвздошной лимфаденопатии*

тверждено. МР-картина заболевания ПЖ T3b: структура железы неоднородная, многоузловая; наружный контур, преимущественно слева, деформирован с экстрапростатическим распространением через фасцию Денонвилье, деформируя стенку прямой кишки, без нарушения ее целостности. Семенные пузырьки инфильтрированы. Объем железы – 158 см^3. По ходу общих и наружных подвздошных сосудов с обеих сторон единичные лимфатические узлы (ЛУ) до 19 мм. Изменений костных структур в зоне исследования не выявлено (рис. 1 и 2).

Пациенту выполнена многоместная биопсия ПЖ 01.04.2014. Гистологическое заключение: инвазивный рост протоковой аденокарциномы солидного строения, сумма баллов по шкале Глисона (индекс Глисона) 10 (5+5) с очагами некроза.

На основании полученных данных пациенту был поставлен диагноз: РПЖ cT3bN1M1a. С апреля 2014 г. начата гормонотерапия аналогами лютеинизирующего гормона рилизинг-гормона (ЛГРГ). С апреля 2015 г. пациент начал отмечать тянущие боли в промежности, ухудшение мочеиспускания. При обследовании в МРНЦ выявлен местный рост РПЖ на фоне сохраняющегося низкого уровня ПСА (0,26 нг/мл) и кастрационного уровня тестостерона.

Пациенту рекомендовано проведение 6 циклов химиотерапии доцетакселом 75 мг/м^2 с последующим контролем МРТ и решением вопроса о проведении курса дистанционной лучевой терапии на ПЖ, семенные пузырьки, ЛУ таза.

***Пациент Е.**, 1955 г. р., история болезни № 5878/14, обратился за консультацией в МРНЦ г. Обнинска 30.06.14. Основными жалобами являлись наличие интермиттирующей гематурии, а также учащенное мочеиспускание. Из анамнеза: по месту жительства в 2011 г. проводилась биопсия ПЖ, по данным выписки: материал биопсии без признаков роста клеток рака. В связи с сохраняющейся гематурией 17.01.2014 проведена ТУР образования стенки мочевого пузыря в области его шейки. В постоперационном материале – низкодифференцированный переходно-клеточный рак. В соответствии с данными гистологического заключения и цистоскопической картины больному был установлен диагноз: рак мочевого пузыря T3NxM0. В последующем пациенту проведено 3 цикла ПХТ по схеме гемзар/цисплатин. В связи с сохраняющейся инициальной гематурией повторно 03.06.2014 проведена ТУР образования в области семенного бугорка (цистоскопически: ворсинчатое образование с буллезным отеком без четких границ). Гистологическое заключение по материалам ТУР: ткань ПЖ с комплексами низкодифференцированного переходно-клеточного рака.*

По данным пересмотра гистологических материалов ТУР в МРНЦ: протоковая карцинома ПЖ, индекс Глисона 9 (4+5). Согласно результатам МРТ малого таза: состояние после оперативного вмешательства в области шейки мочевого пузыря и задней уретры. Результаты ультразвукового исследования (УЗИ): РПЖ T3b. Объем ПЖ 40 см^3. МР-картина РПЖ T3b (инвазия в левые семенные пузырьки). Увеличенных ЛУ, изменений костных структур в зоне исследования не выявлено (рис. 3).

Результаты остеосцинтиграфии: данных, подтверждающих специфический патологический процесс, нет. Общий ПСА 8,26 нг/мл (08.07.14); свободный/общий – 44,3 %. По данным рентгенографии органов грудной клетки патологических образований не выявлено. В общем анализе крови (17.07.14): анемия I степени (гемоглобин 105,0 г/л); биохимический анализ крови: снижение

Рис. 3. *Пациент Е. МР-картина местно-распространенной дуктальной аденокарциномы, состояние после ТУР в области шейки мочевого пузыря и задней уретры*

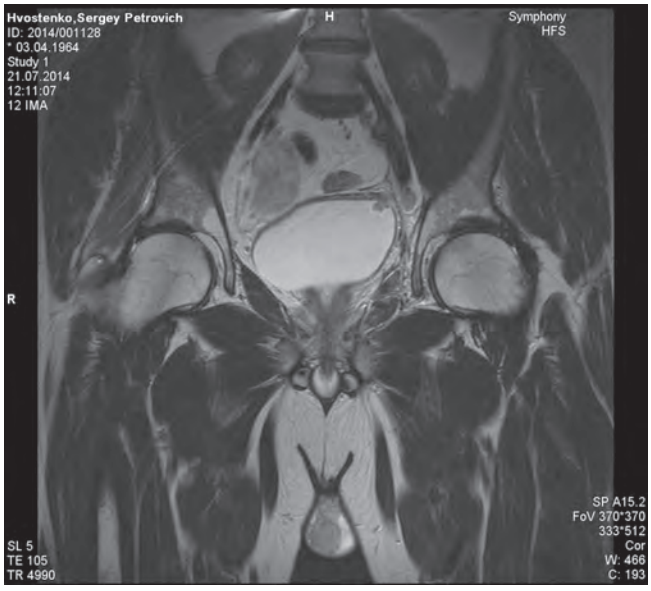

Рис. 4. *Пациент Х. МР-картина местно-рапространенного РПЖ, тазовой лимфаденопатии*

уровня железа до 6,5 мкмоль/л. Остальные показатели в пределах нормы. Пациенту была проведена диагностическая биопсия ПЖ и семенных пузырьков под УЗ-контролем трансректально, получено гистологическое подтверждение протокового РПЖ.

На основании данных УЗИ, МРТ, гистологического заключения при пересмотре материала ТУР с места жительства и биопсии ПЖ пациенту поставлен диагноз: РПЖ cT3bN0M0. Сопутствующая патология: ишемическая болезнь сердца; постинфарктный кардиосклероз (2003 г.); атеросклероз аорты, коронарных артерий; стенокардия напряжения II функционального класса; ишемическая кардиомиопатия; недостаточность кровообращения I степени; артериальная гипертензия II степени, риск IV степени; сахарный диабет 2-го типа.

Пациенту было начато гормоно-лучевое лечение: с 17.07.2014 г. бикалутамид 50 мг/сут ежедневно 1 мес; с 25.07.2014 г. гозерелина ацетат 3,6 мг, регулярно до 2 лет. С 21.07.2014 г. пациенту был проведен курс конформной лучевой терапии на область ПЖ, семенных пузырьков, разовая очаговая доза 2 Гр, до суммарной очаговой дозы (СОД) 74 Гр. Лечение перенес удовлетворительно. Отмечено купирование гематурии со 2-й недели комбинированного лечения, повышение уровня гемоглобина в общем анализе крови до 117,0 г/л (04.08.14 г.) с последующим его восстановлением до нормальных величин.

По данным контрольного осмотра пациента в сентябре 2015 г.: ПСА 0,23 нг/мл. По заключению УЗИ: ремиссия процесса в ПЖ; почки, мочевой пузырь не изменены. Продолжен адъювантный курс гормонотерапии аналогами ЛГРГ.

***Пациент Х.**, 1964 г. р., в связи с наличием тянущих болей в левой подвздошной и поясничной области, беспокоящих около 4 мес, обратился к урологу. По месту жительства весной 2014 г. проведено обследование. Проведено оперативное вмешательство в объеме частичной резекции забрюшинной опухоли, пересадки левого мочеточника.*

При пересмотре гистологических материалов резецированной опухоли в МРНЦ: фиброзно-жировая ткань с инвазивным ростом протоковой аденокарциномы, индекс Глисона 9 (4+5); общий ПСА 2,66 нг/мл (21.07.14 г.); свободный/общий — 23,4 %; раково-эмбриональный антиген 3,15 нг/мл; β-хорионический гонадотропин человека 0,1 Ед/л; общий анализ крови (24.07.14 г.) в пределах нормы. В биохимическом анализе крови: повышение уровня мочевины — 11,2 ммоль/л, креатинина — 135 мкмоль/л, а также трансаминаз: аланинаминотрансферазы — 105 Ед/л, аспартатаминотрансферазы Т — 80 Ед/л. Выявлены положительные антитела к вирусу гепатита С.

По заключению МРТ малого таза (21.07.14 г.) опухоль ПЖ с признаками экстракапсулярного распространения и вовлечением семенных пузырьков. Левосторонняя тазовая лимфоаденопатия. Очаговые изменения в костях таза (метастазы) (рис. 4 и 5).

На остеосцинтиграфии (21.07.14 г.) определяются очаги патологической гиперфиксации индикатора в костях таза: в костях, образующих левую вертлужную впадину, до 152 %, в правой подвздошной кости до 125 %. По данным спиральной КТ органов грудной полости (17.06.14 г.) органических изменений не выявлено.

С учетом гистологических материалов, данных МРТ и пальцевого ректального исследования пациенту выпол-

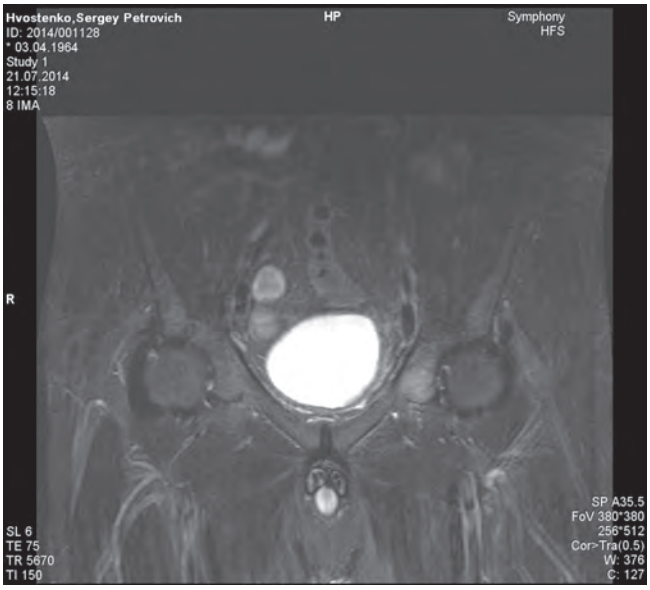

Рис. 5. *Пациент Х. МР-картина метастатического поражения костей таза*

нена многоместная биопсия ПЖ, семенных пузырьков. Гистологическое заключение: мелкоацинарная аденокарцинома, индекс Глисона 9 (4+5), имеется периневральный рост, инвазия в семенные пузырьки. На основании проведенного комплексного обследования пациенту был установлен диагноз: РПЖ cT3bN1M1b. Сопутствующая патология: артериальная гипертензия, сахарный диабет 2-го типа компенсированный, вирусный гепатит С.

В связи с генерализованным процессом, данными гистологического исследования метастазов в ЛУ и первичного очага пациенту начато комбинированное лечение: 24.07.2014 – фармагон 240 мг, химиотерапия таксанами; 25.07.14 – доцетаксел 160 мг 1 раз в 21 день № 6. В последующем пациенту проведен курс конформной лучевой терапии на область ПЖ, семенных пузырьков и зоны метастазирования до СОД 74 Гр.

Заключение по данным контрольного обследования в октябре 2015 г.: ремиссия процесса в ПЖ, полная регрессия со стороны ранее определяемых тазовых ЛУ, стабилизация костных метастазов. Пациент продолжает гормональное лечение аналогами ЛГРГ.

Обсуждение

Морфологическая диагностика протокового рака является сложным процессом. С одной стороны, это обусловлено относительной редкостью данной патологии и отсутствием настороженности у патологов, с другой – объективными трудностями, связанными с особенностями гистологического строения. Протоковый рак может скрываться под диагнозами ПИН, ацинарный криброзный рак, уротелиальный рак.

Так, в описанных первых 2 случаях пациентам по месту жительства был поставлен морфологический

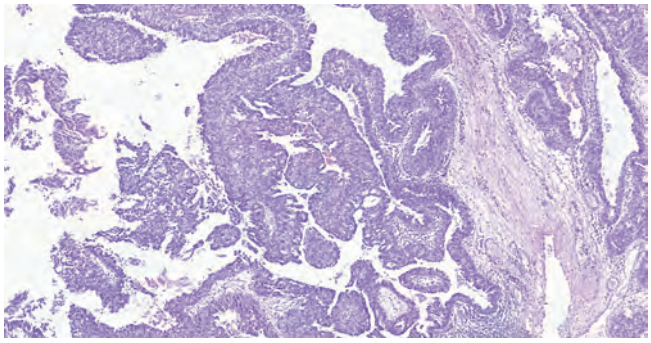

Рис. 6. *Протоковый рак папиллярного строения (опухоль пациента Е.)*

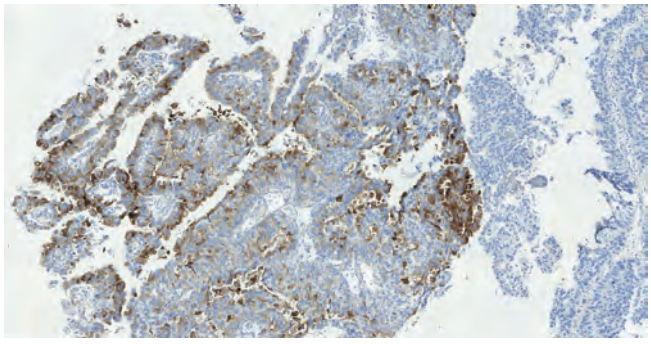

Рис. 7. *Протоковый рак папиллярного строения, экспрессия PSA в опухолевых клетках (опухоль пациента Е.)*

диагноз: папиллярный уротелиальный рак. Опухоль у первого пациента преимущественно солидного строения, у второго – представлена преимущественно сосочковыми структурами, которые на первый взгляд действительно производят впечатление уротелиального рака. Однако типичная клиническая картина протокового рака дополняется типичным иммунофенотипом при ИГХ-исследовании: положительная реакция с PSA и PSMA, отрицательная реакция с CK7, CK20 и p63 (рис. 6, 7).

Усложняют диагностику и существующие разные варианты протокового рака. Так, протоковый рак может быть представлен комедокарциномой с высоким уровнем митотической активности, похожей на комедокарциному молочной железы. В таком случае бывает сложно разграничить ее с обычной ацинарной аденокарциномой с индексом Глисона 5.

В недавней работе [5] описан уротелиоподобный тип протоковой аденокарциномы, который может быть как внутрипротоковым, так и инвазивным, он, как правило, соседствует с криброзными или папиллярными структурами. При ИГХ-исследовании уротелиоподобный тип протоковой карциномы положителен к CK7, фокально положителен к 34βE12, тромбомодулину и CK20, и только очагово положителен или даже отрицателен к PSA и PAP.

Кистозный вариант встречается в периферической зоне, часто с экзофитным папиллярным или криброз-

ным ростом в крупные пространства, напоминающие рост в эндометриальную полость или рост в кистозную полость при раке яичника [5].

К редким вариантам относят ПИН-подобный протоковый рак, протоковый рак с муцинозными признаками, пенисто-клеточный вариант, микропапиллярный и протоковый рак с панетоподобными нейроэндокринными клетками.

Дифференциальный диагноз следует проводить с другими видами рака:

1) вторичным колоректальным раком, вовлекающим ПЖ;

2) уротелиальным раком;

3) обычным ацинарным раком;

4) криброзной ПИН.

Колоректальный рак, вторично вовлекающий ПЖ, экспрессирует CDX2 и CK20 и не экспрессирует PSA, PSMA. В уротелиальном раке выявляется коэкспрессия CK7 и CK20, p63 и отсутствие PSA, PSMA.

Дуктальная карцинома значительно чаще встречается в сочетании с обычным ацинарным раком и принимается за ацинарный рак градации 4 или 5. При сочетании этих вариантов клиническая картина, как правило, соответствует ацинарной аденокарциноме с повышением уровня ПСА. Причем структуры протокового рака так же, как и ацинарного, располагаются в периферической зоне и симптомов обструкции и гематурии в таких случаях не отмечается. При гистологическом исследовании трепанобиопсии ПЖ протоковый компонент может быть представлен минимально. Так, у пациента Х. в трепанобиопсии ПЖ опухоль представлена только ацинарным компонентом, а в метастазе верифицирован протоковый компонент, который, по всей видимости, не попал в материал биопсии, но, как более агрессивный, преобладал в метастатической опухоли. При комбинированном раке протоковый компонент быстрее метастазирует, и метастазы могут быть представлены протоковым компонентом или обоими компонентами [8].

Протоковый рак – единственная неацинарная аденокарцинома, которая градируется по Глисону, и ее рекомендовано градировать по шкале Глисона градацией 4, а комедокарциному и опухоль солидного строения – градацией 5 [3].

Протоковая аденокарцинома является более агрессивной опухолью по сравнению с ацинарной аденокарциномой. По известным данным, 25–40 % пациентов на момент диагностики уже имеют метастазы, а 5-летняя выживаемость составляет от 15 до 43 %, по данным разных авторов [3, 8]. Даже ограниченный фокус протоковой аденокарциномы в материале биопсии является основанием к проведению комбинированного лечения.

Установлено, что основным лечением дуктальной аденокарциномы являются общепринятые методы: простатэктомия при локализованном раке, гормоно-лучевое лечение при местно-распространенном и гормональная терапия при метастатическом процессе. Ряд авторов отмечают преимущество гормоно-лучевой терапии лишь перед хирургическим лечением [4, 6, 10]. Так, S. Iğdem и соавт. [10] демонстрируют 3-летнюю беспрогрессивную выживаемость по ПСА порядка 79 % в группе гормоно-лучевого лечения и 65 % у пациентов с проведенной простатэктомией. Что касается применения химиотерапии доцетакселом, в имеющейся литературе описывается ограниченное число наблюдений – не более 3 случаев [11–13]. При этом во всех 3 случаях пациенты получали доцетаксел при развитии кастрационно-рефрактерного РПЖ, в то время как 2 из 3 пациентов в нашем наблюдении химиотерапия доцетакселом была назначена в самом начале лечения в комбинации с гормональной терапией.

Следует отметить, что стандарт лечения дуктальной карциномы на сегодняшний день не разработан, так как имеется очень небольшое количество наблюдений этой группы пациентов.

Заключение

Протоковая аденокарцинома является относительно редко встречающимся морфологическим вариантом аденокарциномы ПЖ, традиционно рассматривавшимся как более агрессивный вариант РПЖ, представленный распространенными формами и высокими показателями Глисона (9, 10) и не имеющий четкой схемы лечения.

В отличие от ацинарной аденокарциномы, зачастую длительно не проявляющей себя, протоковый рак чаще всего демонстрирует симптомы обструкции, дизурии, а также сопровождается гематурией ввиду центральной (периуретральной) локализации. По причине гематурии и обструкции часто проводится ТУР, при которой выявляется контактно кровоточащий экзофитный компонент в области простатической части уретры с переходом на шейку мочевого пузыря. При ректальном исследовании часто можно выявить деформированную, плотную ПЖ. Данный вариант РПЖ редко проявляет себя повышенным значением ПСА, несмотря на распространенность и даже генерализацию процесса. Комбинированный РПЖ (сочетание протокового и ацинарного рака), как правило, имеет клиническую картину обычного ацинарного рака, что не позволяет его распознать, верификация возможна только при гистологическом исследовании.

В диагностике важно проведение гистологического, ИГХ-исследования материала ТУР, биопсии ПЖ, семенных пузырьков. Большое значение имеют современные методы визуализации (УЗИ, МРТ) и адекватная совместная работа клиницистов, гистологов и диагностов с целью правильной интерпретации ре-

зультатов обследования и выработки оптимальной тактики лечения.

По данным литературы, рекомендовано хирургическое лечение при локализованных формах. Гормоно-лучевая терапия (традиционно принято было считать гормоно-лучевое лечение малоэффективным, что опровергнуто последними наблюдениями) рекомендована при местно-распространенном процессе. Наибольшее преимущество при данном варианте РПЖ имеет мультимодальный подход, позволяющий совмещать хирургическое, лучевое и химио-гормональное лечение для достижения наибольшего эффекта.

ЛИТЕРАТУРА / REFERENCES

1. Состояние онкологической помощи населению России в 2014 году. Под ред. А.Д. Каприна, В.В. Старинского, Г.В. Петровой. М., 2015. [Status of cancer care facilities, provided to the population of Russia in 2014. Ed. by A.D. Kaprin, V.V. Starinsky, G.V. Petrova. M., 2015. (In Russ.)].
2. EAU guidelines on prostate cancer 2015. http://uroweb.org
3. World Health Organization Classification of Tumours. Pathology & Genetics: Tumours of the Urinary System and Male Genital Organs. Lyon, France: IARC Press, 2004.
4. Orihuela E., Green J.M. Ductal prostate cancer: contemporary management and outcomes. Urol Oncol 2008;26(4):368–71.
5. Petersen R. O., Sesterhenn I.A., Davis C.J. Urologic Pathology, 3rd ed., Philadelphia, 2009, 636 p.
6. Hertel J., Humphrey P. Ductal Adenocarcinoma of the Prostate. J Urol 2011;186:277–8.
7. Melicow M.M., Pachter M.R. Endometrial carcinoma of proxtatic utricle (uterus masculinus). Cancer 1967;20(10):1715–22.
8. Baig F.A., Hamid A., Mirza T., Syed S. Ductal and acinar adenocarcinoma of prostate: morphological and immunohistochemical characterization. Oman Med J 2015;30(3):162–6. doi: 10.5001/omj.2015.36.
9. Stajno P., Kalinowski T., Ligaj M., Demkow T. An incidentally diagnosed prostatic ductal adenocarcinoma. Cent Eur J Urol 2013;66(2): 164–7. doi:10.5173/ceju.2013.02.art14.
10. Iğdem S., Spiegel D.Y., Efstathiou J. et al. Prostatic duct adenocarcinoma: clinical characteristics, treatment options, and outcomes – a rare cancer network study. Onkologie 2010;33:169–73.
11. Fujiwaraa R., Tsurua T., Kawauchia A. et al. Metastatic prostatic ductal adenocarcinoma successfully treated with docetaxel chemotherapy: a case report. Case Rep Oncol 2015;8:339–44.
12. Kumar A., Mukherjee S.D. Metastatic ductal carcinoma of the prostate: a rare variant responding to acommon treatment. Can Urol Assoc J 2010;4:50–54.
13. Paterson C., Correa P.D., Russel J.M. Ductal variant of adenocarcinoma prostate responding to docetaxel – acase report. Clin Oncol 2010;22:617.

Система унифицированного подхода к интерпретации магнитно-резонансной томографии предстательной железы согласно руководству PI-RADSv2

А.В. Мищенко[1, 2], Н.А. Рубцова[3], Б.Я. Алексеев[3], С.Б. Петров[1], А.М. Беляев[1], А.Д. Каприн[3]

[1] ФГБУ «НИИ онкологии им. Н.Н. Петрова» Минздрава России;
197758, Санкт-Петербург, пос. Песочный, ул. Ленинградская, 68;
[2] НКОЦ «Лучевая диагностика и ядерная медицина» Института высоких медицинских технологий медицинского факультета ФГБОУ ВО «Санкт-Петербургский государственный университет»;
Россия, 199034, Санкт-Петербург, Университетская наб., 7–9;
[3] Московский научно-исследовательский онкологический институт им. П.А. Герцена – филиал ФГБУ «Национальный медицинский исследовательский радиологический центр» Минздрава России;
Россия, 125284, Москва, 2-й Боткинский проезд, 3

***Контакты:** Андрей Владимирович Мищенко dr.mishchenko@mail.ru*

Опыт клинического использования магнитно-резонансной томографии (МРТ) в диагностике рака предстательной железы (РПЖ) составляет более 35 лет. За это время произошли кардинальные изменения диагностических возможностей метода. Накопление опыта и развитие технологий привели к созданию мультипараметрической МРТ (мпМРТ), включающей наряду с анатомическими оценку функциональных изображений. В 2007 г. была сформирована Международная рабочая группа МРТ по проблемам диагностики РПЖ. Группой были разработаны основные принципы стандартизации и сопоставимости МРТ-исследований, которые нашли отражение в руководстве Европейского общества урогенитальной радиологии (ESUR) в виде системы PI-RADS. Разработка системы позволила создать условия для снижения вариативности в методике проведения МРТ, интерпретации и формах отчетов мпМРТ при РПЖ. В системе реализована шкала оценочных категорий, которые суммируют уровни подозрения или риска и используются для выбора различных тактик в лечении того или иного пациента, например биопсии или активного наблюдения. Более того, такой оптимизированный подход позволяет проводить воспроизводимые МРТ-исследования при мониторинге в ходе активного наблюдения, а также для раннего выявления рецидивов. Обладая такими качествами, PI-RADS дает возможность систематизировать отчеты МРТ и унифицировать «язык общения» между рентгенологами, урологами и онкологами.
Быстрое распространение и внедрение системы PI-RADS, ее доступность сделали возможным проанализировать ее эффективность и выявить некоторые критические моменты. Кооперация ресурсов American College of Radiology (ACR), European Society of Uroradiology (ESUR) и AdMetech Foundation позволила создать специальный Координационный комитет, работа которого направлена на получение научных доказательств и формирование экспертных мнений по совершенствованию системы, в результате чего в 2015 г. была опубликована обновленная версия – PI-RADSv2. Данная статья посвящена основным принципам анализа МРТ-исследования предстательной железы в соответствии с градациями, предложенными в системе PI-RADSv2.

***Ключевые слова:** магнитно-резонансная томография, мультипараметрическая магнитно-резонансная томография, система PI-RADS, система PI-RADSv2*

DOI: 10.17650/1726-9776-2016-12-1-81-89

A system of a unified approach to interpreting prostate magnetic resonance imaging according to the PI-RADSv2 guidelines

A.V. Mishchenko[1,2], N.A. Rubtsova[3], B.Ya. Alekseev[3], S.B. Petrov[1], A.M. Belyaev[1], A.D. Kaprin[3]

[1] FSBI "N.N. Petrov Cancer Research Institute" of thy Ministry of Health of Russia;
68, Leningradskaya St., village Pesochny, Saint-Petersburg 197758, Russia;
[2] The Scientific Research and Educational Centre "Radiology and Nuclear Medicine" of the Institute of High Medical Technologies the Medical Faculty of the State Educational Institution "St. Petersburg State University";
7-9, Universitetskaya naberezhnaya, Saint-Petersburg, 199034, Russia;
[3] P.A. Herzen Moscow Oncology Research Institute, Branch, National Medical Radiology Research Center, Ministry of Health of Russia;
3, Second Botkinsky Passage, Moscow 125284, Russia

The experience with magnetic resonance imaging (MRI) used to diagnose prostate cancer (PC) is more than 35 years. Cardinal changes have occurred over that time. The accumulation of experience and the development of technologies have given rise to multiparameter MRI (mpMRI) involving the assessment of both functional and anatomic images. The International MRI Working Group on PC Diagnosis was set up in 2007. The Group has elaborated the basic principles of the standardization and compatibility of MRI studies, which are embodied in the European Society of Urogenital Radiology (ESUR) guidelines as a PI-RADS. The development of this system could create conditions for reducing variations in MRI procedures, interpretation, and mpMRI report forms for PC. The system has realized a scale of rating categories that

summarize levels of suspicion or risk and that may be used to select patients for different tactics, such as biopsy or active monitoring. Furthermore, such an optimized approach allows reproducible MRI studies for monitoring during an active follow-up and for the early detection of recurrences. Therefore, PI-RADS enables one to systematize MRI reports and to unify the language of communication between radiologists, urologists, and oncologists.

Owing to the rapid widespread and introduction of the PI-RADS system, it has become possible to analyze its efficiency and to reveal some critical moments. The pooling of the resources of the American College of Radiology (ACR), (ESUR), and the AdMetech Foundation has permitted an Ad Hoc Coordinating Committee, the activity of which is to obtain scientific evidence and to form expert opinions to improve the system, as a result of which an updated PI-RADSv2 was published in 2015. This paper deals with the basic principles of a prostate MRI analysis in accordance with the PI-RADSv2 grades.

Key words: *magnetic resonance imaging, multiparameter magnetic resonance imaging, PI-RADS, PI-RADSv2*

Опыт клинического использования магнитно-резонансной томографии (МРТ) для неинвазивного исследования предстательной железы (ПЖ) и окружающих ее структур можно исчислять начиная с 1980-х годов. Первоначально МРТ ПЖ была основана только на морфологической характеристике с использованием Т1- и Т2 взвешенных изображений (ВИ) , роль которых сводилась к локорегионарному стадированию заболевания у пациентов с доказанным раком после биопсии. При этом имелись существенные ограничения в дифференциальной диагностике с доброкачественными изменениями, а также в распознавании клинически незначимых и клинически значимых поражений при раке предстательной железы (РПЖ) [1, 2].

Накопление опыта и развитие технологий (как программных, так и технических) привели к созданию мультипараметрической МРТ (мпМРТ), которая объединяет анатомические изображения (Т2-ВИ и Т1-ВИ) с функциональной оценкой, включающей диффузионно-взвешенные изображения (ДВИ), динамическое контрастное усиление (ДКУ) и, в ряде случаев, протонную магнитно-резонансную (МР) спектроскопию *in vivo*. Приоритетность и аспекты методик менялись и были сопряжены с анализом опыта использования мпМРТ. Менялись и клинические представления о РПЖ, способах и показаниях к различным подходам в лечении. В настоящее время сформировалась парадигма «клинической значимости» РПЖ, в рамках которой изменилась роль мпМРТ [3].

Сегодня следует выделить два непревзойденных преимущества использования МРТ в диагностике РПЖ:

1) снижение смертности за счет повышения эффективности выявления клинически значимых случаев рака;

2) сокращение числа случаев неоправданных биопсий и лечения за счет повышения доверия в выявлении доброкачественных изменений и латентных форм опухолей, которые не являются критическими факторами в определении продолжительности жизни мужчин [4, 5].

Клиническое использование МРТ при РПЖ на сегодня не ограничивается вопросами локорегионарного распространения, а используется для решения таких задач, как выявление опухоли, четкое определение ее анатомо-топографической локализации, подробная характеристика, стратификация по риску прогрессирования, ведение активного наблюдения, выявление возможного рецидива, навигация при биопсии, планирование операции и фокальной и внешней лучевой терапии [6–8].

В 2007 г., после признания важнейшей роли МРТ в диагностике РПЖ, из ключевых лидеров научных исследований и клинического использования новых разработок была сформирована Международная рабочая группа МРТ РПЖ. Группой разработаны основные принципы стандартизации и сопоставимости МРТ-исследований, которые нашли отражение в Руководстве Европейского общества урогенитальной радиологии (ESUR) в виде системы PI-RADS [9, 10].

К моменту публикации Руководства в 2012 г., PI-RADS использовали только несколько клинических и исследовательских центров. Однако благодаря быстрому ее распространению, буквально за последующие 1–2 года, стало возможным проанализировать ее эффективность и выявить некоторые критические моменты. Усилия по совершенствованию системы PI-RADS приобрели более глобальный характер с началом работы специального Координационного комитета, созданного благодаря кооперации ресурсов American College of Radiology (ACR), European Society of Uroradiology (ESUR) и AdMetech Foundation. На основе полученных научных доказательств и мнений экспертных групп в конце 2014 – начале 2015 г. удалось создать вторую версию системы – PI-RADSv2 [11, 12].

Создание обновленной системы позволило спланировать глобальное продвижение стандартизации и создать условия для снижения вариативности в методике проведения, интерпретации и формах отчетов мпМРТ РПЖ.

Система PI-RADSv2 создавалась прежде всего для совершенствования технологий выявления, локализации, характеристики и стратификации риска по-

ражения у пациентов с подозрением на РПЖ. Общая цель – улучшить результаты лечения и наблюдения пациентов. В качестве специфических задач были определены:

1) минимально приемлемые технические параметры при МРТ-сканировании ПЖ;

2) упрощение и стандартизация терминологии и радиологического отчета;

3) использование данных МРТ для таргетной биопсии;

4) развитие оценочных категорий, которые суммируют уровни подозрения или риска и могут быть использованы для отбора пациентов для биопсии и ведения (например, стратегия наблюдения или немедленная биопсия);

5) создание условий для набора данных при мониторинге в ходе активного наблюдения и выявления рецидивов;

6) обучение радиологов формированию отчетов МРТ ПЖ и снижение вариативности при интерпретации ими данных МРТ;

7) расширение междисциплинарной коммуникации с заинтересованными специалистами [13].

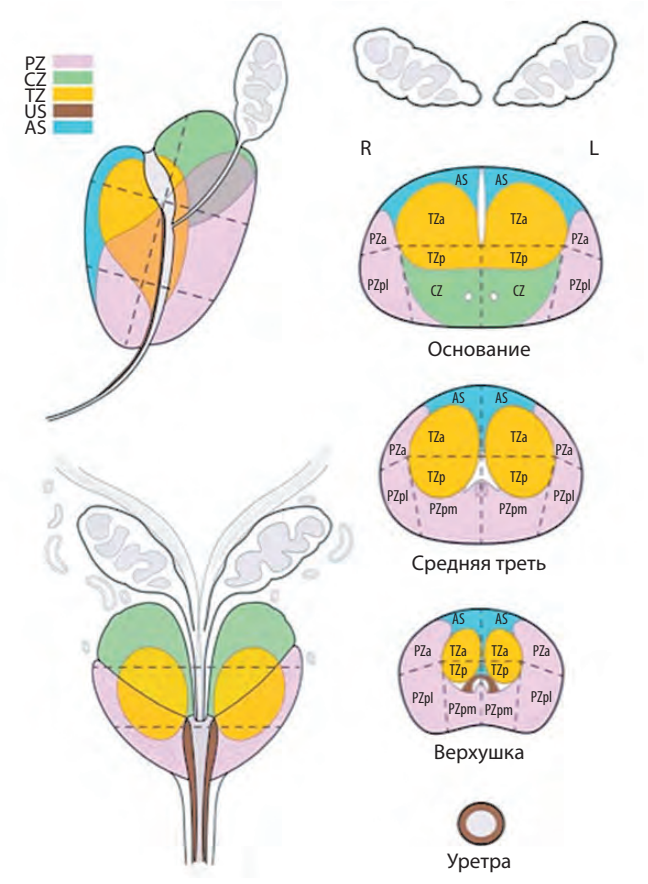

Рис. 1. *Разделение ПЖ и семенных пузырьков на секторы по PI-RADSv2, где PZ – периферическая зона, CZ – центральная зона, TZ – транзиторная зона, AS – передняя фибромускулярная строма (a – передние, p – задние, l – латеральные, m – медиальные отделы)*

Следует понимать, что система PI-RADSv2 не является документом, охватывающим абсолютно все аспекты использования МРТ при РПЖ, и она должна использоваться в сочетании с другими радиологическими и нерадиологическими методиками. В частности, система PI-RADSv2 не включает применение МРТ для выявления рецидива РПЖ во время лечения, оценки прогрессии при наблюдении, для оценки всех тканей и областей, которые могут быть вовлечены при РПЖ, включая поражения костей и лимфатических узлов [14]. Более того, в PI-RADSv2 не регламентируются оптимальные технические параметры, а регламентируются лишь минимальные возможности для получения приемлемых данных мпМРТ.

Сегментация РПЖ, предложенная в концепции PI-RADSv2, является адаптацией карты Европейского согласительного совещания EAU 2012 и Рекомендаций ESUR 2012 по МРТ ПЖ, в основе которых лежит классическое представление об анатомо-гистологическом строении ПЖ [15]. Такая карта предполагает 39 секторов: 36 – для ПЖ, 2 – для семенных пузырьков и еще одну зону – наружного сфинктера уретры (рис. 1).

Использование этой секторальной карты позволяет рентгенологам, урологам, лучевым терапевтам, патологам и другим специалистам точно локализовать описанные изменения в заключении (отчете) МРТ и осуществлять визуальную поддержку планируемой биопсии и лечебных воздействий [16]. Разделение ПЖ и привязка структур к секторам стандартизирует заключение и упрощает точную локализацию для таргетной биопсии и лечения, патоморфологического сопоставления и научного анализа. Взаимоотношения границ опухоли, поверхности железы и окружающих ее структур – сосудисто-нервных пучков, наружного сфинктера и шейки мочевого пузыря – являются ценной информацией при планировании операции с сохранением перипростатических тканей. Секторальная карта может использоваться при планировании радикальной простатэктомии.

Основной целью МРТ-исследования ПЖ является определение и локализация изменений, которые соответствуют клинически значимому РПЖ. Последние исследования показали, что в зависимости от локализации и степени изменения ткани ПЖ мпМРТ способна выявить среднюю и высокую степень аплазии при размерах опухоли менее 5 мм [17].

Однако нет общепризнанного мнения по критериям клинически незначимого РПЖ. В системе PI-RADSv2 процесс выявления клинически значимого рака предполагает стандартизацию отчета мпМРТ и корреляцию с патологическими изменениями для клинических и исследовательских задач. Для PI-RADSv2 клинически значимый РПЖ определяется при патоморфологическом (гистологическом) исследовании как участок с суммой баллов по шкале Гли-

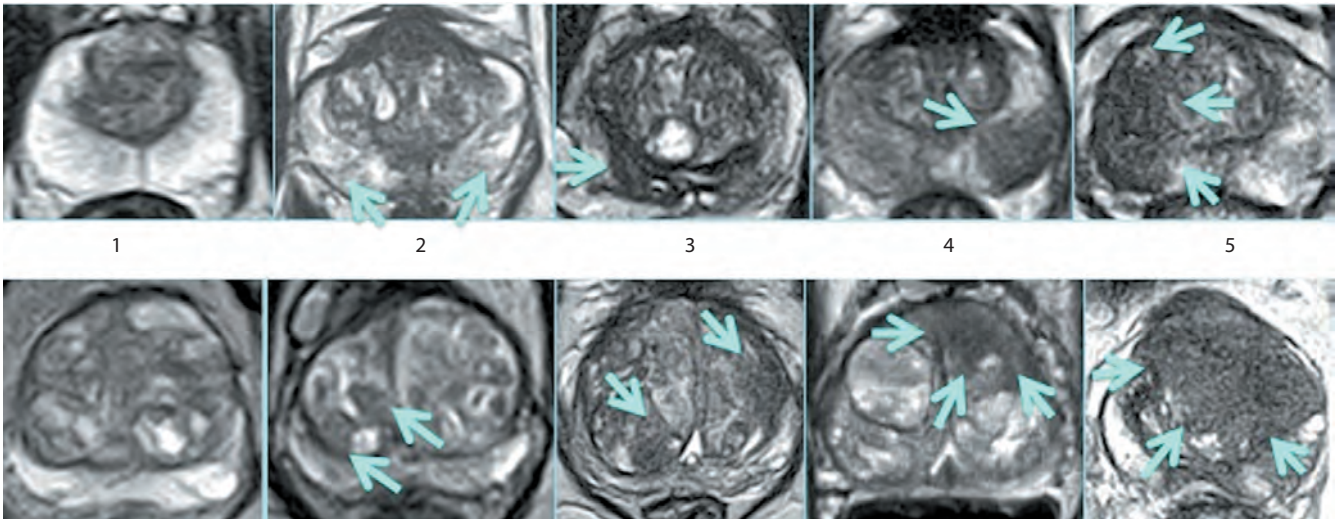

Рис. 2. *Градации PI-RADS для Т2-ВИ (изменения от 1 до 5 баллов слева направо, верхний ряд изображений – для периферической зоны, нижний ряд – для транзиторной зоны)*

сона ≥ 7 (включая 3+4 с явной, но не доминирующей частью баллов по Глисону 4) и/или объемом более 0,5 см^3, и/или с экстрапростатической инвазией [18].

Информация, полученная с помощью Т2-ВИ, ДВИ, ДКУ, а также иногда МР-спектроскопии, градуируется по предложенной системе PI-RADS – аналогу системы PI-RADS для новообразований молочной железы. PI-RADS-градация определяет вероятность нахождения РПЖ, его агрессивность (косвенно), локализацию и возможность экстрапростатического распространения (табл. 1).

При интерпретации данных Т2-ВИ градации PI-RADSv2 определяются на основе специфических МР-признаков (рис. 2) для каждой из анатомо-гистологических зон железы: периферической (табл. 2) и переходной (табл. 3).

Как представлено в табл. 3, очаги клинически значимого рака в периферической зоне определяются в виде отграниченных очагов выраженно сниженного сигнала интенсивности, размерами > 1,5 см и признаками инвазивного роста [18, 19]. Очаги клинически значимого рака в транзиторной зоне на Т2-ВИ характеризуются схожими МР-признаками.

Для клинически значимого рака центральных отделов ПЖ характерно специфическое изменение структуры МР-сигнала по типу «растертого угля», при размерах очагов более 1,5 см, с признаками интра- и экстракапсулярного инвазивного роста [20, 21].

Характеристика функциональных параметров очагов рака на основании методики ДВИ не имеет различий относительно зональной анатомии железы (рис. 3), как для Т2-ВИ. Анализ осуществляется на основании ДВИ с высоким фактором диффузии (>800 с/мм^2) и параметрической карты измеряемого коэффициента диффузии (ИКД) (табл. 4) [22, 23].

Таблица 1. *Градации PI-RADSv2*

PI-RADS	Определение рисков наличия клинически значимого РПЖ
1	Очень низкая вероятность
2	Низкая вероятность
3	Подозрение
4	Вероятно наличие
5	Высокая вероятность

Таблица 2. *Шкала градаций PI-RADS для Т2-ВИ (для периферической зоны)*

Шкала	Характеристика структуры паренхимы периферической зоны
1	Однородный гиперинтенсивный сигнал (норма)
2	Линейные или клиновидные зоны гипоинтенсивного сигнала либо диффузно сниженного сигнала (средней интенсивности), обычно не имеющие четких контуров
3	Гетерогенный сигнал интенсивности или зоны неправильной формы, округлые, умеренно сниженного сигнала интенсивности или другие, не подходящие под категорию 2, 4 или 5
4	Очерченные, гомогенно умеренно гипоинтенсивные очаги/массы в пределах ПЖ, < 1,5 см в наибольшем измерении
5	См. категорию 4, но очаг ≥ 1,5 см в наибольшем измерении и/или с экстракапсулярным распространением

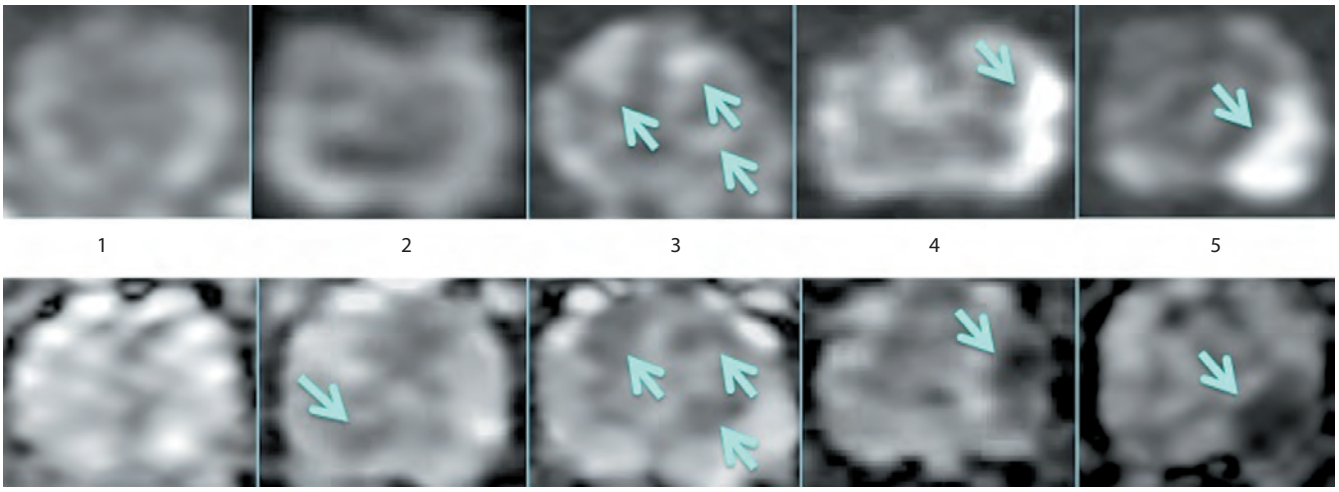

Рис. 3. *Градации PI-RADS изменений для ДВИ (изменения от 1 до 5 баллов слева направо, верхний ряд – диффузионные изображения с высоким фактором диффузии – b-1000 с/мм^2, нижний ряд – ИКД-карты)*

Как представлено в табл. 4, очаги клинически значимого рака имеют сниженный сигнал на ИКД-карте и высокий МР-сигнал на ДВИ с высоким фактором диффузии, размер > 1,5 см и/или с признаками экстракапсулярной инвазии [20].

Для повышения эффективности применения ДВИ необходимо использовать определенные правила:

– находки при ДВИ должны обязательно сопоставляться с соответствующими данными на Т2-ВИ, Т1-ВИ и ДКУ;

– из-за технических проблем абсолютные или относительные единицы интенсивностей МР-сигнала при ДВИ не могут быть стандартизированы для различных МР-сканеров. Эти изображения должны оцениваться визуально с одинаковыми установками окна яркости и контрастности. Просмотр ДВИ следует проводить при мануальном подборе «окна просмотра» исходя из собственного опыта врача-рентгенолога;

– цветные ИКД-карты могут помочь в стандартизации отображения и оценке изображений, но не позволяют избежать проблем количественной оценки;

– варианты нормальной анатомии и доброкачественные находки (например, кальцинаты и конкременты, участки фиброза или передняя фибромускулярная строма, продукты дегенерации гемоглобина) могут проявляться в виде участков отсутствия или снижения интенсивности на Т2-ВИ и ИКД. Однако, в отличие от клинически значимого рака, эти изменения и структуры будут выраженно гипоинтенсивны на всех ДВИ;

– некоторые узлы доброкачественной гиперплазии предстательной железы (ДГПЖ) в транзиторной зоне могут иметь слабо выраженную капсулу. Также они могут отображаться гипоинтенсивными на ИКД-карте и ги-

Таблица 3. *Шкала градаций PI-RADS для Т2-ВИ (для транзиторной зоны)*

Шкала	Характеристика структуры паренхимы транзиторной зоны
1	Гомогенный сигнал средней интенсивности (норма)
2	Очерченные гипоинтенсивные или гетерогенные инкапсулированные узлы (ДГПЖ)
3	Зоны гетерогенного сигнала интенсивности с нечеткими контурами, включая те, которые не подходят под категорию 2, 4 или 5
4	Линзообразные или неправильной формы очаги, гомогенно умеренно сниженного сигнала, < 1,5 см в наибольшем измерении
5	См. категорию 4, но очаг ≥ 1,5 см в наибольшем измерении и/или имеется наличие экстракапсулярного роста

Таблица 4. *Шкала градаций PI-RADS для ДВИ (для периферической и транзиторной зон)*

Шкала	Характеристика изменений паренхимы периферической и транзиторной зон
1	Нет изменений на ИКД-карте и на ДВИ (т. е. норма) ИКД
2	Нечеткое снижение на ИКД-карте
3	Очаговое легкое/умеренное снижение сигнала на ИКД-карте и изо-/слегка гиперинтенсивный сигнал на ДВИ
4	Очаги явно сниженного сигнала на ИКД и явно повышенного на ДВИ; <1,5 см в наибольшем измерении
5	См. категорию 4, но очаг ≥1,5 см в наибольшем измерении и/или имеется наличие экстракапсулярного роста

Таблица 5. *Шкала градаций PI-RADSv2 для ДКУ*

Шкала	Характер накопления
(–) негативно	Нет раннего накопления или диффузное усиление, не соответствующее очагу на Т2-ВИ и/или на ДВИ, или очаговое усиление, соответствующее участку ДГПЖ на Т2-ВИ
(+) позитивно	Очаговое и раннее накопление по сравнению с окружающей паренхимой – соответствие подозрительному очагу на Т2-ВИ и/или ДВИ

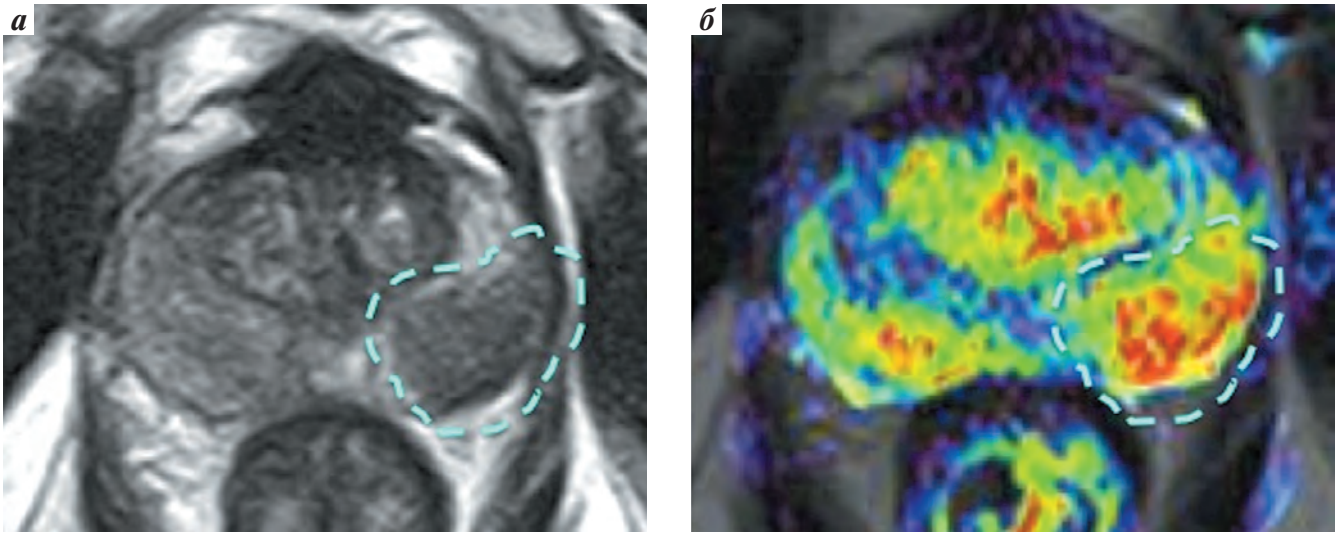

Рис. 4. *МРТ ПЖ (Т2-ВИ в аксиальной проекции (а) и цветная карта ДКУ (б), совмещенная с Т2-ВИ). Пунктирной линией обведено очаговое асимметричное усиление в периферической зоне левой доли ПЖ, соответствующее очаговому снижению МР-сигнала на Т2-ВИ*

перинтенсивными на изображениях с высокими значениями b-фактора. Хотя морфологические характеристики могут помочь в некоторых случаях, на сегодня это является общепризнанным ограничением мпМРТ;

– инкапсулированные, очерченные, округлые узлы в периферической зоне являются наиболее вероятно выбухающими узлами ДГПЖ, даже если они гипоинтенсивны на ИКД-карте. Категория PI-RADS для таких узлов должна быть равной 2 [24–26].

Информация о характере васкуляризации и степени проницаемости сосудистой стенки в опухолевой ткани является одним из эффективных диагностических критериев. Для получения таких данных, как правило, используют технологию ДКУ, которая представляет еще один инструмент функциональной характеристики и дифференциальной диагностики РПЖ. Ранее значительные усилия были вложены в разработку критериев анализа «типовых кривых», являющихся отражением кинетики прохождения контрастного препарата через ткани, в виде функции сигнал–время. Однако выраженная неоднородность контрастирования и неизмененной ткани железы, и очагов РПЖ делает самостоятельное использование этой методики малоинформативным [27].

Заключение по данным ДКУ формируется на основании выявления или отсутствия асимметричного очагового раннего усиления (табл. 5), которое совпадает по локализации с визуализируемым очагом на Т2-ВИ и/или ДВИ (рис. 4).

Следует отметить, что отсутствие раннего усиления в очаге не всегда имеет решающее диагностическое значение для оценки характера изменений ПЖ. Очаг контрастирования, соответствующий клинически значимому РПЖ, обычно совпадает с очагом, выявленным на Т2-ВИ и/или ДВИ, тогда как диффузное усиление при отсутствии очага на Т2-ВИ и/или ДВИ обычно соответствует воспалению (простатиту). Тем не менее инфильтративный РПЖ в ряде случаев может иметь диффузный характер контрастирования [6, 27].

В соответствии с рекомендациями PI-RADSv2 Т2-ВИ имеют доминирующее диагностическое значение для транзиторной зоны, тогда как ДВИ являются определяющими для периферической зоны. При этом наивысшая градация PI-RADS при ДВИ может повысить балл PI-RADS для транзиторной зоны с 3 до 4.

Суммационные градации PI-RADSv2, определенные для периферической и транзиторной зон ПЖ, с учетом локализации выявляемых очагов представлены в табл. 6 и 7.

Следует отметить, что данные ДКУ не используют в интеграционной оценке, когда рассматриваются случаи низкой вероятности (PI-RADS 1 или PI-RADS 2)

Таблица 6. *Определение категорий для периферической зоны по версии PI-RADSv2*

ДВИ	Т2-ВИ	ДКУ	PI-RADS
1	Любой*	Любой*	1
2	Любой	Любой	2
3	Любой	–	3
		+	4
4	Любой	Любой	4
5	Любой	Любой	5

** Любой – по шкале от 1 до 5.*

Таблица 7. *Определение категорий для транзиторной зоны по версии PI-RADSv2*

Т2-ВИ	ДКУ	ДВИ	PI-RADS
1	Любой*	Любой*	1
2	Любой	Любой	2
3	Любой	≤ 4	3
		5	4
4	Любой	Любой	4
5	Любой	Любой	5

** Любой – по шкале от 1 до 5.*

Таблица 8. *Определение категорий по версии PI-RADSv2 для периферической и транзиторной зон, в условиях отсутствия ДВИ адекватного качества*

Т2-ВИ	ДВИ	ДКУ	PI-RADS
1	X	Любой*	1
2	X	Любой	2
3	X	–	3
		+	4
4	X	Любой	4
5	X	Любой	5

** Любой – по шкале от 1 до 5.*

Таблица 9. *Определение категорий по версии PI-RADSv2 для транзиторной зоны, в условиях отсутствия ДКУ адекватного качества*

Т2-ВИ	ДКУ	ДВИ	PI-RADS
1	X	Любой*	1
2	X	Любой	2
3	X	< 4	3
		5	4
4	X	Любой	4
5	X	Любой	5

** Любой – по шкале от 1 до 5.*

или высокой вероятности (PI-RADS 4 или PI-RADS 5) клинически значимого рака. Однако когда на основании Т2-ВИ или ДВИ присваивается категория PI-RADS 3, наличие очагового усиления по данным ДКУ может повысить категорию, определив вероятность клинически значимого рака до уровня PI-RADS 4.

В руководстве PI-RADSv2 предусмотрена система оценки МР-изображений, когда не были получены ДВИ и ДКУ адекватного качества (табл. 8 и 9).

В тех случаях, когда по каким-либо причинам не были получены ДВИ, или они непригодны для использования, оценка изменений основывается на Т2-ВИ как для транзиторной, так и для периферической зоны. При этом дополнительную информацию могут предоставить данные ДКУ. В случаях, когда по результатам мпМРТ была присвоена категория PI-RADS 3, наличие очагового усиления, по данным ДКУ, может повысить категорию, определив вероятность клинически значимого рака до уровня PI-RADS 4.

Алгоритм оценки изображений, представленный в табл. 9, применим для транзиторной зоны, так как определяющими и достаточными для оценки периферической зоны являются ДВИ.

Следует заметить, что в последнее время отмечается тенденция повышения компетенции мпМРТ, в связи с чем накапливается положительный опыт использования МРТ-навигации для биопсий ПЖ [4, 5, 16]. В соответствии с опубликованным руководством PI-RADSv2 следует помнить, что целесообразность проведения таргетной биопсии ПЖ может рассматриваться при категории не менее чем PI-RADS 3. При категориях PI-RADS 1 или PI-RADS 2 биопсия признается нецелесообразной. В случаях с установленной категорией PI-RADS 3 вопрос о назначении биопсии решается не только на основании мпМРТ, но и на основании лабораторных данных, результатов пальцевого ректального исследования, анемнеза и т. д.

На сегодняшний день предложены автоматизированные системы анализа мпМРТ ПЖ, которые оптимизируют подсчет градаций PI-RADS, согласно предложенной секторальной карте, оптимизируя определение вероятности клинически значимого РПЖ и пространственное представление объема поражения. При отсутствии таких программ анализ рекомендуется выполнять вручную [18, 28].

Необходимо отметить, что основные ограничивающие факторы применения системы PI-RADSv2

сопряжены с объемом и степенью дифференцировки опухоли. Установлено, что при объеме опухоли < 0,5 см^3 чувствительность мпМРТ не превышает 20 % [17]. К сожалению, до настоящего времени остается реальностью тот факт, что возможности мпМРТ в выявлении клинически значимого РПЖ в транзиторной зоне значительно ниже, чем при локализации процесса в периферической зоне. Ткани на границе периферической и центральной зон, на уровне основания и передних рогов, а также передняя фибромускулярная строма являются зонами, где чаще всего возникают трудности при дифференциальной диагностике изменений паренхимы ПЖ.

Однако несмотря на имеющиеся трудности и сравнительно короткий период использования системы PI-RADSv2, проведенный метаанализ предварительных данных 14 исследований (на основании 1785 исследований ПЖ по методике мпМРТ) продемонстрировал высокую эффективность ее использования. Обобщенная чувствительность и специфичность мпМРТ в диагностике РПЖ составили: 78–82 % и 79–82 % соответственно [29].

Таким образом, система классификации PI-RADS является инструментом коммуникации между урологами, онкологами и специалистами лучевой диагностики. Данная система позволяет на основе унифицированной методики исследования проводить стандартизированный анализ полученных результатов, определяя вероятность клинически значимого рака, тем самым влияя на тактику ведения пациентов. Очевидным преимуществом использования системы PI-RADS является прогнозируемая повторяемость получения и интерпретации данных МРТ, что важно при повторных исследованиях.

ЛИТЕРАТУРА / REFERENCES

1. Thornbury J.R., Ornstein D.K., Choyke P.L. et al. Prostate Cancer: What is the future for imaging? Am J Roentgenology 2001;176:17–22.
2. Engelhard K., Hollenback H.P., Deimiing M. et al. Combination of signal intensity measurements of lesions in the peripheral zone of prostate with MRI and serum PSA level for differentiating benign disease from prostate cancer. Eur Radiol 2000;10(12);1947–53.
3. Rosenkrantz A.B., Kim S., Lim R.P. et al. Prostate cancer localization using multiparametric MR imaging: comparison of Prostate Imaging Reporting and Data System (PI-RADS) and Likert Scales. Radiology 2013:269:482–92.
4. Moore C.M., Kasivisvanathan V., Eggener S. et al. Standards of reporting for MRI-targeted biopsy studies (START) of the prostate: recommendations from an international working group. European Urology 2013;64:544–52.
5. Roethke M.C., Kuru T.H., Schultze S. et al. Evaluation of the ESUR PI-RADS scoring system for multiparametric MRI of the prostate with targeted MR/TRUS fusion-guided biopsy at 3.0 Tesla. European Radiol 2014;24(2): 344–52.
6. de Rooij M., Hamoen E.H.J., Futterer J.J. et al. Accuracy of muliparametric MRI for prostate cancer detection: a meta-analysis. Am J Roentgenology 2014;202:343–51.
7. Dickinson L., Ahmed H.U., Allen C. et al. Scoring systems used for the interpretation and reporting of mulitparametric MRI for prostate cancer detection, localization and chanarcterization: could standardization lead to improved utilization of imaging within the diagnostic pathway? J Magn Reson imaging 2013;37:48–58.
8. Cornud F., Khoury G., Bouazza N. et al. Tumor target volume for focal therapy of prostate cancer-does multiparametric magnetic resonance imaging allow for a reliable estimation? J Urol 2014;191(5):1272–9.
9. Barentsz J.O., Richenberg J., Clements R. et al. ESUR prostate MR guidelines 2012. Eur Radiol 2012;22:746–57.
10. Rothke M., Blondin D., Schlemmer H.P., Franiel T. PI-RADS-Klassifikation: Strukturiertes Befundungsschema für die MRT der Prostata. Fortschr Rontgenstr 2013;185(3):253–61.
11. PI-RADS™ Prostate Imaging and Reporting and Data System. Version 2. American College of Radiology, 2015. URL: http://www.acr.org/~/media/ACR/Documents/PDF/QualitySafety/Resources/PIRADS/PIRADS%20V2.pdf.
12. Barrett T., Turkbey B., Choyke P.L. PI-RADS version 2: what you need to know. Clinical Radiology 2015;70(11):1165–76.
13. Kuru T.H., Roethke M.C., Rieker P. et al. Histology core-specific evaluation of the European Society of Urogenital Radiology (ESUR) standardised scoring system of multiparametric magnetic resonance imaging (mpMRI) of the prostate. BJU Int 2013;112(8):1080–7.
14. Thoeny H.C., Froeliich J.M., Triantafyllou M. et al. Metastases in norma-sized pelvic lymph nodes: detection with diffusion-weighted MR imaging. Radiology 2014;273:125–35.
15. McNeal J.E. The Zonal anatomy of the prostate. The Prostate 1981;2:35–49.
16. Puech P., Rouviere O., Renard-Penna R. et al. Prostate cacner diagnosis: multiparametric MR-targeted biopsy with cognitive and transrectal U-MR fusion guidance versus systemeic biopsy-prospective mulitcenter study. Radiology 2013: 268;461–9.
17. Vargas H.A., Hötker A.M., Goldman D.A. et al. Updated prostate imaging reporting and data system (PIRADS v2) recommendations for the detection of clinically significant prostate cancer using multiparametric MRI: critical evaluation using whole-mount pathology as standard of reference. Eur Radiol 2015, Sep. 22.
18. Niaf E., Lartizien C., Bratan F. et al. Prostate focal peripheral zone lesions; characterization at multiparametric MR imaging-influence of computer-aided diagnosis system. Radiology 2014;271:761–9.
19. Somford D.M., Hamoen E.H., Futterer J.J. et al. The predictive value of endorectal 3 Tesla multiparametric magnetic resonance imaging for extraprostatic extension in patients with low, intermediate and high risk prostate cancer. J Urol 2013;190(5):1728–34.
20. Ren J., Yang Y., Zhang J. et al. T(2)-weighted combined with diffusion-weighted images for evaluating prostatic transition zone tumors at 3 Tesla. Future Oncol 2013;9(4):585–93.
21. Akin O., Sala E., Moskowitz C.S. et al. Transition zone prostate cancers: features, detection, localization, and staging at endorectal MR imaging. Radiology 2006;239(3):784–92.
22. Tamada T., Kanomata N., Sone T. et al. High b value (2,000 s/mm2) diffusion weighted magnetic resonance imaging in prostate cancer at 3 Tesla: comparison with 1,000 s/mm2 for tumor conspicuity and discrimination of aggressiveness. PLOS ONE 2014;9(5).

23. Grant K.B., Agarwal H.K., Shih J.H. et al. Comparison of calculated and acquired high b value diffusion-weighted imaging in prostate cancer. Abdom Imaging 2015;40(3):578–86.
24. Bittencourt L.K., Attenberger U.I., Lima D. et al. Feasibility study of computed vs measured high b-value (1400 s/mm(2)) diffusion-weighted MR images of the prostate. World J Radiol 2014;6(6):374–80.
25. Maas M.C., Futterer J.J., Scheenen T.W. Quantitative evaluation of computed high B value diffusion weighted magnetic resonance imaging of the prostate. Invest Radiol 2013;48(11):779–86.
26. Medved M., Soylu-Boy F.N., Karademir I. et al. High-resolution diffusion-weighted imaging of the prostate. AJR 2014:203:85–90.
27. Iwazawa J., Mitani T., Sassa S., Ohue S. Prostate cancer detection with MRI: is dynamic contrast enhanced imaging necessary in addition to diffusion-weighted imaging? Diagn Interv Radiol 2011;17(3):243–8.
28. Dickinson L., Ahmed H.U., Allen C. et al. Magnetic resonance imaging for the detection, localisation, and characterisation of prostate cancer: recommendations from a European consensus meeting. Eur Urol 2011;59(4): 477–94.
29. Hamoen E.H., de Rooij M., Witjes J.A. et al. Use of the Prostate Imaging Reporting and Data System (PI-RADS) for prostate cancer detection with multiparametric magnetic resonance imaging: A diagnostic meta-analysis. Eur Urol 2015;67(6): 1112–21.

Эндометриоз под маской рака мочевого пузыря (обзор литературы и описание трех собственных наблюдений)

М.И. Давидов, Т.Б. Пономарева

ГБОУ ВПО «Пермский государственный медицинский университет им. акад. Е.А. Вагнера»; Россия, 614990, Пермь, Петропавловская, 26

Контакты: *Михаил Иванович Давидов midavidov@mail.ru*

Рассмотрены распространенность, этиология, патогенез, симптоматика, диагностика, дифференциальная диагностика и оперативное лечение эндометриоза мочевого пузыря на основе 3 собственных наблюдений и анализа 384 случаев, описанных в мировой литературе. Установлено, что эндометриоз нередко может протекать под маской рака мочевого пузыря. В дифференциальной диагностике эндометриоза от рака главное значение имеют выявление циклического характера макрогематурии и других симптомов (сопутствующих менструации), обнаружение характерных признаков опухолевидного эндометриоидного образования при цистоскопии, выполненной во время менструации или непосредственно перед ней. Определены показания к открытой резекции мочевого пузыря, ТУР и мини-инвазивной лапароскопической операции.

Ключевые слова: *мочевой пузырь, рак, эндометриоз, распространенность, этиология, патогенез, клиника, диагностика, дифференциальная диагностика, цистоскопия, магнитно-резонансная томография, оперативное лечение*

DOI: 10.17650/1726-9776-2016-12-1-90-96

Bladder endometriosis mimicking urinary bladder carcinoma: A review of literature and a description of 3 own cases

M.I. Davidov, T.B. Ponomareva

Acad. E.A. Vagner Perm State Medical University; 26, Petropavlovskaya St., Perm 614990, Russia

The authors consider the prevalence, etiology, pathogenesis, symptoms, diagnosis, differential diagnosis, and surgical treatment of bladder endometriosis on the basis of 3 own cases and an analysis of 384 cases described in world literature. It has been established that endometriosis may mimic bladder carcinoma. The detection of the cyclic pattern of gross hematuria and other symptoms (during menstruation) and that of the characteristic type of tumorous endrometrioid mass at cystoscopy performed during or just prior to menstruation are of key importance for the differential diagnosis of endometriosis and carcinoma. Indications for open resection of the bladder, transurethral resection, and minimally invasive laparoscopic surgery are determined.

Key words: *bladder, cancer, endometriosis, prevalence, etiology, pathogenesis, clinical presentation, diagnosis, differential diagnosis, cystoscopy, magnetic resonance imaging, surgical treatment*

Введение

Эндометриоз является распространенным заболеванием, встречается у 10–25 % женщин [1, 2]. Эндометриоз – разрастание ткани, функционально и морфологически подобной нормальному эндометрию, с повышенным локальным образованием эстрогенов. Сопутствующий воспалительный процесс, иммунологическая дизрегуляция, ингибирование апоптоза, активация ангиогенеза – патогенетические факторы, способствующие выживанию и росту эндометриоидных имплантов [2–4]. В последние годы экстрагенитальный эндометриоз привлекает повышенное внимание онкологов всего мира, так как эндометриоидные импланты, располагаясь в прямой и ободочной кишке, стенке мочевого пузыря (МП) и мочеточника, симулируют раковые опухоли этих органов [4–6].

Эндометриоз МП, встречаясь относительно редко, недостаточно известен и изучен онкоурологами и урологами. Согласно данным R.L. Fein и B.F. Horton [7], первый случай эндометриоза МП наблюдал Judd в 1921 г. К 1960-м годам в мировой литературе было описано лишь 77 наблюдений [8]. В конце XX в. преобладали описания единичных казуистических случаев [9–16]. К 2015 г. в мировой литературе мы нашли описание 384 достоверных случаев эндометриоза МП.

Некоторые авторы [17–24], полагая, что далеко не все случаи заболевания попадают на страницы печати, считают, что частота поражения МП эндометриозом значительно больше и составляет 1–12 % всех

локализаций эндометриоза. Так, J. Fianu и соавт. наблюдали 17 больных эндометриозом МП, развившимся после медицинских абортов [25]. В.П. Баскаков и соавт. лечили 18 больных этим заболеванием, из которых у 9 эндометриоз был врожденным [26]. А.М. Хачатрян и соавт. диагностировали эндометриоз МП у 17 больных, сочетание эндометриоза МП и мочеточников – у 5 [5]. Из общего числа заболеваний эндометриозом мочевой системы в 84 % случаев поражается МП, реже (10 %) – мочеточники, остальные случаи приходятся на почки и уретру [27].

Заболевают женщины преимущественно в возрасте от 25 до 50 лет [5, 26]. Однако в 1971 г. впервые было описано наблюдение эндометриоза МП у мужчины [28]. У 80-летнего больного раком предстательной железы, в течение 11 лет после простатэктомии получавшего эстрогенотерапию, была удалена опухоль из МП, гистологически оказавшаяся эндометриозом.

Эндометриоз МП представляет собой гетеротопическое разрастание в пузырной стенке ткани, по морфологическим и функциональным свойствам подобной эндометрию [29–30].

У этого процесса есть 2 пути развития [6, 26, 31]. Согласно дизонтогенетической теории эндометриоидная ткань в МП развивается из аномально расположенных эмбриональных зачатков (в частности, мюллерова протока), из которых в процессе эмбриогенеза должен формироваться эндометрий.

Согласно транслокационной теории возможен перенос частиц эндометрия с менструальной кровью из полости матки через трубы с имплантацией на наружном, покрытом брюшиной слое пузырной стенки [6, 26, 31]. Иногда при аденомиозе эндометриоидная опухоль передней стенки матки непосредственно прорастает заднюю стенку МП [7]. Чаще происходит транслокация эндометрия при хирургических вмешательствах на матке (аборты, диагностические выскабливания матки, ручное обследование матки после родов, кесарево сечение). Хирургическая травма эндометрия может стать причиной попадания элементов слизистой оболочки матки в ток крови и лимфы и гематогенного или лимфогенного распространения их в другие органы, в том числе в МП [6, 26, 31].

Под влиянием функции яичников в мочепузырном очаге эндометриоза происходят циклические превращения, сходные с изменениями в слизистой оболочке матки [27, 29]. Макроскопически эндометриоз МП чаще всего имеет форму узла [6, 21, 29]. Консистенция узла плотная, что объясняется развитием вокруг очагов и гнезд эндометриоидной ткани инфильтративно-рубцовых изменений в результате проникновения в ткани менструальноподобных кровянистых выделений, протеолитических и липолитических ферментов, выделяемых очагами эндометриоза [26, 29].

Описание собственных наблюдений

В клинике урологии и онкоурологии Пермского государственного медицинского университета с 1986 по 2015 г. мы наблюдали 3 больных эндометриозом МП, что составило 0,007 % от общего числа (42 280) больных женского пола. Соотношение заболевания эндометриозом МП к раку этого органа у женщин составило 1:84.

***Больная А.**, 35 лет, в течение 3 лет – диспареуния, дисменорея и тупые боли над лоном, появляющиеся перед и во время менструаций. Беременности в возрасте 19–24 лет (1 роды, 2 аборта), с 25 лет не беременела при регулярной половой жизни. В многочисленных анализах мочи лишь однократно отмечены эритроциты до 8 в поле зрения. Лейкоцитурия отсутствовала. При цистоскопии в межменструальном периоде обнаружена незначительная гиперемия на задней стенке МП. При магнито-резонансной томографии (МРТ) обнаружен опухолевый узел 2,5×2,0 см в стенке МП, поставлен диагноз: рак мочевого пузыря (РМП). В сентябре 2010 г. при госпитализации и при бимануальной пальпации и влагалищном исследовании отмечена незначительная болезненность со стороны МП. Анализ мочи в норме. При цистоскопии на 3 см выше межмочеточниковой складки на 6 ч циферблата обнаружен безворсинчатый узел с гиперемированной слизистой оболочкой над ним. Предоперационный диагноз: РМП T2N0M0. При операции обнаружен плотный узел диаметром 2,5 см, не вызывающий сомнений в наличии инфильтрирующего РМП. Узел значительно вдавался в просвет МП и прорастал 2/3 пузырной стенки, не захватывая ее наружного слоя. Гиперемированная слизистая оболочка над образованием имела два синеватых «глазка». Выполнена резекция МП, отступя от краев опухоли на 2,0 см на всю толщу стенки. При гистологическом исследовании установлен эндометриоз МП. Назначено гормональное лечение эндометриоза. После операции боли и другие жалобы исчезли. Осмотрена в сентябре 2014 г. (через 4 года после операции): чувствует себя здоровой, показатели мочи, ультразвукового исследования (УЗИ) МП и цистоскопии – без патологии, при контрольной МРТ опухолевые узлы в стенке МП отсутствуют.*

***Больная Л.**, 42 лет, госпитализирована 15.03.1996 с правосторонней почечной коликой. Страдает генитальным эндометриозом с 1981 г., в 1982 г. по поводу эндометриоза проведена резекция яичника. Беременность, завершившаяся родами в 1979 г., затем наступило вторичное бесплодие. Почечная колика купирована катетеризацией правого мочеточника. При обследовании установлены наружное сдавление средней трети правого мочеточника инфильтратом, уретерогидронефроз справа. При люмботомии справа в забрюшинном пространстве на уровне перекреста мочеточника с подвздошными сосудами и несколько выше обнаружено 2 плотных округлых образования диаметром 7 и 8 см,*

которые сдавливали мочеточник. Выполнены иссечение образований в пределах здоровых тканей и уретеролиз. Макроскопически каждое из удаленных образований имело строение кисты с псевдокапсулой, с густым содержимым шоколадного цвета. Гистологически: эндометриоидные кисты. В 2005 г. в связи с макрогематурией при амбулаторной цистоскопии поставлен диагноз: РМП. При госпитальной цистоскопии перед менструацией на задней стенке МП обнаружен выбухающий в просвет участок диаметром 1 см с гиперемией и мелкими синеватыми кистами. Выполнена трансуретральная резекция (ТУР). При гистологическом исследовании: эндометриоз МП. В дальнейшем больная получала гормональную терапию по поводу эндометриоза. В 2009 и 2013 гг. при цистоскопии и МРТ патологии со стороны МП и мочевых путей не установлено.

***Больная Б.**, 38 лет, госпитализирована 1.11.2004 с жалобами на частое болезненное мочеиспускание и тяжелые боли в гипогастрии во время менструаций в течение 5 лет. В межменструальном периоде чувствует себя здоровой. При амбулаторной цистоскопии в МП обнаружена опухоль необычного вида с темно-красными кистами на поверхности. Диагноз: РМП. Из анамнеза: менструации – с 13 лет, по 6 дней через 28 дней, обильные и резко болезненные. Не замужем. Половой жизнью живет с 20-летнего возраста, однако беременностей не было. У гинеколога наблюдается нерегулярно, по поводу бесплодия не обследовалась и не лечилась.*

Анализ мочи: лейкоциты 0–1 в поле зрения. Посев мочи: роста бактериальной флоры нет. При 3-кратном цитологическом исследовании осадка мочи атипические и раковые клетки не обнаружены. Обзорная и экскреторная урография показала: расширения чашечно-лоханочной системы почек и обоих мочеточников нет. На цистограмме: в просвет МП по задней стенке вдается больших размеров типичный для рака опухолевый узел с неровными мелкозубчатыми контурами. При цистоскопии 5.11.2004 (за 6 дней до менструации): значительно выше межмочеточниковой складки на задней стенке МП расположено опухолевидное образование больших размеров на широком основании. Поверхность опухолевого узла малинового цвета, покрыта мелкими синеватыми кистозными образованиями. Устья мочеточников расположены обычно и отстоят на большом расстоянии от опухолевого узла. При УЗИ мочевого пузыря обнаружено опухолевидное эхоположительное негомогенное образование размером 4,0 см, задняя стенка МП утолщена до 9 мм (рис. 1).

9.11.2004 срединным разрезом между лоном и пупком обнажен и вскрыт МП. На задней стенке МП по средней линии обнаружено опухолевидное образование размерами 4,0×3,0×2,5 см, расположенное значительно выше межмочеточниковой складки. Опухоль имеет форму узла на широком основании, плотную консистенцию, неровную поверхность малинового цвета

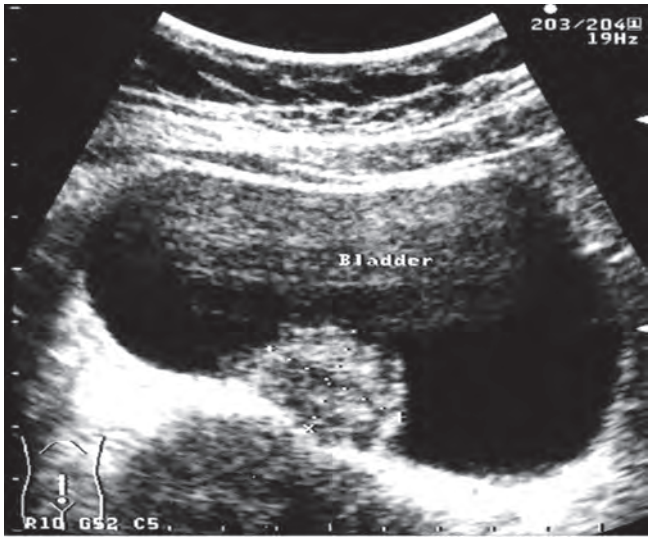

Рис. 1. *Эхограмма МП больной Б., 38 лет. Виден МП и расположенный на его задней стенке узел эндометриоза*

с мелкими кистами, наполненными багрово-синюшным содержимым. Внешне опухоль имеет характерный эндометриоидный вид. Вскрыта брюшина и проведена ревизия брюшной полости. Несколько увеличенная матка рыхло спаяна своей передней поверхностью с задней стенкой МП. В области перешейка матка вплотную подходит к прямой кишке, пальпаторно в этом месте определяется опухолевидный узел 2×2×2 см. Яичники и трубы без патологии. Передняя поверхность матки относительно свободно отделена от задней стенки МП. Последний мобилизован до передней стенки влагалища. Установлено, что опухоль МП не прорастает насквозь пузырную стенку, наружная часть последней гладкая, без эндометриозных изменений. После катетеризации мочеточников участок задней поверхности матки и плотный эндометриоидный ретроцервикальный узел острым путем отделены от передней стенки прямой кишки. Целость последней не нарушена, признаков эндометриоза на кишке нет. Выполнена тотальная экстирпация матки с трубами. При тщательной ревизии брюшной полости других очагов эндометриоза не выявлено. Проведена резекция МП, отступя от края пузырной опухоли на 3 см во все стороны. Дефект МП ушит нитью полисорба 3/0. МП дренирован надлобковым катетером.

Гистологическое исследование опухоли МП: в пузырной стенке на 2/3 ее толщи (от слизистой оболочки до глубокого мышечного слоя) определяются островки железистых крипт, выстланные призматическим эпителием, и окруженные густой крупноклеточной стромой (рис. 2–5). Часть крипт – с кистозным превращением. Эндометриоидная опухоль МП не захватывает наружную часть толщи пузырной стенки. Гистологически в мышечной оболочке стенки матки выявлены множественные очаги эндометриоза (фибромиома матки отсутствова-

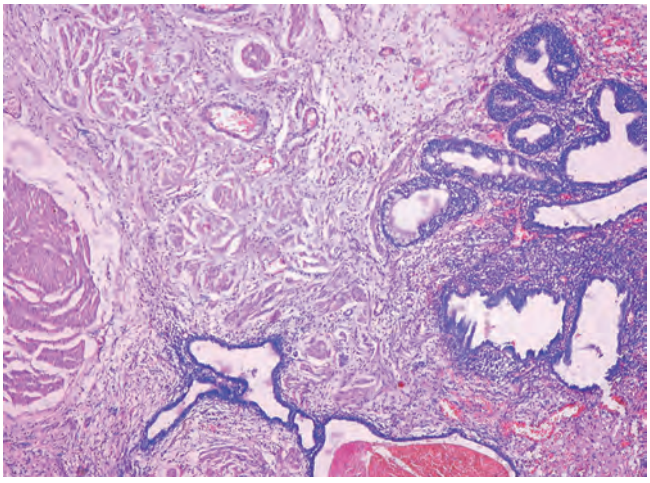

Рис. 2. *Эндометриоз. В подслизистой МП видны островки желез в виде трубчатых, ветвящихся полостей, выстланных однорядным призматическим эпителием, и цитогенная строма с лимфоплазмоцитарной реакцией. Окраска гематоксилином и эозином, ×100*

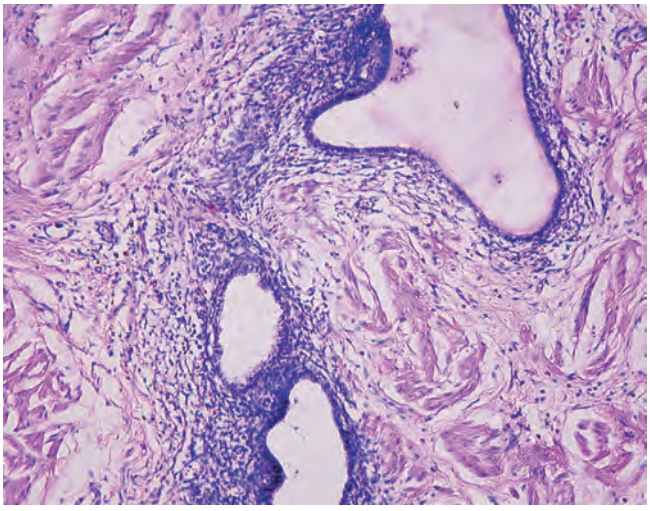

Рис. 3. *Эндометриоз. Прорастание эндометриоидных очагов в мышечную оболочку с мелкокистозными расширенными полостями. Окраска гематоксилином и эозином, ×200*

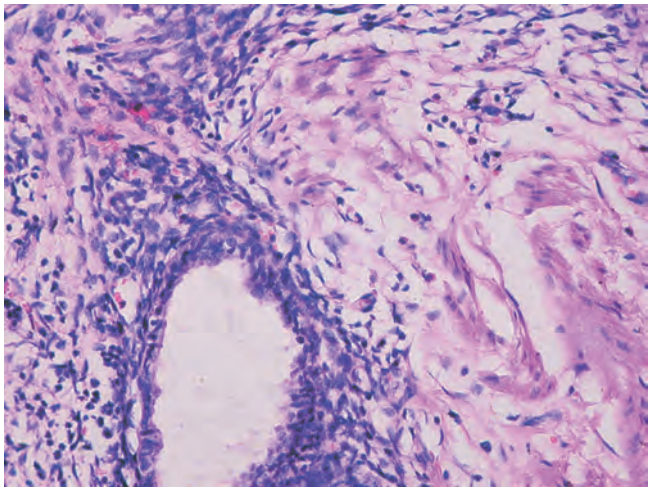

Рис. 4. *Эндометриоз. Окраска гематоксилином и эозином, ×400*

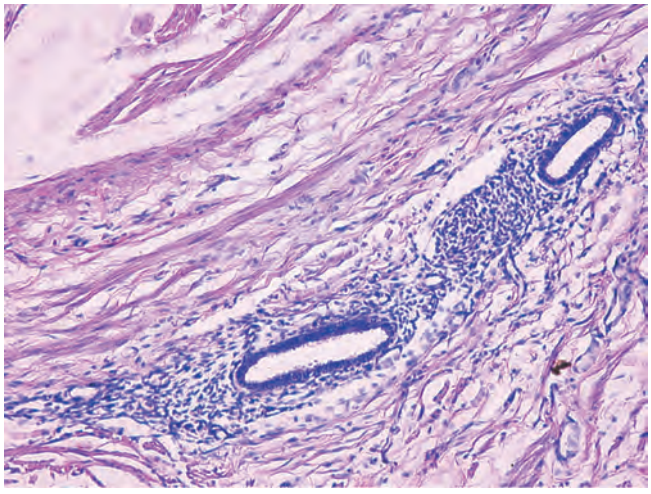

Рис. 5. *Эндометриоз. Между гладкомышечными волокнами и фиброзной тканью видны железы с уплощенным эпителием, преобладанием цитогенной стромы, слабой васкуляризацией. Окраска гематоксилином и эозином, ×100*

ла), ретроцервикальный узел имеет типичное для эндометриоза строение. Окончательный диагноз: эндометриоидная болезнь; генитальный эндометриоз с поражением матки (аденомиоз) и ретроцервикальной области; экстрагенитальный эндометриоз с поражением МП.

Послеоперационный период протекал гладко. Заживление раны первичным натяжением. Выписана в удовлетворительном состоянии 24.11.2004. В дальнейшем амбулаторно назначен 6-месячный курс даназола. Обследована в клинике через 17 мес после операции (апрель 2006 г.). Здорова.

Анализ данных литературы и обсуждение

На основании 3 собственных наблюдений и анализа 384 случаев эндометриоза МП, описанных в литературе, с учетом мнений отечественных и зарубежных авторов [5–40] рассмотрим вопросы клиники, диагностики, дифференциальной диагностики с раком и лечения эндометриоза МП.

Характерными симптомами эндометриоза МП являются ощущение тяжести и боли в низу живота, в глубине малого таза, учащенное болезненное мочеиспускание и гематурия, которые возникают перед началом и во время менструации [6, 17, 19, 29]. По мнению некоторых авторов, симптомы эндометриоза неспецифичны и выраженность их зависит от локализации и размера эндометриоидного инфильтрата [23, 32, 33]. По данным C.V. Comiter, в 30 % случаев болезнь протекает бессимптомно и выявляется случайно при МРТ, КТ или УЗИ мочевого пузыря и малого таза [31]. А.М. Хачатрян и соавт. наблюдали симптомы заболевания лишь у 8 из 17 больных эндометриозом МП,

у остальных больных заболевание протекало латентно и выявлено при МРТ малого таза, проводимого по поводу генитального эндометриоза [5].

Циклическая макрогематурия наблюдается у 22–70 % больных [12, 25, 26, 29]. В.П. Баскаков и соавт. считают, что макрогематурия появляется в случаях, когда эндометриоидная опухоль прорастает из толщи пузырной стенки в просвет МП с деструкцией слизистой оболочки [26]. Иногда анализы мочи оказываются совершенно нормальными [5, 30].

Циклическая макрогематурия (появление крови в моче перед и во время менструаций) – патогномоничный симптом эндометриоза МП [26, 29]. При РМП макрогематурия никогда не имеет циклического характера, связанного с менструацией, появляется уже на ранних стадиях заболевания, в то время как боли и дизурия обнаруживаются поздно и преимущественно только в запущенных случаях.

Эндометриоз МП, как правило, имеет вид плотного опухолевого узла и поэтому нередко симулирует рак. По данным А.М. Хачатрян и соавт., УЗИ оказалось информативным лишь у 4 из 14 больных [5], при этом распознать этиологию узла (эндометриоз или рак) не представлялось возможным. МРТ – значительно более информативный метод диагностики эндометриоза МП [34–38]. Информативность МРТ при эндометриозе МП, по данным А.М. Хачатрян и соавт., составила 82 %, в том числе у 6 больных удалось диагностировать эндометриоидные инфильтраты в пузырной стенке (при размере их свыше 1 см) [5]. По мнению ряда авторов, для ранней диагностики вовлеченности в процесс мочевых путей, необходимо всем больным генитальным эндометриозом включать в план исследования МРТ малого таза [5, 35]. Хорошо выявляя опухолевидные инфильтраты в стенке МП, МРТ, тем не менее, не позволяет надежно дифференцировать природу этого образования (эндометриоз или рак) [34, 35, 38].

На сегодняшний день дифференцировать эндометриоз и РМП с помощью цистографии, УЗИ, КТ и МРТ очень трудно и часто невозможно [34–38].

Основным методом дифференциальной диагностики является цистоскопия [9, 21, 26]. Цистоскопическая картина варьирует в зависимости от гормональной фазы, размеров эндометриоза и глубины врастания в стенку МП. Обычно на дне, задней стенке МП или треугольника Льето обнаруживают опухоль на широком основании, в верхних слоях которой видны небольшие (2–5 мм) кистозные образования. Цвет кист бывает различен – багрово-синюшный, фиолетовый, голубоватый, темно-красный или даже черный [5, 9, 10, 15, 18, 21, 26]. Слизистая оболочка МП в этой зоне отечна, гиперемирована. Реже наблюдаются полиповидные разрастания, напоминающие папиллому. Во время менструации кисты увеличиваются в размерах, переполняются кровью, приобретают темно-красный цвет, в редких случаях даже удается увидеть выделение менструальной крови из кист. Проведение цистоскопии во время менструации при эндометриозе затруднительно, так как введение необходимого количества промывной жидкости вызывает у больной неприятные ощущения и боли. По окончании менструации кистозные или полиповидные образования постепенно бледнеют и становятся менее заметными, уменьшается отечность слизистой оболочки [18, 21, 26]. Рекомендуется наблюдение за цистоскопической картиной в динамике в течение менструального цикла, как в межменструальном периоде, так и непосредственно во время менструации [26].

Ценным дополнительным методом диагностики является лапароскопия [5, 32, 36], которая позволяет узнать состояние матки, яичников, выявить эндометриоидную опухоль наружного слоя пузырной стенки, обнаружить очаги эндометриоза в брюшной полости. При уретеропиелоскопии диагностируются очаги эндометриоза в мочеточнике, которые могут сочетаться с поражением МП [5, 39].

По нашему опыту и данным литературы [8, 12, 18, 20, 27], эндометриоз мочевого пузыря, как правило, приходится оперировать отнюдь не гинекологам, а онкоурологам и урологам. Ведь многие больные идут на операцию с диагнозом РМП [9, 15, 20, 31]. При этом бывают случаи, когда ставится диагноз эндометриоза, а на операции обнаруживается РМП [29]. Поэтому онкоурологи должны хорошо знать вопросы хирургического лечения эндометриоза МП и мочевых путей.

До сих пор идут ожесточенные споры о том, какую операцию предпочесть при эндометриозе МП – ТУР или открытую трансвезикальную резекцию.

Преимущества ТУР – малая инвазивность и быстрота. Поэтому многие следуют рекомендации J. Iwano и G. Ewing проводить именно ТУР [40].

Однако из гинекологической практики известно, что электрохирургическое вмешательство и нерадикальное удаление эндометриоза, как правило, приводят к еще более выраженному его разрастанию [29]. Одной из характерных особенностей эндометриоза, в том числе мочепузырной локализации, является отсутствие вокруг него капсулы [6, 26]. Помимо хорошо выраженных и визуально заметных очагов эндометриоза, в окружающих тканях могут находиться небольшие эндометриоидные участки с маловыраженными циклическими превращениями. Именно из этих участков в случаях нерадикального удаления очагов эндометриоза происходит его рецидивное разрастание [13, 26]. В просвет МП выступает лишь часть эндометриоидного узла, большая часть его глубоко инфильтрирует стенку или прорастает насквозь. Невозможность при ТУР оценить глубину поражения стенки

МП приводит к частым перфорациям его при этом вмешательстве [7]. Суммируя данные литературы, можно заключить, что ТУР показана при размере эндометриоидного инфильтрата до 1,0–1,5 см и его распространении от слизистой до середины мышечного слоя.

Изолированный эндометриоз МП встречается редко, преобладают случаи сочетанного и распространенного эндометриоза с вторичным поражением МП [5, 6]. Трансуретральный доступ не позволяет получить какого-либо представления о действительном распространении процесса и не помогает решению вопроса о тактике дальнейшего лечения больных [26]. Открытая операция дает возможность провести «сквозную» резекцию МП, более радикально удалить пузырный очаг эндометриоза, а также ревизовать органы малого таза и брюшной полости и при выявлении показаний провести вмешательство на матке, яичниках и других пораженных органах.

В последнее время получает распространение перспективный мини-инвазивный метод лапароскопического удаления очагов эндометриоза [5, 24, 32]. Особое значение он имеет при сочетанном эндометриозе, когда, помимо эндометриоза МП, диагностируются поражения генитальных органов, разных отделов кишечника, париетальной брюшины, стенок малого таза, забрюшинного пространства [5]. Лапароскопический метод показан при наружном эндометриозе МП, когда эндометриоидный узел расположен в наружном слое пузырной стенки или переходит на пузырную стенку непосредственно с поверхности матки [32].

Второй важный вопрос хирургического лечения – относительно сроков операции. Мы выполняли операцию за 2 дня до очередной менструации. Проведение хирургического вмешательства накануне или даже во время менструации позволяет точнее установить зону поражения и более радикально удалить очаг эндометриоза мочевого пузыря [14, 18]. Однако в этом случае операция проходит в технически сложных условиях, при повышенной кровоточивости тканей. Поэтому некоторые авторы отказались от своей прежней рекомендации оперировать накануне менструации и считают целесообразным выполнять удаление эндометриоза после ее окончания [20, 26, 29]. Наблюдения показали, что изменения тканей, обусловленные эндометриозом, позволяют обнаружить его не только накануне, но и после менструации. Наиболее оптимальным сроком является 2–4-й день после окончания менструации.

Заключение

Распространенность эндометриоза МП увеличивается. Он нередко протекает под маской РМП (макрогематурия, боли в низу живота, объемное опухолевидное образование в стенке МП по данным МРТ и УЗИ). В дифференциальной диагностике эндометриоза МП и рака главное значение имеют установление цикличного характера макрогематурии, цистоскопия во время менструации или перед ней с выявлением типичного эндометриоидного вида опухолевидного образования. Открытая резекция МП предпочтительнее ТУР, последняя должна выполняться лишь при размерах эндометриоидного образования до 1,5 см и распространении его от слизистой оболочки до середины мышечного слоя. Если эндометриоидный имплант расположен в наружных слоях стенки МП, целесообразен мини-инвазивный лапароскопический метод.

ЛИТЕРАТУРА / REFERENCES

1. Bulun S.E. Endometriosis. N Engl J Med 2009;360:268–79.
2. Giudice L.C. Endometriosis. N Engl J Med 2010;362:2389–98.
3. Мариенко Л.А. Эндометриоз. Русский медицинский журнал 2010;18(4):171–5. [Marienko L.A. Endometriosis. Russkiy meditsinskiy zhurnal = Russian Medical Magazine 2010;18(4):171–5. (In Russ.)].
4. Печеникова В.А. Экстрагенитальный эндометриоз. Журнал акушерства и женских болезней 2010;59(2):69–77. [Pechenikova V.A. Extragenital endometriosis. Zhurnal akusherstva i zhenskih bolezney = Magazine of Obstetrics and Gynaecological Diseases 2010;59(2):69–77. (In Russ.)].
5. Хачатрян А.М., Мельников М.В., Чупрынин В.Д. Клиника и диагностика эндометриоза мочевыводящих путей. Акушерство и гинекология 2013;12:52–7. [Hachatrian A.M., Melnivkoc M.V., Chuprynin V.D. Clinic and diagnostics of the urinary tract endometriosis. Akusherstvo i ginekologiya = Obstetrics and Gynecology 2013;12:52–7. (In Russ.)].
6. Douglas C., Rotimi O. Extragenital endometriosis – a clinicopathological review of a Glasgow hospital experience with case illustrations. J Obstet Gynaecol 2004;24: 804–8.
7. Fein R.L., Horton B.F. Endometriosis of the bladder. J Urol 1966;95(1):45–50.
8. Серняк П.С., Чудинов Л.А. Наблюдение эндометриоза мочевого пузыря. Клиническая хирургия 1968;7:82–3. [Sernyak P.S., Chudinov L.A. Monitoring of the bladder endometriosis. Klinicheskaya hirurgiya = Clinical Surgery 1968;7:82–3. (In Russ.)].
9. Alfano G., Antolini C., Borghi C.M., Parisi C.L. In tema di endometriosi vescicale. Urologia (Treviso) 1979;46(6):981–4.
10. Arap Neto W., Lopes R.N., Cury M. Vesical endometriosis. Urology 1984;24:271–4.
11. Fedele L., Bianchi S., Raffaelli R. Preoperative assessment of bladder endometriosis. Human Reprod 1997;12:2519–22.
12. Foster R.S., Rink R.C. Mulcahy J.J. Vesical endometriosis: medical or surgical treatment. Urology 1987;29:64–5.
13. Imai Y., Suzuki K., Kurosawa M. Endometriosis of the bladder. Jap J Urol 1974;65(5):319–22.
14. Melicow M.M., Tannenbaum M. Endometrial carcinoma of uterus masculinus:

Report of 6 cases. J Urol med Chir 1971;106(6):892–902.
15. Schwartzwald D., Mooppan U.M., Ohm H.K., Kim H. Endometriosis of the bladder. Urology 1992;39:219–22.
16. Voldman C., Camey M. Un cas d'endometriose vesicale. Ann Urol 1983;17(2):122–4.
17. Баскаков В.П., Семенюк А.А. Расстройства мочеиспускания у больных генитальным эндометриозом. Акушерство и гинекология 2001;4:44–5. [Baskakov V.P., Semenuk A.A. Urination disorders at patients with genital endometriosis. Akusherstvo i ginekologiya = Obstetrics and Gynecology 2001;4:44–5. (In Russ.)].
18. Кан Д.В. Руководство по акушерской и гинекологической урологии. М.: Медицина, 1986. С. 113–117. [Kan D.V. Guidelines for the obstetric and gynecologic urology. M.: Medicine, 1986. (In Russ.)].
19. Семенюк А.А. Расстройства мочеиспускания у больных эндометриоидной болезнью. Журнал акушерства и женских болезней 2005;54(1):113–7. [Semenuk A.A., Pospelov I.V. Urination disorders at patients with endometriode disorder. Zhurnal akusherstva i zhenskih bolezney = Magazine of Obstetrics and Gynaecological Diseases 2005;54(1):113–7. (In Russ.)].
20. Antonelli A., Simeone C., Canossi E. Surgical approach to urinary endometriosis: experience on 28 cases. Arch Ital Urol Androl 2006;78:35–8.
21. Chapron C., Fauconnier A., Vieira M. Anatomical distribution of deeply infiltrating endometriosis: surgical implication and proposition for a classification. Human Reprod 2003;18:157–61.
22. Collinet P., Marcelli F., Villers A. Management of endometriosis of the urinary tract. Gynecol Obstet Fertil 2006;34:347–52.
23. Donnez J., Spada F., Squifflet J., Nisolle M. Bladder endometriosis must be considered as bladder adenomyosis. Fertil Steril 2000;74:1175–81.
24. Gustilo-Ashby A.M., Paraiso M.F. Treatment of urinary tract endometriosis. J Minim Invasive Gynecol 2006;13:559–65.
25. Fianu J., Ingelman-Sundberg A., Nasiell K. Surgical treatment of post aborturn endometriosis of the bladder and postoperative bladder function. Scand J Urol Nephrol 1980;14(2):151–5.
26. Баскаков В.П., Цвелев Ю.В., Кира Е.Ф. Эндометриоидная болезнь. СПб., 2002. 452 с. [Baskakov V.P., Tsvelev Y.V., Kira E.F. Endometriode disorder. SPb., 2002. 452 p. (In Russ.)].
27. Schneider A., Touloupidis S., Papatsoris A.G. Endometriosis of urinary tract in women of reproductive age. Int J Urol 2006;13:902–4.
28. Oliker A.J., Harris A.E. Endometriosis of the bladder. J Urol 1971;106(6):856–9.
29. Price D.T., Maloney K.E., Ibrahim G.K. Vesical endometriosis: report of two cases and review of the literature. Urology 1996;48:639–43.
30. Vercellini P., Meschia M., De Giorgio O. Bladder detrusor endometriosis: clinical and pathogenetic implications. J Urol 1996;155:84–6.
31. Comiter C.V. Endometriosis of the urinary tract. Urol Clin North Am 2002;29:625–35.
32. Neshat C.H., Malik S., Osias J. Laparoscopic management of 15 patients with infiltrating endometriosis of the bladder and a case of primary intravesical endometrioid adenosarcoma. Fertil Steril 2002;78(4):872–5.
33. Villa G., Mabrouk M, Guerrini M. Relationship between site and size of bladder endometriotic nodules and severity of dysuria. J Minim Invasive Gynecol 2007;14:628–32.
34. Bazot M., Gasner A., Lafont C. Deep pelvic endometriosis: limited additional diagnostic value of postcontrast in comparison with conventional MR images. Eur J Radiol 2011;80:331–9.
35. Busard M.P., Mijatovic V., van Kuijk C. Magnetic resonance imaging in the evaluation of endometriosis: the value of diffusion weighted imaging. J Magn Reson Imaging 2010;34(2):1003–9.
36. Chamie L.P., Blasbalg R., Pereira R.M. Findings of pelvic endometriosis at transvaginal US, MRI, and laparoscopy. Radiographics 2011;31:77–100.
37. Grasso R.F., Di Giacomo V., Sedati P. Diagnosis of deep infiltrating endometriosis: accuracy of magnetic resonance imaging and transvaginal 3D ultrasonography. Abdom Imaging 2010;35:716–25.
38. Manganaro L., Fierro F., Tomei A. Feasibility of 3.0 T pelvic MR imaging in the evaluation of endometriosis. Eur J Radiol 2012;81(6):1381–7.
39. Yohannes P. Ureteral endometriosis. J Urol 2003;170(1):20–5.
40. Iwano J., Ewing G. Endometriosis of the bladder. J Urol med Chir 1968;100(5): 614–5.

Экстратестикулярная шваннома мошонки. Клинический случай и обзор литературы

М.Б. Зингеренко, Д.Л. Ротин, Д.А. Лахно

ГБУЗ «Московский клинический научный центр ДЗМ», Россия, 111123, Москва, Шоссе Энтузиастов, 86

Контакты: *Максим Борисович Зингеренко zingerenkom@mail.ru*

Шваннома – доброкачественная опухоль, растущая из шванновских клеток, формирующих миелиновую оболочку периферических нервов. Клинические проявления неспецифичны и, как правило, обусловлены компрессией прилежащих структур растущей опухолью. Локализация опухоли в мошонке редка, первичная диагностика трудна, и лишь имунногистохимическое исследование позволяет установить окончательный диагноз. Мы представляем клиническое наблюдение пациента, оперированного в урологическом отделение МКНЦ по поводу шванномы мошонки, вызвавшей нарушение микроциркуляции кожи мошонки с формированием гнойной язвы мошонки. С учетом доброкачественного характера опухоли и экстратестикулярной локализации удаление опухоли без выполнения орхфуникулэктомии позволяет достичь хорошего клинического результата.

Ключевые слова: *шваннома мошонки, экстратестикулярная локализация, клеточная шваннома, язва мошонки, хирургическое лечение, имунногистохимическое исследование*

DOI: 10.17650/1726-9776-2016-12-1-97-101

Intrascrotal extratesticular schwannoma: A clinical case and a review of literature

M.B. Zingerenko, D.L. Rotin, D.A. Lakhno

Moscow Clinical Research Center, Moscow Healthcare Department; 86, Entuziastov Shosse, Moscow 111123, Russia

Schwannoma is a benign tumor that grows from the Schwann cells forming the myelin sheath of peripheral nerves. The clinical manifestations are nonspecific and generally due to compression of the adjacent structures of a growing tumor. The location of the tumor in the scrotum is rare; its primary diagnosis is difficult and only immunohistochemical examination allows the final diagnosis to be established. The authors present a clinical case of a patient operated on at the Urology Department, Moscow Clinical Research Center, for intrascrotal schwannoma causing impaired microcirculation in the scrotal skin to form purulent scrotal ulcers. In terms of the benign pattern and extratesticular localization of the tumor, its removal without orchifuniculectomy can yield a good clinical result.

Key words: *intrascrotal schwannoma, extratesticular localization, cellular schwannoma, scrotal ulcer, surgical treatment, immunohistochemical examination*

Шванномы – опухоли, происходящие из шванновских клеток, которые составляют оболочки периферических нервов [1]. Шваннома (синонимы: невринома, нейролеммома) может развиваться в любой области человеческого тела, спорадически или в связи с системным заболеванием – нейрофиброматозом [2]. Большинство клинических проявлений шванномы неспецифичны и обусловлены компрессией прилежащих структур растущей опухолью [3, 4]. Точная частота встречаемости этих опухолей неизвестна [5]. Шванномы в мошонке встречаются крайне редко, в связи с чем описаний подобных случаев в специальной литературе немного [6–11]. Мы представляем свое клиническое наблюдение шванномы с локализацией вне яичка внутри мошонки у пациента 70 лет. Также мы приводим обзор литературы о состоянии проблемы в отношении данной опухоли в настоящее время.

Клинический случай

Мужчина, 70 лет, обратился с жалобами на увеличение объема левой половины мошонки, развитие гнойной язвы мошонки. Отметил появление медленно растущего, безболезненного образования левой половины мошонки 6 мес назад, через 3 мес развилось изъязвление кожи мошонки. Никаких системных проявлений, в том числе потери массы тела, гипертермии, пациент не отмечал. При осмотре: левая половина мошонки умеренно увеличена. Пальпируется плотное, безболезненное образование мошонки размерами 4 × 6 см. На коже дорсальной поверхности мошонки инфильтрат диаметром 3 см с язвой 0,5 см в центре, дно которой покрыто гноем. Признаков паховой лимфаденопатии не выявлено. Проведено УЗИ мошонки: в левой половине выявлено гипоэхогенное образование 3,7 × 5,7 см, с четкими контурами, с гипоэхогенной, зерни-

стой структурой. Левое яичко и придаток обычных размеров и строения, оттеснены кверху. Правая половина мошонки — без особенностей. По данным цветового допплеровского исследования выявлен слабый внутриопухолевый и огибающий кровоток. По данным лабораторной диагностики клинически значимых отклонений в общем и биохимическом анализах крови не зарегистрировано, уровни альфа-фетопротеина, раково-эмбрионального антигена и простатспецифического антигена в пределах нормы.

Под внутривенной анестезией проведено удаление опухоли левой половины мошонки с сегментарной резекцией кожи и оболочек мошонки. Опухоль инкапсулирована, хорошо отделялась от окружающих тканей. Яичко и придаток, как показала интраоперационая ревизия, интактны, не удалялись. Пациент выписан через 2 сут, заживление раны — первичным натяжением. Образование предоставлено для гистологического исследования. Опухоль размерами 4 × 6 см, плотноэластической консистенции, с четко очерченными границами, на разрезе белого цвета, узлового строения (рис. 1).

Микроскопически опухоль представлена мелкими веретеновидными клетками, с очень редкими митозами, которые располагаются в волокнистой строме и пучки клеток в которых образуют «муаровые» структуры, также определяются широкие поля звездчатых клеток в миксоидном межуточном веществе (рис. 2). С целью определения иммунофенотипа опухоли проведено иммуногистохимическое (ИГХ) исследование. Опухолевые клетки диффузно и интенсивно проявляли экспрессию к виментину, протеину S-100 и коллагену 4-го типа (рис. 3, 4). В опухолевых клетках отсутствовала реакция с антителами к актинам (общему и гладкомышечному), десмину, маркерам CD34 и CD117, что подтверждало нейрогенную дифференцировку опухолевой ткани. Индекс мечения Ki-67 был менее 3 %, что свидетельствовало в пользу доброкачественного характера новообразования. Вместе с гистологической картиной ИГХ-профиль позволил

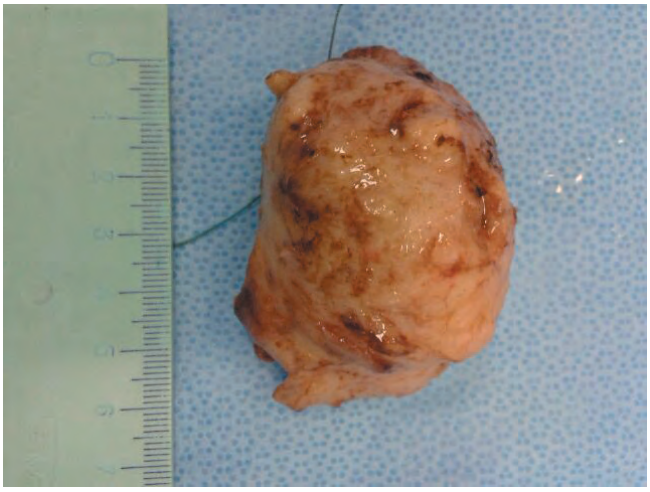

Рис. 1. *Макропрепарат удаленной опухоли*

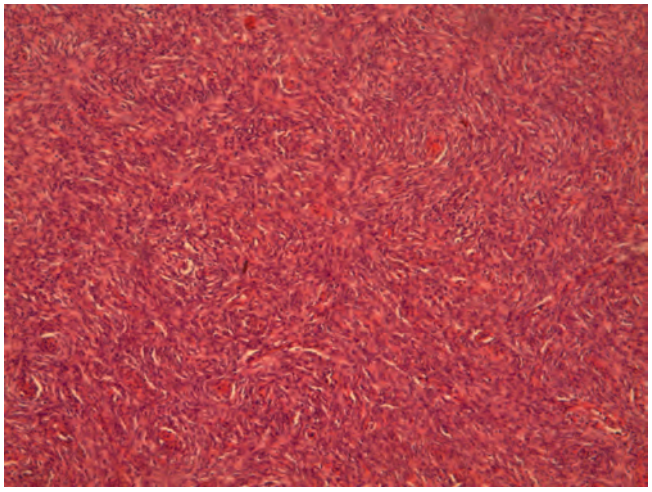

Рис. 2. *Шваннома области мошонки, гистологическое строение. Окраска гематоксилином и эозином. × 100*

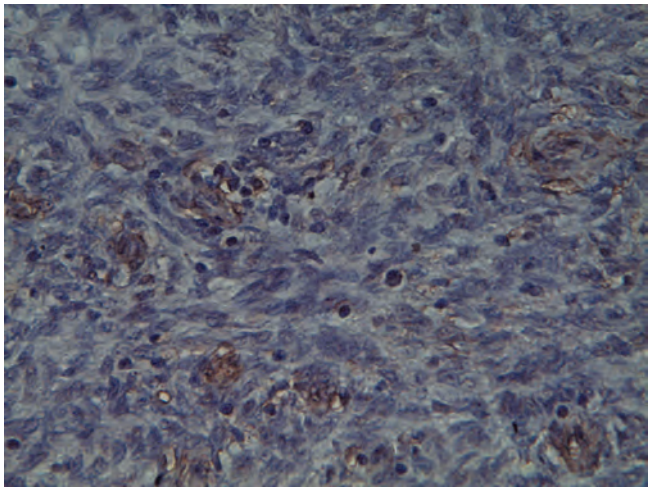

Рис. 3. *Положительная ИГХ-реакция с антителами к протеину S-100 в клетках шванномы области мошонки. × 200*

установить диагноз: клеточная шваннома (код ICD — O — 9560/0).

Гистологическое исследование участков из краев язвы показало наличие выраженных расстройств микроциркуляции (стаз, сладж и микротромбоз), отека, плазматического пропитывания и лимфостаза с незначительной выраженностью макрофагальной реакции с хронической воспалительной инфильтрацией. В области дна язвы на месте отсутствующего эпидермального покрова выявлены гнойно-некротические наложения на поверхности, что в совокупности морфологически соответствовало трофической язве.

С учетом доброкачественного характера образования, на наш взгляд, объем операции адекватен и выполнение орхфуникулэктомии пациенту не показано. При контрольном осмотре через 1 мес после операции рецидива опухоли не выявлено. Планируется продолжить наблюдение за пациентом с 3-месячным интервалом

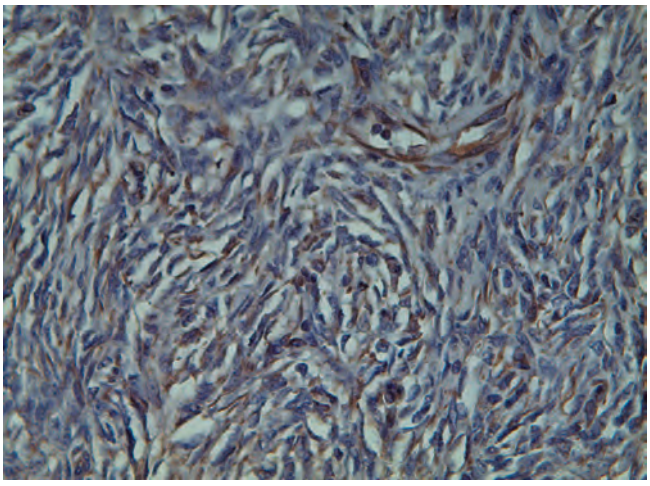

Рис. 4. *Положительная ИГХ-реакция с антителами к коллагену 4-го типа в клетках шванномы области мошонки. × 200*

в течение года и далее с полугодовым интервалом до 2 лет.

Обзор литературы

В ряду экстратестикулярных образований мошонки шванномы известны и описаны давно, но до настоящего времени представляют диагностические трудности для лечащего врача [8, 12]. Дифференциальная диагностика проводится для исключения других мезенхимальных опухолей из поддерживающих структур мошонки: лейомиомой, лейомиосаркомой и аденосаркомой [5]. Согласно данным литературы клинические проявления шванномы области мошонки аналогичны описанному нами случаю [5–7, 13, 14]. В опубликованных описаниях отмечали наличие безболезненной припухлости в течение довольно длительного времени – от нескольких месяцев [5], как было и в нашем случае, до 3 лет [8]. Возраст пациентов варьирует по данным литературы, однако в подавляющем большинстве описаний пациенты – лица пожилого возраста (> 60 лет), как и в нашем наблюдении (70 лет). При осмотре и пальпации выявляют обычно ткань мягко-эластичной или мягковатой консистенции, не связанную с кожей мошонки и окружающими структурами. В отдельных наблюдениях описываются инфильтрация и изъязвление кожи мошонки [8]. Однако одно лишь физикальное обследование пациента не способно ответить на вопрос: происходит ли опухоль из яичка или имеет другой источник? В ранее описанных случаях для постановки более точного диагноза использовали ультразвуковое исследование (УЗИ), магнитно-резонансную (МРТ) и компьютерную томографию (КТ) в разных сочетаниях [3, 5, 13]. Тем не менее ни один из вышеуказанных методов не позволяет идентифицировать шванному, поскольку не предоставляет патогномоничных данных для этой опухоли [13]. При УЗИ шваннома выглядит в виде четко отграниченного гипоэхогенного образования [3], а при цветной допплерографии отмечается обеднение васкуляризации. В нашем случае проводили УЗИ, данные которого аналогичны описанным в литературе при шванноме мошонки. В последнее время сообщалось, что количественная эластография способна показать эластичный модуль опухоли, более низкий по сравнению с тканью яичка [8], что типично для новообразования. Тем не менее ценность данного метода еще находится в стадии изучения, и его можно использовать только в комбинации со стандартными [15, 16]. Несмотря на отсутствие специфических признаков для диагностики шванномы, МРТ и КТ используют для подтверждения экстратестикулярной локализации опухоли. При этом МРТ – более чувствительный метод при дифференцировании опухоли и паренхимы яичка [5], демонстрирует усиление сигнала от опухолевой ткани на изображениях в Т2-режиме [2]. В нашем случае эти методы диагностики не использовали. Лабораторные методы исследования не выявляют специфических изменений опухолевых маркеров, как и у нашего пациента. Хирургическая резекция остается главным методом лечения, что согласуется с данными всех описанных ранее наблюдений. В одном из описаний шваннома располагалась внутри яичка, что потребовало проведения орхэктомии [3]. Другая шваннома распространялась на *tunica vaginalis*, яичко и *corpus spongiosum*, в этом случае была проведена гемискротэктомия [5]. Во всех опубликованных в литературе случаях окончательный диагноз достигался только после гистологического исследования, нередко – в комбинации с положительной ИГХ-реакцией с протеином S-100 и отсутствием реакции с антителами CD 34 [3, 5]. Тонкоигольная биопсия не обладает диагностической ценностью в виду того, что не предоставляет информации об архитектонике ткани опухоли [5]. Самая крупная из описанных шванном области мошонки была размерами 13 × 7,5 × 3,0 см и массой 285 г [9]. Есть описания множественных шванном мошонки [1, 12] Интересно описание опухоли диаметром 3,5 см у 67-летнего пациента, инфильтрирующей корень полового члена, но не рецидивировавшей в течение полугода с момента оперативного лечения [13]. У пациентов с системным шванноматозом поражение мошонки должно вызывать подозрение на шванному. Следует иметь в виду, что у пациента может быть в анамнезе операция по поводу удаления шванномы. Подобный случай описан у 66-летнего пациента, который, по данным анамнеза, перенес нейрохирургическое вмешательство по поводу шванномы языкоглоточного нерва [2]. Именно поэтому при шванноматозе и/или операции в анамнезе следует иметь в виду возможность возникновения новых шванном разных локализаций. Нера-

дикальное удаление опухоли может привести к рецидиву [17]. Несмотря на редкость, имеются описания злокачественных шванном мошонки [18], биологически соответствующих саркомам. Диагноз злокачественной опухоли из оболочек периферических нервов основывается на морфологических данных – митозы, полиморфизм, инфильтрация кровеносных сосудов. Максимально радикальное удаление опухоли помогает также провести наиболее информативное и полноценное морфологическое исследование [14]. Микроскопическая картина шванномы отличается двумя хорошо распознаваемыми гистологическими типами, которые необязательно оба присутствуют в 1 опухоли. Области типа Antoni A состоят из компактно расположенных веретеновидных клеток, которые собраны в палисадные структуры (рис. 2) или в органоидный вид (тельца Верокаи, *Verocay bodies*). Участки типа Antoni B состоят из опухолевых клеток, «висящих» в миксоматозном матриксе, который может иметь микрокистозный вид. Ранее были описаны несколько морфологических вариантов: клеточная, железистая, эпителиоидная, а также атипическая (ancient) шваннома, которая включает причудливые гипехромные ядра без фигур митоза [5, 19]. Все перечисленные варианты – доброкачественные и прогностически не имеют существенного значения. Атипичный вариант встречается в мошонке чрезвычайно редко [5] (большинство описанных случаев этого варианта относятся к шванномам области головы и шеи [20, 21]). Ранняя диагностика помогает ограничиться более экономной резекцией и предотвратить начало злокачественной трансформации, которая хотя и наблюдается редко в шванноме, но описана в литературе [17]. Хотя злокачественные изменения в опухоли чрезвычайно редки [9, 16], крупные и не полностью удаленные новообразования способны давать рецидивы [12]. В одном из описаний в литературе было необходимо наблюдение в течение 2 лет после операции ввиду больших размеров опухоли и исключения неполноты резекции опухоли [11]. Другая публикация говорит о наблюдении в случае шванномы мошонки у мужчин в течение до 6 лет (среднее 4,5 года) [17]. Длительный период follow-up, превышающий 2 года, обычно требуется в случаях новообразования больших размеров и при наличии некрозов и кровоизлияний при гистологическом исследовании [12].

Заключение

Описанный нами случай и приведенный обзор литературы предполагают, что при наличии медленно растущей опухоли мошонки следует исключать шванному. УЗИ (возможно с последующим МРТ) – наилучший алгоритм обследования и подтверждения экстратестикулярной локализации опухоли, до того как будет получен материал для морфологического исследования после хирургической операции. Оперативное вмешательство – стандартный метод лечения, позволяющий сохранить яичко в большинстве случаев и получить достаточное количество материала для гистологического и исследования. Окончательно диагноз шванномы устанавливается только после выполнения ИГХ-исследования. Для предотвращения риска рецидива, необходима максимально радикальная резекция, особенно в случаях больших или множественных шванном. Следует отметить, что на сегодняшний день не существует выработанных алгоритмов диспансерного наблюдения таких пациентов ввиду ограниченного числа описаний в литературе. Основываясь на анализе случаев, опубликованных в литературе, радикальность резекции при доброкачественной шванноме можно оценить через 6 и 12 мес после операции.

ЛИТЕРАТУРА / REFERENCES

1. Rosai J., Ackerman L.V. Ackerman's surgical pathology. 9th ed. New York: Mosby, 2004.
2. Ikari R., Keisei Okamoto K., Tetsuya Yoshida T. et al. A rare case of multiple schwannomas presenting with scrotal mass: a probable case of schwannomatosis. Int J Urol 2010;17:734–6.
3. Sighinolfi M.C., Mofferdin A., De Stefani S. et al. Benign intratesticularschwannoma: a rare finding. Asian J Androl 2006;8(1):101–3.
4. Daneshmand S., Youssefzadeh D., Chamie K. et al. Benign retroperitoneal schwannoma: a case series and review of the literature. Urology 2003;62:993–7.
5. Chan P.T., Tripathi S., Low S.E., Robinson LQ. Case report – ancient schwannoma of the scrotum. BMC Urol 2007;7(I):1–4.
6. Arciola A.J., Golden S., Zapinsky J., Fracchia J.A. Primary intrascrotalnontesticular schwannoma. Urology 1985;26:304–6.
7. Fernandez M.J., Martino A., Khan H. et al. Giant neurilemoma: unusual scrotal mass. Urology 1987;30:74–6.
8. Mohammad Shahid, Syed Shamshad Ahmad, Shaista M. Vasenwala et al. Schwannoma of the scrotum: case report and review of the literature. Korean J Urol 2014;55(3):219–21.
9. Matsui F., Kobori Y., Takashima H. et al. A case of intrascrotal schwannoma. Hinyokika Kiyo 2002;48:749–51.
10. Latchamsetty K.C., Elterman L., Coogan C.L. Schwannoma of a seminal vesicle. Urology 2002;60:515.
11. Zarate Rodríguez E., Fernandez Gonzalez I., Lujan Galan M. et al. Schwannoma of the scrotum: report of case and review of the literature. Actas Urol Esp 1997;21: 1012–3.
12. Jiang R., Chen J.H., Chen M., Li Q.M. Male genital schwannoma, review of 5 cases. Asian J Androl2003;5:251–4.
13. Kim Y.J., Kim S.D., Huh J.S. Intrascrotal and extratesticular multiple schwannoma. World J Mens Health 2013;31(2):179–81.
14. Palleschi G., Carbone A., Cacciotti J. et al. Scrotal extratesticular schwannoma: a case

report and review of the literature. BMC Urol 2014;14:32.
15. Cantisani V., Olive M., Di Segni M. et al. Contrast-enhanced ultrasonographic (CEUS) and elastosonographic features of a case of testicular Leydig tumor. Ultraschall Med 2012;33(5):407–9.
16. Aigner F., De Zordo T., Pallwein-Prettner L. et al. Real-time sonoelastography for the evaluation of testicular lesions. Radiology 2012;263(2):584–9.
17. Safak M., Baltaci S., Ozer G. et al. Long-term outcome of a patient with intrascrotal extratesticular malignant schwannoma. Urol Int 1998;60(3): 202–4.
18. Muzac A., Mendoza E. Malignant schwannoma presenting as an inguinoscrotal mass. Eur Urol 1992;21(4): 340–2.
19. WHO Classification of Tumours of Soft Tissue and Bone (IARC WHO Classification of Tumours). Fletcher C.D.M., Bridge J.A., Hogendoorn P., Mertens F. (eds). Ed. 4. Lyon, IARC, 2013.
20. Isobe K., Shimizu T., Akahane T., Kato H. Imaging of ancient schwannoma. AJR Am J Roentgenol 2004;183:331–6.
21. Chu Y.C., Yoon Y.H., Han H.S. et al. Malignant transformation of intrathoracic ancient neurilemmoma in a patient without von Recklinghausen's disease. J Korean Med Sci 2003;18:295–8.

Клиническое наблюдение пациента с синхронными опухолями левой почки и правого мочеточника. Описание клинического случая

А.В. Хайленко, К.М. Фигурин, Г.Д. Айрапетова, О.А. Халмурзаев, К.О. Хафизов

ФГБУ «Российский онкологический научный центр им. Н.Н. Блохина» Минздрава России; Россия, 115478, Москва, Каширское шоссе, 23

Контакты: *Алексей Викторович Хайленко a.khaylenko@mail.ru*

Приводится описание редкого наблюдения больного с синхронным двусторонним опухолевым поражением мочевыделительной системы.

Ключевые слова: *синхронное поражение, рак почки, рак мочеточника*

DOI: 10.17650/1726-9776-2016-12-1-102-114

Clinical observation of a patient with synchronous tumors of the left kidney and right ureter: A case report

A.V. Khailenko, K.M. Figurin, G.D. Airapetova, O.A. Khalmurzaev, K.O. Khafizov

N. N. Blokhin Russian Cancer Research Center; 23, Kashirskoe Shosse, Moscow, 115478, Russia

The paper describes a rare case of synchronous bilateral tumor involvement of the urinary tract.

Key words: *synchronous involvement, kidney cancer, ureteral cancer*

Одновременное развитие уротелиальной опухоли верхних мочевых путей (ВМП) и почечно-клеточного рака (ПКР) наблюдается крайне редко. В литературе встречаются лишь единичные описания. Как правило, речь идет о синхронных ипсилатеральных опухолях [1–3]. Нередко 2-е новообразование выявляется случайно при гистологическом исследовании после хирургического лечения одной диагностированной опухоли. В доступных источниках литературы (PubMed) мы нашли единичное описание наблюдения пациентки с синхронными двусторонними опухолями: ПКР с одной стороны и уротелиального новообразования мочеточника – с другой [4]. Этот факт побудил нас описать данное клиническое наблюдение.

Пациент З.*, 49 лет, находился на стационарном лечении в РОНЦ им. Н.Н. Блохина с 30.06.2014 по поводу диагноза: первично-множественные злокачественные опухоли – синхронный рак левой почки T2N0M0, рак правого мочеточника T1N0M0.*

Из анамнеза: пациент обратился за медицинской помощью в январе 2014 г. по месту жительства (г. Ульяновск) *с жалобами на эпизоды безболевой макрогематурии. При обследовании были выявлены синхронные опухолевые образования левой почки и правого мочеточника. Пациент был направлен в РОНЦ им. Н.Н. Блохина, где был госпитализирован в урологическое отделение.*

Проведено обследование. По данным рентгеновской компьютерной томографии (КТ) с внутривенным усилением от 03.07.2014, в верхней и средней трети левой почки определяется опухоль размерами до 12,0 × 10,0 × 8,0 см неоднородной, кистозно-солидной структуры с множественными перегородками, нечеткими, неровными контурами, которая распространяется на синус почки, сдавливает чашечно-лоханочную систему. Лоханка отчетливо не визуализируется; вероятнее всего, опухоль врастает в лоханку, а также распространяется за контур почки в паранефральную клетчатку (рис. 1, 2). При внутривенном контрастировании отмечается «усиление» опухоли. Левый мочеточник до 0,3 см, визуализируется на всем протяжении, в прилоханочной части имеется незначительное утолщение стенки. Левая почечная и нижняя полая вены без признаков тромбоза. Положение, форма, размеры правой почки не изменены. Контуры ее ровные, четкие, структура однородная. Кортико-медуллярная дифференциация, функция правой почки сохранена. Отмечается расширение чашечно-лоханочной системы правой почки до 4,5 × 3,0 см (см. рис. 1, 2). Правый мочеточник расширен в верхней трети до 1,3–1,5 см, структура его неоднородная, с перегибом. В средней трети от уровня бифуркации аорты правый мочеточник неравномерно расширен до 1,5–2,3 см, накапливает контрастный препарат, протяженность опухолевого обра-

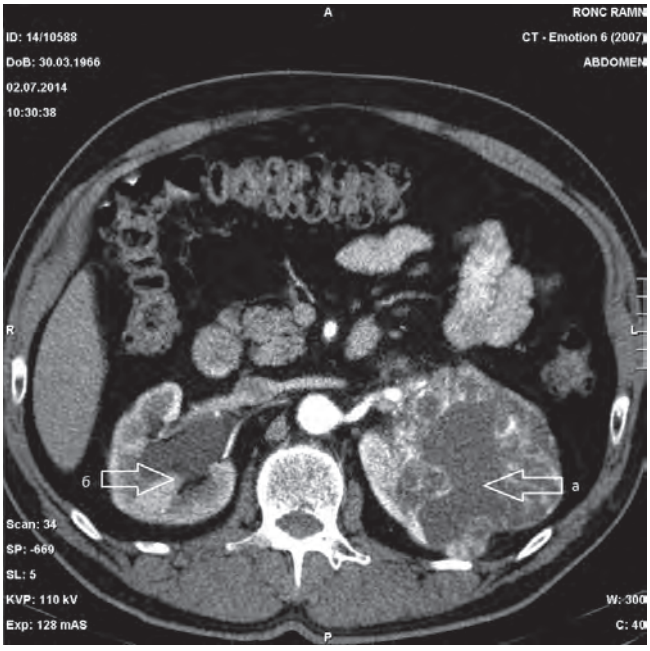

Рис. 1. *Пациент З. КТ, аксиальная плоскость: опухолевое образование левой почки (а), гидронефроз справа (б) (указано стрелками)*

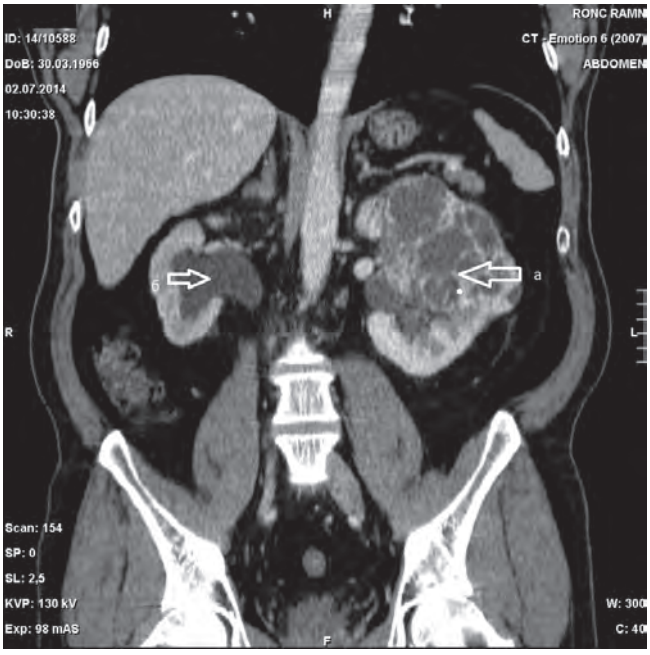

Рис. 2. *Пациент З. КТ, фронтальная плоскость: опухолевое образование левой почки (а), гидронефроз справа (б) (указано стрелками)*

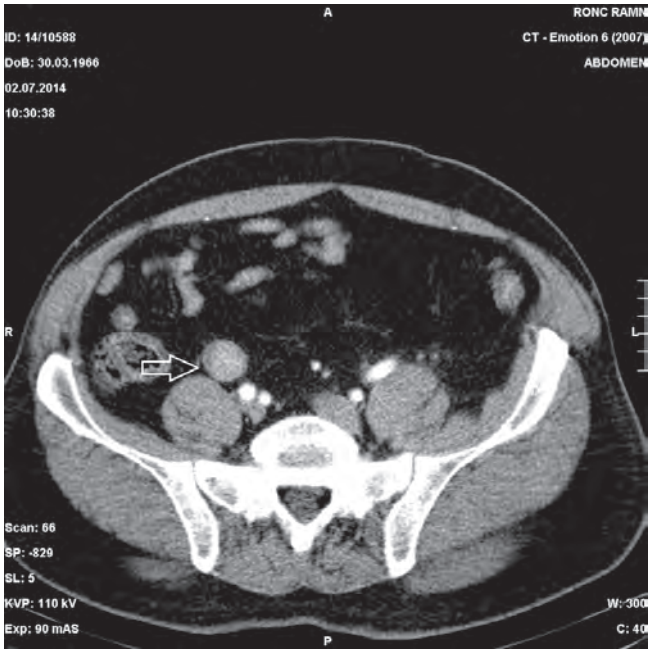

Рис. 3. *Пациент З. КТ, аксиальная плоскость: опухолевое образование правого мочеточника (указано стрелкой)*

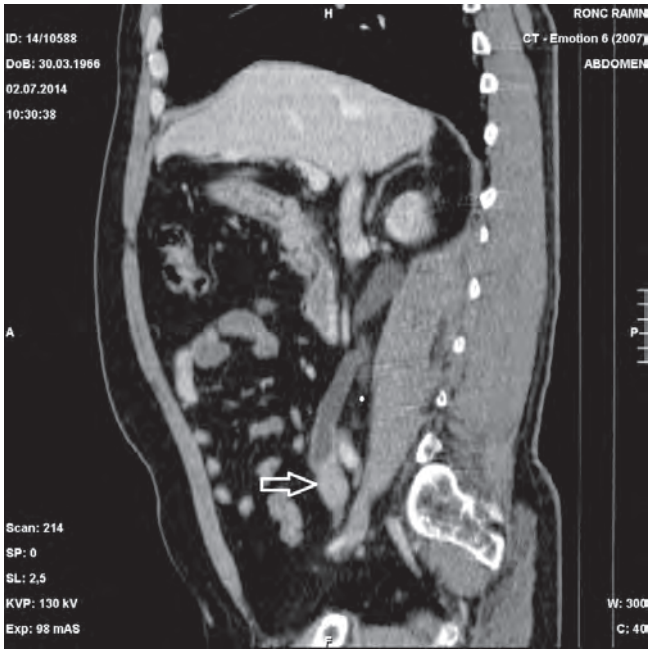

Рис. 4. *Пациент З. КТ, сагиттальная плоскость: опухолевое образование правого мочеточника (указано стрелкой)*

зования составляет около 6 см, на протяжении 4,2 см опухолевое образование полностью обтурирует просвет правого мочеточника, в нижней трети мочеточник не расширен (рис. 3, 4). Данных, говорящих о метастатическом поражении органов брюшной полости, забрюшинных лимфатических узлов нет. Пациенту 07.07.14 в связи с правосторонним уретерогидронефрозом выполнена чрескожная нефростомия справа. Цистоскопия от 14.07.14: уретра при осмотре не изменена. Емкость мочевого пузыря 200 мл. Слизистая оболочка бледно-желтого цвета, гладкая, экзофитные образования не определяются. Устья мочеточников в типичном месте. Шейка мочевого пузыря свободная. Пациенту выполнено цитологическое исследование мочи, заключение: высокодифференцированный уротелиальный рак.

04.08.14 пациенту выполнено оперативное пособие в объеме радикальной нефрэктомии слева, резекции дистальных 2/3 правого мочеточника и устья правого

мочеточника, наложение уретеро-уретероанастомоза. Операция — срединная лапаротомия, проведена радикальная нефрэктомия слева с парааортальной лимфодиссекцией; левый мочеточник был мобилизован и пересечен в прилоханочном отделе. В средней трети правого мочеточника пальпировалась опухоль размером до 6 см. Мочеточник мобилизован и пересечен на 2 см проксимальнее от опухоли. Участок остающегося мочеточника по краю резекции отправлен на срочное гистологическое исследование. Заключение: элементов опухоли в краях резекции не выявлено. Интраоперационно выполнена уретеропиелоскопия справа: опухолевидные образования в просвете правого мочеточника, лоханке правой почки не определяются. Удалены средняя и нижняя трети правого мочеточника с резекцией мочевого пузыря в области устья правого мочеточника; выполнена паракавальная и тазовая лимфодиссекция справа. Проксимальный отдел левого мочеточника мобилизован и забрюшинно переведен на правую сторону. Наложен уретеро-уретероанастомоз с интубацией мочеточников стентом Ch № 6. Справа и слева установлены дренажи. Рана брюшной стенки зашита.

Результаты планового гистологического исследования послеоперационного материала: в почке определяется узловое образование размерами 10 × 10,5× 6 см, верифицирован светлоклеточный ПКР II стадии по Фурману без признаков прорастания почечной капсулы. В стенке мочеточника по результатам срочного исследования — без признаков опухолевого роста. Надпочечник имеет обычное строение. На расстоянии 2,5 и 12 см от линии резекции на слизистой оболочке мочеточника имеется экзофитное образование на тонкой ножке размерами 3,5 ×2 × 1,8 см. Экзофитное образование мочеточника имеет строение уротелиального рака low grade с признаками инвазии в подслизистый слой. В краях резекции мочеточника — без признаков опухолевого роста. В исследованных лимфатических узлах признаков опухолевого роста не обнаружено.

Послеоперационный период протекал нормально. При антеградной уретеропиелографии, выполненной пациенту на 10-е сутки послеоперационного периода, отмечалась проходимость уретеро-уретероанастомоза (рис. 5). Мочеточниковый стент был удален. При контрольной антеградной уретерографии нарушения пассажа контрастного препарата не отмечено (рис. 6). На следующем этапе пациенту проведено удаление нефростомы справа. Пациент был выписан из стационара на 14-е сутки в удовлетворительном состоянии. Показатели мочевины, креатинина в крови в пределах нормы.

В течение 15 мес после выписки из стационара пациент не обращался в РОНЦ им Н.Н. Блохина. При телефонном разговоре в октябре 2015 г. пациент сообщил, что чувствует себя хорошо; по данным магнитно-резонансной томографии, выполненной по месту жительст-

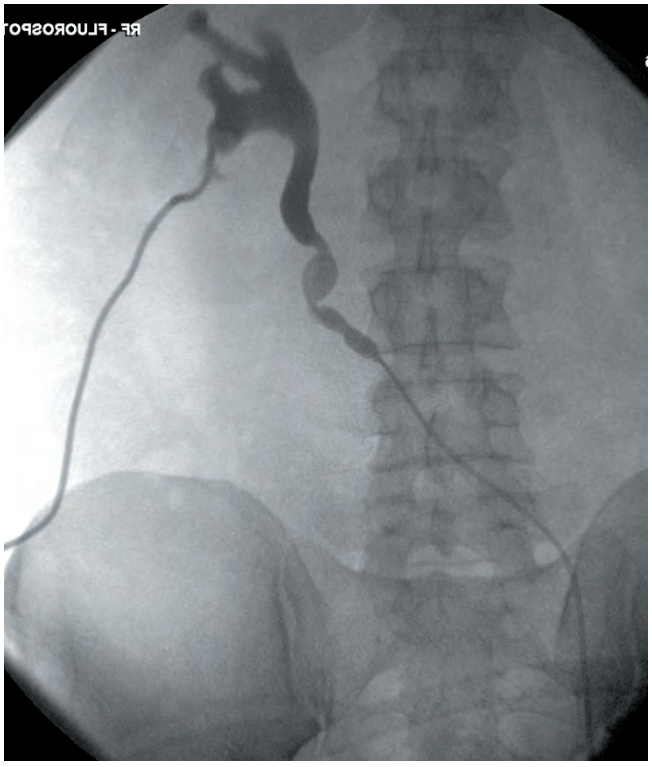

Рис. 5. *Пациент З. Антеградная урография: в просвете мочеточника определяется положение стента*

Рис. 6. *Пациент З. Антеградная урография: состояние после удаления мочеточникового стента*

ва, состояние мочевых путей и правой почки удовлетворительное, рецидива заболевания нет.

Обсуждение

У данного пациента имелось синхронное двустороннее опухолевое поражение мочевыделительной системы. По поводу ПКР левой почки указанной распространенности (см. данные рентгеновской КТ) единственным методом лечения была радикальная нефрэктомия. В таком случае по поводу рака правого мочеточника должна была выполняться операция, позволяющая максимально сохранить мочевые пути: резекция мочеточника, эндоскопическое удаление опухоли, удаление дистальных отделов мочеточника с кишечной пластикой.

Положительный цитологический анализ мочи не может служить точным предсказанием мышечной инвазии или высокой степени злокачественности при опухоли ВМП. Чувствительность и предсказательная ценность цитологического исследования составляет соответственно 56 и 54 % для низкодифференцированной опухоли и 62 и 44 % для мышечно-инвазивного рака [4]. Тем не менее, принимая во внимание положительный результат цитологического анализа мочи, большие размеры опухоли, нарушение пассажа мочи из ВМП и развитие гидронефроза, мы заключили, что, вероятнее всего, у пациента имеется опухоль высокого риска прогрессии [5]. В таком случае выполнение сегментарной резекции мочеточника с анастомозом конец-в-конец менее предпочтительно, чем дистальная резекция мочеточника с удалением устья, из-за большей вероятности рецидива заболевания. Учитывая вышеизложенное, мы выбрали тот объем операции, который был представлен в описании клинического наблюдения. Кроме того, мы решили отказаться от кишечной пластики мочеточника, которая усложнила бы операцию, и наложили перекрестный анастомоз между левым и правым мочеточниками. Отсутствие рецидива заболевания в течение 15 мес и удовлетворительное состояние мочевыделительной системы и пациента в целом обнадеживают. Но больной нуждается в длительном динамическом наблюдении.

ЛИТЕРАТУРА / REFERENCES

1. Kotsev R., Stratev S., Karaivanov M. A clinical case of the simultaneous development of a tumor of the renal parenchyma and of a transitional-cell carcinoma of the ureter and bladder. Khirurgiia (Sofiia) 1997;50(1): 78–9.
2. Gómez García I., Rodríguez Patrón R., Conde Someso S. et al. Renal synchronous tumor: association of renal adenocarcinoma and transitional tumor of renal pelvis, in the same kidney, an exceptional discovery. Actas Urol Esp 2005;29(7):711–4.
3. Sugi M., Yamanaka S., Fujita I. et al. A case of synchronous ipsilateral renal cell carcinoma and ureteral transitional cell carcinoma. Hinyokika Kiyo 2000 ;46(2): 113–6.
4. Heng-Chang Chuang, Cheng-Keng Chuang, Kwai-Fong Ng. Simultaneous development of renal cell carcinoma and multifocal urothelial carcinoma. Chang Gung Med J 2008;31:515–9.
5. Messer J., Shariat S.F., Brien J.C. et al. Urinary cytology has a poor performance for predicting invasive or high-grade upper-tract urothelial carcinoma. BJU Int 2011;108(5):701–5.
6. Rouprêt M., Babjuk M., Compérat E. et al. Guidelines on Urothelial Carcinomas of the Upper Urinary Tract. Guidelines EAU 2014.

Клинико-экономическая оценка применения пазопаниба в терапии распространенного рака почки

С.К. Зырянов[1], М.Ю. Фролов[2, 3], И.Н. Дьяков[4]

[1]Кафедра клинической фармакологии ГБОУ ВПО «Российский национальный медицинский исследовательский университет им. Н.И. Пирогова» Минздрава России; Россия, 117997, Москва, ул. Островитянова, 1;
[2]ГБОУ ВПО «Волгоградский государственный медицинский университет» Минздрава России; Россия, 400131, Волгоград, площадь Павших Борцов, 1;
[3]ГБУ «Волгоградский медицинский научный центр»; Россия, 400131, Волгоград, площадь Павших Борцов, 1;
[4]ФГБНУ «Научно-исследовательский институт вакцин и сывороток им. И. И. Мечникова»; Россия, 105064, Москва, Малый Казенный переулок, 5а

***Контакты:** Сергей Кенсаринович Зырянов serguei_kensarin@hotbox.ru*

***Цель исследования** – проведение сравнительного фармакоэкономического анализа применения ингибиторов тирозинкиназ для таргетной терапии распространенного почечно-клеточного рака (ПКР).*
***Материалы и методы.** Данные по эффективности и безопасности терапии ингибиторами тирозинкиназ были получены при анализе результатов клинических исследований, отобранных в результате информационного поиска. При проведении фармакоэкономического анализа использовали следующие методы: анализ затрат, анализ влияния на бюджет, анализ минимизации затрат, анализ чувствительности.*
***Результаты.** Проведенное исследование продемонстрировало, что применение препарата пазопаниб у пациентов с распространенным ПКР целесообразно с экономической точки зрения, не менее эффективно по сравнению с лекарственным препаратом сунитиниб. Выявлено, что затраты на годовой курс лечения пазопанибом в России не превышают порог готовности платить. На основе анализа объема закупок ингибиторов тирозинкиназ для лечения ПКР в 2014 г. было продемонстрировано, что применение препарата пазопаниб позволяет сократить расходы государственного бюджета на 290,2 млн руб. в год (на 21,6 %). Данная экономия бюджетных средств дает возможность обеспечить лечением дополнительно 275 человек на каждые 1000 пациентов при использовании препарата пазопаниб. Использование препарата пазопаниб при сохранении существующего объема закупок препаратов для лечения распространенного ПКР позволит сократить расходы бюджета на 1,4 млрд руб. в течение 5 лет, что соответствует текущим годовым затратам на ингибиторы тирозинкиназ.*
***Заключение.** Применение препарата пазопаниб позволяет сократить затраты государственного бюджета на лечение пациентов с распространенным ПКР в сравнении с препаратом сунитиниб при сопоставимых показателях эффективности обоих препаратов.*

***Ключевые слова:** рак почки, распространенный почечно-клеточный рак, таргетная терапия, ингибиторы тирозинкиназ, пазопаниб, сунитиниб*

DOI: 10.17650/1726-9776-2016-12-1-106-114

Clinical economic assessment of the use of pazopanib in the therapy of disseminated kidney cancer

S.K. Zyryanov[1], M.Yu. Frolov[2,3], I.N. Dyakov[4]

[1]Department of Clinical Pharmacology, N.I. Pirogov Russian National Research Medical University, Ministry of Health of Russia; 1, Ostrovityanov St., Moscow 117997, Russia;
[2]Volgograd State Medical University, Ministry of Health of Russia; 1, Pavshikh Bortsov Square, Volgograd 400131, Russia;
[3]Volgograd Medical Research Center, 1, Pavshikh Bortsov Square, Volgograd 400131, Russia;
[4]I.I. Mechnikov Research Institute of Vaccines and Sera; 5a, Malyi Kazennyi Lane, Moscow 105064, Russia

***Objective:** to carry out a pharmacoeconomic analysis of using tyrosine kinase inhibitors for the targeted therapy of disseminated renal cell carcinoma.*
***Materials and methods.** The data on the efficacy and safety of therapy with tyrosine kinase inhibitors were obtained from the analysis of the results of clinical trials selected during an information search. The pharmacoeconomic analysis used the following methods: cost analysis, budget impact analysis, cost miniminization analysis, and sensitivity analysis.*
***Results.** The performed investigation demonstrated that the use of pazopanib in patients with disseminated renal cell carcinoma was expedient from an economic standpoint and less effective than that of sunitinib. The cost of an annual cycle of pazopanib treatment in Russia was not found to be greater than the payment readiness threshold. Analysis of the purchase amount of tyrosine kinase inhibitors for the treatment of renal cell carcinoma in 2014 demonstrated that the use of pazopanib could reduce government spending by 290.2 million (21.6%) rubles per year. This saving of budgetary funds provides a way of treating additional 375 people per 1,000 patients when using pazopanib. The admin-*

istration of pazopanib with its existing purchase amount for the treatment of disseminated renal cell carcinoma will be able to reduce government spending by 1.4 milliard rubles during 5 years, which corresponds to the current annual costs of tyrosine kinase inhibitors.
Conclusion. *The use of pazopanib makes it possible to reduce government spending on 1st line targeted therapy of advanced RCC in comparison with sunitinib with comparable efficacy of both agents.*

Key words: *kidney cancer, advanced renal cell carcinoma, targeted therapy, tyrosine kinase inhibitors, pazopanib, sunitinib*

Введение

В настоящее время злокачественные новообразования являются одной из основных причин инвалидизации и смертности населения Российской Федерации (РФ). Согласно данным статистики отмечается рост показателей заболеваемости (увеличение на 18 % за 10 лет – с 2004 по 2014 г.) и смертности (увеличение на 0,2 % за 10 лет – с 2004 по 2014 г.) от онкологической патологии, а также увеличение среднего возраста больных с впервые выявленным злокачественным новообразованием с 63,3 года в 2004 г. до 64,1 года в 2014 г. [1]. Злокачественные новообразования почки занимают 10-е место по уровню заболеваемости в структуре всей онкологической патологии (примерно 2 %). При этом во многих странах с разным уровнем социально-экономического развития наблюдается выраженный рост заболеваемости и смертности вследствие данной патологии. По показателю заболеваемости среди злокачественных новообразований мочеполовой системы рак почки занимает 2-е место после опухолей предстательной железы. Ежегодно в мире раком почки заболевает не менее 210 тыс. человек [2].

В РФ в 2014 г. из 566970 впервые выявленных онкологических заболеваний диагноз рак почки поставлен 22234 больным (12156 – мужчины, 10078 – женщины), что составило 3,92 % от общего числа лиц с впервые выявленными злокачественными новообразованиями. Средний возраст пациентов с раком почки составил 61,8 года (60,6 у мужчин и 63,1 у женщин). Среднегодовой прирост заболеваемости злокачественными новообразованиями почки в нашей стране за 10-летний период с 2004 по 2014 г. составил 3,43 %. Суммарный прирост за указанный период достиг 42,29 %, что является одним из самых больших в структуре онкологической патологии, уступая лишь злокачественным новообразованиям головного мозга и других отделов ЦНС [1]. Более 40 % впервые выявленных пациентов с раком почки имеют III–IV стадию заболевания, это не менее 7750 новых пациентов в год. Летальность на первом году жизни с момента постановки диагноза в 2013 г. составила 18 % [3]. При этом около 75 % имеют светлоклеточный почечно-клеточный рак (ПКР), т. е. около 5 тыс. человек являются потенциальными кандидатами для назначения таргетной терапии [4]. Кроме того, известно, что у 1/3 больных диссеминация процесса может развиваться после ранее проведенного радикального лечения [5]. С учетом данной категории пациентов число нуждающихся в системном лекарственном лечении может достигать 6 тыс. больных в год.

Наряду с хирургическим лечением и иммунотерапией распространенного рака почки широкое применение получил метод таргетной терапии (от англ. *target* – мишень), в основе которого лежит направленное действие лекарственного средства на опухолевые клетки. В настоящее время в РФ зарегистрировано несколько препаратов данной группы, показанных для лечения ПКР, в том числе ингибиторы тирозинкиназ сунитиниб и пазопаниб. В 2014 г. из впервые выявленных случаев было закончено лечение 13692 пациентам с диагнозом рака почки (64,0 %), а 1381 пациенту терапия была продолжена в следующем году [1].

В результате анализа государственных аукционов по закупке лекарственных препаратов сунитиниб и пазопаниб для государственных и муниципальных нужд было выявлено, что расходы государственного бюджета на закупку данных препаратов для пациентов с ПКР составили в 2014 г. около 1,32 млрд руб. [6]. Необходимо отметить, что существующий уровень финансирования лекарственного обеспечения данной категории пациентов не гарантирует полного охвата необходимой лекарственной терапией [7]. Сложившаяся ситуация свидетельствует о необходимости разработки подходов по повышению эффективности расходования бюджетных средств в современных социально-экономических условиях.

Использование показателя экономической эффективности терапии позволяет определить стратегию лечения, оказывающую наименьшую нагрузку на бюджет лечебно-профилактических учреждений. В связи с этим **целью** настоящего **исследования** является проведение сравнительного фармакоэкономического анализа применения ингибиторов тирозинкиназ для таргетной терапии распространенного ПКР, что позволит повысить эффективность расходования бюджетных средств на лекарственное обеспечение пациентов с раком почки.

Материалы и методы

Клинико-экономический анализ был проведен с помощью следующих методов фармакоэкономической оценки:

- анализ данных литературы по эффективности и безопасности;

• анализ затрат при использовании пазопаниба и сунитиниба для лечения распространенного ПКР;
• анализ влияния на бюджет;
• анализ минимизации затрат;
• анализ чувствительности.

Для оценки имеющихся данных по клинической эффективности и безопасности терапии ингибиторами тирозинкиназ был проведен обзор данных литературы. Поиск клинических исследований проводился с помощью базы данных PubMed. В результате были отобраны клинические исследования, которые отвечают следующим критериям:

• рандомизированные клинические исследования ингибиторов тирозинкиназ при лечении распространенного ПКР;
• применение ингибитора тирозинкиназ в первой линии терапии;
• применение препаратов в качестве монотерапии;
• оценка в исследованиях эффективности и/или безопасности ингибиторов тирозинкиназ.

Согласно данным опубликованных исследований при оценке клинической эффективности ингибиторов тирозинкиназ в качестве первичной конечной точки принят показатель выживаемости без прогрессирования (ВБП) заболевания. Анализ результатов клинических исследований продемонстрировал, что данный показатель в некоторых исследованиях носил вариативный характер, тем не менее имеется достаточно оснований утверждать, что эффективность анализируемых препаратов достоверно не различается [8–10]. В частности, согласно данным регистрационных клинических исследований III фазы, медиана ВБП при терапии сунитинибом составила 11 мес (n = 750) [8], а пазопанибом – 11,1 мес (n = 435) [9]. Сопоставимая эффективность анализируемых препаратов позволяет использовать в качестве основного методологического подхода анализ минимизации затрат. Для оценки затрат в рамках программы государственных гарантий в 5-летней перспективе был проведен анализ влияния на бюджет. Для определения устойчивости полученных данных к изменению цен анализируемых лекарственных препаратов проведен анализ чувствительности. Методика расчета фармакоэкономических показателей приведена в соответствующих разделах.

Анализ затрат

При оценке затрат на лечение распространенного ПКР учитывали данные клинических исследований III фазы, проведенных с целью изучения эффективности анализируемых препаратов [8–10]. Согласно инструкции по медицинскому применению и исходя из данных клинических исследований в лечении распространенного ПКР препараты имеют следующий режим дозирования: пазопаниб – 800 мг/сут, ежедневно, сунитиниб – 50 мг/сут в режиме 4/2 (4 нед терапии, 2 нед перерыв) [11].

Методология выбора цен для проведения фармакоэкономических исследований подразумевает использование сопоставимых цен на лекарственные препараты. Лекарственный препарат сунитиниб в отличие от лекарственного препарата пазопаниб в настоящий момент включен в перечень жизненно необходимых и важнейших лекарственных препаратов (ЖНВЛП). В связи с этим в исследовании использованы предельные отпускные цены сунитиниба, которые отражены в Государственном реестре цен на лекарственные препараты [12]. Цены на пазопаниб рассчитаны на основе методики установления производителями лекарств предельных отпускных цен на лекарственные препараты, включенные в перечень ЖНВЛП (утвержденной Приказом Минздравсоцразвития России и Федеральной службы по тарифам от 3 ноября 2010 г. № 961н/527-а).

Исходя из того, что выживаемость пациентов с распространенным ПКР, принимающих терапию ингибиторами тирозинкиназ, в среднем превышает 1 год [3, 8, 9, 13], был проведен расчет стоимости 8 циклов 6-недельной терапии (всего 48 нед) и годового курса тера-

Таблица 1. *Затраты на терапию распространенного ПКР ингибиторами тирозинкиназ из расчета на 1 пациента, руб.*

Препарат	Упаковка	Стоимость упаковки*	Стоимость 1 мг	Стоимость 1 сут	Затраты на 48 нед (8 курсов)	Средние затраты на 365 дней
Пазопаниб	400 мг, №60	94 580,00	3,94	3152,67	1 059 296	1 150 723
	200 мг, №90	29 685,00	1,24	3958,00	1 329 888	1 444 670
Сунитиниб	12,5 мг, №28	48 251,83	2,01	6893,12	1 544 059	1 677 326
	25,0 мг, №28	96 492,59	4,02	6892,33	1 543 881	1 677 133
	50,0 мг, №28	192 963,48	8,04	6891,55	1 543 708	1 676 945

**Источник цен на сунитиниб: www.grls.rosminzdrav.ru, источник цен на пазопаниб: расчет авторов по методике установления производителями лекарственных препаратов предельных отпускных цен на лекарственные препараты, включенные в перечень жизненно необходимых и важнейших лекарственных препаратов на 23.03.2015.*

пии (365 дней). Стоимость лечения рассчитывалась с учетом средней стоимости 1 сут терапии анализируемыми препаратами в различных дозировках (табл. 1).

Из представленных данных следует, что наименее затратной медицинской технологией характеризуется лекарственный препарат пазопаниб (400 мг № 60). Затраты на терапию пазопанибом в 1,46 раза ниже, чем на терапию сунитинибом. Принимая во внимание реальную практику применения препаратов, для дальнейшего сравнения использовали следующие формы выпуска лекарственных препаратов: пазопаниб 400 мг № 60 и сунитиниб 50 мг № 28.

В результате анализа данных клинических исследований, отобранных посредством информационного поиска, было установлено, что анализируемые препараты имеют различающиеся профили токсичности. При этом показано, что в целом пазопаниб имеет более благоприятный профиль токсичности [11]. При терапии указанными препаратами наиболее часто регистрировались следующие нежелательные явления: артериальная гипертензия, слабость, ладонно-подошвенный синдром, нарушение вкусовых ощущений, сыпь, запор, диспепсические явления, стоматит, гипотиреоз, боль в конечностях и мукозиты [8, 9, 11]. Расчет затрат на купирование указанных нежелательных явлений не представляется возможным по причине отсутствия данных о затратах на их лечение согласно методическим рекомендациям по способам оплаты медицинской помощи за счет средств обязательного медицинского страхования. Кроме того, в анализируемых исследованиях отсутствуют данные о частоте и продолжительности госпитализаций пациентов, находящихся на терапии анализируемыми препаратами. В связи с этим показатели прямых затрат в представленном исследовании включают только лекарственные затраты на ингибиторы тирозинкиназ сунитиниб и пазопаниб.

Такие непрямые затраты, как оплата временной нетрудоспособности и потери валового внутреннего продукта (ВВП), в результате невыхода пациента на работу по причине болезни не учитывались, поскольку средний возраст пациентов в анализируемых исследованиях превышал 60 лет [8–10], тогда как пенсионный возраст в РФ для женщин составляет 55 лет, а для мужчин – 60 лет. Таким образом, определение непрямых затрат, ассоциированных с пропуском рабочих дней, неприменимо для данной категории пациентов.

Другие категории непрямых затрат в проводимом исследовании также не учитывались. Поскольку анализируемые препараты обладают сопоставимой эффективностью и практически не вызывают тяжелых нежелательных явлений, приводящих к инвалидизации пациентов, непрямые затраты на уход за пациентами на дому и оплату деятельности органов социальной защиты для всех анализируемых препаратов будут рассматриваться как равнозначные.

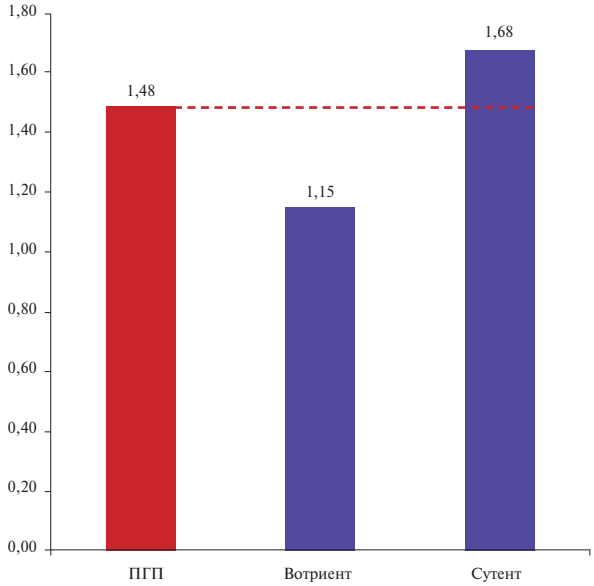

Рис. 5. *Соотношение затрат на годовой курс терапии ингибиторами тирозинкиназ с порогом готовности платить*

Затраты на применение анализируемых препаратов были соотнесены с порогом готовности платить (ПГП) в соответствии с рекомендованной ВОЗ методикой:

$$ПГП = (ВВП*3)/N,$$

где ПГП – порог готовности платить, ВВП – объем ВВП РФ (за 2014 г.), N – численность населения РФ (в 2014 г.).

Согласно данным Федеральной службы государственной статистики [14], размер ВВП РФ в 2014 г. составил 70975,6 млрд руб., при этом численность населения составила 143,7 млн человек. В этом случае ПГП составляет 1481745. На рис. 1. приведено сравнение затрат на применение анализируемых ингибиторов тирозинкиназ с ПГП.

Из представленных на рис. 1 данных видно, что только расходы терапии пазопанибом не превышают ПГП по сравнению с терапией сунитинибом. Таким образом, применение пазопаниба при лечении распространенного ПКР является экономически целесообразным и обоснованным.

Анализ влияния на бюджет

Конституция РФ, а также ряд нормативно-правовых актов устанавливают право граждан на получение бесплатной медицинской помощи, включая обеспечение необходимыми лекарственными препаратами. Ограниченность бюджетных средств определяет необходимость выбора медицинской технологии, обеспечивающей меньшую нагрузку на бюджет при сопоставимой или большей эффективности. С целью оценки затрат государственного бюджета при применении лекарственных препаратов в тече-

Таблица 2. *Затраты на покупку ингибиторов тирозинкиназ в объеме 2014 г.*

При закупке пазопаниба и сунитиниба в соотношениях, аналогичных таковым 2014 г.				При закупке только пазопаниба			
Препарат	Число таблеток в упаковке	Число упаковок	Затраты, млн руб.	Препарат	Число таблеток в упаковке	Число упаковок	Затраты, млн руб.
Пазопаниб	60	4455	421,35	Пазопаниб	60	11164	1055,9
Сунитиниб	28	4792	924,68				
		Суммарно	1346,0				

ние нескольких лет проведен анализ «влияние на бюджет».

В результате анализа государственных аукционов по закупке лекарственных препаратов сунитиниб и пазопаниб для государственных и муниципальных нужд было выявлено, что расходы государственного бюджета на закупку данных препаратов для пациентов с ПКР составили в 2014 г. около 1,32 млрд руб. Необходимо отметить, что существующий уровень финансирования лекарственного обеспечения данной категории пациентов не гарантирует полного охвата необходимой лекарственной терапией [6, 7]. В связи с этим при проведении анализа «влияние на бюджет» было решено оценить затраты государственного бюджета при существующих расходах на таргетную терапию распространенного ПКР препаратами сунитиниб и пазопаниб, а также в случае обеспечения всей прогнозируемой потребности в ингибиторах тирозинкиназ препаратом пазопаниб.

Анализ влияния на бюджет при существующем объеме закупки ингибиторов тирозинкиназ

При анализе данных государственных аукционов было установлено, что в 2014 г. закуплено 4455 упаковок препарата пазопаниб и 4792 упаковки препарата сунитиниб, при этом затраты составили 563,1 млн и 759,5 млн руб. соответственно (суммарные затраты – 1,32 млрд руб.). При перерасчете на цены препаратов, анализируемых в настоящей работе, затраты на закупку такого количества указанных препаратов составят 1,35 млрд руб. Если принимать во внимание то, что наименее затратна терапия препаратом пазопаниб, необходимо оценить размер экономии при его закупке в качестве единственного ингибитора тирозинкиназ при сохранении объема закупок на уровне 2014 г. (табл. 2).

Из представленных в табл. 2 результатов следует, что применение препарата пазопаниб вместо сунитиниба в количестве, достаточном для обеспечения терапией такого же числа пациентов, позволяет сократить расходы государственного бюджета на 290,2 млн руб. в год (на 21,6 %). Данная стратегия позволяет дополнительно обеспечить лечением 275 человек на каждые 1000 пациентов, что свидетельствует о повышении эффективности расходования бюджетных средств.

На первом этапе оценка влияния на бюджет в 5-летней перспективе проводилась в рамках 2 альтернативных сценариев распределения препаратов при осуществлении государственных закупок. Сценарий 1 оценивал экономию бюджета при равном объеме закупок пазопаниба и сунитиниба в пропорциях 2014 г. в течение 5 лет. Согласно сценарию 2 препарат пазопаниб был единственным закупаемым ингибитором тирозинкиназ для лечения пациентов с распространенным ПКР. В соответствии с правилами проведения фармакоэкономических исследований при горизонте исследования более 1 года происходит снижение значимости получаемого результата. Для учета этого показателя вводится коэффициент дисконтирования [15], значения которого различаются в зависимости от типа исследования. Согласно рекомендации

Таблица 3. *Оценка влияния на бюджет в течение 5 лет при ежегодном объеме закупок, соответствующем значению 2014 г.*

Структура закупки	Затраты с учетом дисконтирования, млн руб.					
	Год 1-й	Год 2-й	Год 3-й	Год 4-й	Год 5-й	Суммарно
Сценарий 1	1346,0	1305,7	1266,5	1228,5	1191,6	6338,3
Сценарий 2	1055,9	1024,2	993,5	963,7	934,8	4972,0
					Минимизация затрат	1366,3

ВОЗ для фармакоэкономических исследований оптимальный коэффициент дисконтирования составляет 3 %. Результаты расчета приведены в табл. 3.

Таким образом, использование только препарата пазопаниб при сохранении существующего объема закупок препаратов для лечения распространенного ПКР позволит сократить расходы бюджета на 1,4 млрд руб. (21,6 %) в течение 5 лет, что соответствует текущим годовым затратам на ингибиторы тирозинкиназ.

Анализ влияния на бюджет при полном обеспечении потребности в ингибиторах тирозинкиназ в масштабах РФ

Как было отмечено ранее, использование пазопаниба в качестве единственного ингибитора тирозинкиназ позволит существенно снизить затраты на лекарственную терапию при существующем объеме закупки препаратов. В то же время очевидно, что при таком объеме закупок обеспечивается лечением лишь часть пациентов с распространенным ПКР. В связи с этим был проведен анализ влияния на бюджет для каждого из анализируемых препаратов при обеспечении терапией всех пациентов с распространенным ПКР.

При проведении анализа было сделано допущение, что данные по безопасности и эффективности, полученные в проанализированных клинических исследованиях [8–10] можно экстраполировать на период более 1 года, до планируемого горизонта исследования – 5 лет. Тем не менее нужно отметить, что данный вопрос требует дальнейшего изучения. Для проведения анализа была построена модель Маркова для лечения распространенного ПКР (рис. 2). Длительность 1 цикла терапии в модели составляет 1 год. Общий горизонт исследования – 5 лет.

По данным исследований, наибольшая эффективность при использовании иммунотерапии цитокинами или терапии ингибиторами тирозинкиназ в 1-й линии отмечается у пациентов со светлоклеточным ПКР, который составляет не более 85 % (60–85) всех злокачественных новообразований почки [4]. Таким образом, при разработке модели сделано допущение, что пациенты, которым требуется назначение ингибиторов тирозинкиназ составляют 75 % от впервые выявленных случаев рака почки.

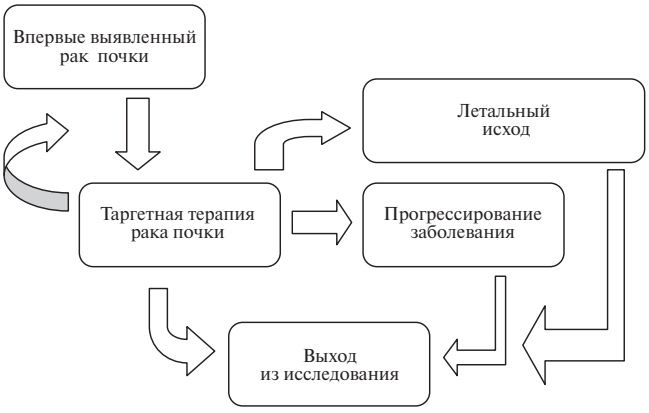

Рис. 2. *Модель Маркова для анализа влияния на бюджет. Годовой цикл*

Согласно разработанной модели, первый цикл начинается с назначения терапии пациентам с впервые выявленным распространенным ПКР. В анализ были включены пациенты с ПКР на первой линии терапии, ранее не получавшие лечения. По этой же причине при летальном исходе и при прогрессировании заболевания пациенты считались вышедшими из исследования. При определении числа пациентов, которым требуется терапия в пределах каждого года из 5 лет исследования, учитывали средний годовой прирост числа новых случаев – 3,92 % [1].

Расчеты проводили с учетом реальных эпидемиологических данных по распространенности рака почки. По данным отчета о состоянии онкологической помощи в 2014 г. число новых случаев заболевания раком почки в РФ составило 22234 [1]. По данным другого авторского коллектива, Ю.Г. Аляева и соавт., 5-летняя скорректированная выживаемость пациентов с раком почки составляет 88 %. В этом случае средняя смертность составляет порядка 2,5 % в год [5]. В табл. 4 приведены количественные показатели, значимые для проведения анализа влияния на бюджет, согласно построенной модели. Данные по частоте перехода ПКР в распространенный процесс для применения в модели были взяты из работы B.C. Leibovich и соавт. 16].

С использованием модели, представленной на рис. 2, было рассчитано число пациентов, нуждающихся в терапии в пределах 5-летнего горизонта исследования. При проведении расчетов было сделано допущение, что ПКР в 100 % случаев прогрессирует в распространенную форму, т. е. всем пациентам с этим видом рака почки потребуется применение таргетной терапии. Согласно разработанной модели первый

Таблица 4. *Количественные показатели, использованные для проведения анализа влияния на бюджет согласно построенной модели*

Показатели	Значение
Число новых случаев рака почки в 2014 г., [1]	22 234
Процент пациентов, которым показано назначение тирозинкиназ [4], %	85
Средняя скорректированная смертность пациентов с раком почки, % [1]	2,5
Частота перехода в распространенный процесс, 1-й год, % [16]	13,18
Частота перехода в распространенный процесс, 2–3-й годы, % [16]	4,57
Частота перехода в распространенный процесс, 4–5-й годы, % [16]	1,92

Таблица 5. *Затраты бюджета на лекарственную терапию в масштабах РФ при горизонте исследования 5 лет*

Год	Пазопаниб	Сунитиниб	
	Затраты, млрд руб.	Затраты, млрд руб.	Разница с пазопанибом, млрд руб.
1-й	21,75	31,69	9,95
2-й	39,61	57,72	18,11
3-й	55,77	81,27	25,50
4-й	70,40	102,60	32,20
5-й	84,04	122,46	38,43
Всего	271,56	395,75	124,18

цикл начинается назначением терапии пациентам, ранее не получавшим лечения с впервые выявленным ПКР. При этом учитывали упомянутый ранее средний годовой прирост числа новых случаев – 3,92 % [1]. При летальном исходе и при прогрессировании заболевания пациенты считались вышедшими из исследования. Выжившие пациенты без прогрессирования заболевания переходили на следующий год терапии.

Исходя из данных о стоимости годового курса терапии анализируемыми препаратами (см. табл. 1) были рассчитаны затраты на таргетную терапию с учетом 3 % коэффициента дисконтирования [15] и определены суммарные затраты на таргетную терапию распространенного ПКР в масштабах РФ в рамках 5-летнего горизонта исследования. Результаты расчетов представлены в табл. 5.

При анализе полученных данных установлено, что переход на применение менее затратного препарата пазопаниб вместо препарата сунитиниб позволит обеспечить экономию около 124 млрд руб. на организацию лекарственного обеспечения всей предполагаемой популяции пациентов в РФ в течение 5 лет.

При этом средняя стоимость года лечения 1 пациента в пределах горизонта исследования составит для пазопаниба 1,00 млн руб. и для сунитиниба 1,46 млн руб. Таким образом, применение пазопаниба потребует в среднем на 45,7 % меньше затрат, чем применение сунитиниба.

Проведенный анализ влияния на бюджет позволил оценить и предложить рациональную терапию лечения рака почки с точки зрения анализа влияния на бюджет и анализа минимизации затрат, необходимую для терапии распространенного ПКР в условиях системы здравоохранения РФ.

Анализ минимизации затрат

Наименее затратным препаратом для таргетной терапии распространенного ПКР является пазопаниб. Эффективность анализируемых препаратов достоверно не различается, что позволяет нам использовать при оценке их фармакоэкономической эффективности анализ минимизации затрат. Данный анализ проводили с определением показателей минимизации затрат (Cost-Minimization Ratio, CMR) и упущенных возможностей (Q) по следующим формулам:

$$CMR = DC1 - DC2,$$

где DC1 – прямые затраты при применении более затратной технологии (препарата), DC2 – прямые затраты при применении менее затратной технологии (препарата).

$$Q = (CMR/DC2) \cdot 100\ \%,$$

где CMR – показатель минимизации затрат, DC2 – затраты на менее дорогую технологию.

Расчет разницы затрат и упущенных возможностей на группу из 1000 пациентов представлен в табл. 6.

Из приведенных данных видно, что применение препарата пазопаниб в качестве единственного ингибитора тирозинкиназ для лечения распространенного ПКР позволит сократить затраты на 526 млн руб. Таким образом, при равных затратах применение препарата пазопаниб позволит обеспечить лечением дополнительно 45,7 % пациентов в сравнении с препаратом сунитиниб. При этом следует отметить, что при использовании гипотезы, согласно которой объем денежных средств, достаточный для лечения 1000 пациентов препаратом пазопаниб, будет направлен на закупку препарата сунитиниб, число пациентов, обеспеченное лечением, сократится до 686 человек.

Анализ чувствительности

Анализ чувствительности проводится для оценки влияния неопределенных переменных на надежность результатов фармакоэкономического исследования. При проведении данного анализа исследователь сам выбирает список интересующих параметров, задает значения 1 или более параметров с определенным числовым отклонением от их исходной точки и наблюдает за эффектами по изменениям выбранной стратегии. В насто-

Таблица 6. *Анализ минимизации затрат и упущенных возможностей за годовой курс терапии в расчете на 1000 пациентов*

Лекарственный препарат	Затраты на годовой курс терапии, млн руб.	CMR,	Значение
Сунитиниб 50 мг №28	1 676,9	526,2	45,7
Пазопаниб 400 мг №60	1 150,7		

ящем исследовании в качестве основного параметра, определяющего чувствительность полученных результатов, была использована стоимость упаковки препарата. Был проведен анализ чувствительности, определяющий изменение показателя затрат на терапию при повышении или снижении цен на препараты в пределах 40 % с шагом 5 %.

Как уже было отмечено, проведенные расчеты показывают соотношения затрат на терапию анализируемыми препаратами при ценах, существующих на момент проведения исследования. При этом необходимо учитывать возможность перерасчета цен в соответствии с методикой расчета предельных отпускных цен на лекарственные средства, включенные в перечень ЖНВЛП. Оценить прядок изменения цен на препараты, при которых полученные результаты считаются устойчивыми, позволяет анализ чувствительности. В табл. 7 приведены результаты анализа чувствительности полученных данных при повышении или снижении цен на анализируемые препараты в пределах 40 % с шагом 5 %.

Из приведенных в табл. 9 данных видно, что препарат пазопаниб остается менее затратным, чем препарат сунитиниб даже при повышении цены на пазопаниб на 35 % или снижении цены на сунитиниб на 30 %. Таким образом, можно заключить, что полученные результаты являются устойчивыми к колебаниям цен.

Таблица 7. *Анализ чувствительности затрат на терапию ингибиторами тирозинкиназ при изменении цены на упаковку препарата*

Изменение цены за упаковку препарата, %	Пазопаниб, руб.	Сунитиниб, руб.
+40	1 611 013	2 347 722
+35	1 553 477	2 263 875
+30	1 495 940	2 180 028
+25	1 438 404	2 096 181
+20	1 380 868	2 012 333
+15	1 323 332	1 928 486
+10	1 265 796	1 844 639
+5	1 208 260	1 760 792
±0	1 150 723	1 676 945
-5	1 093 187	1 593 097
-10	1 035 651	1 509 250
-15	978 115	1 425 403
-20	920 579	1 341 556
-25	863 043	1 257 708
-30	805 506	1 173 861
-35	747 970	1 090 014
-40	690 434	1 006 167

Онкологические заболевания оказывают значительный социально-экономический эффект на систему здравоохранения РФ. По темпам прироста онкологической заболеваемости за последние 10 лет в нашей стране ПКР устойчиво занимает одно из ведущих мест [17]. С учетом высокой стоимости таргетной терапии и ограниченности бюджетных средств особенно актуальным становится подбор наименее затратных терапевтических подходов с целью оптимизации расходования бюджетных средств. В связи с этим была проведена сравнительная фармакоэкономичекая оценка применения ингибиторов тирозинкиназ при лечении распространенного ПКР. Результаты проведенного исследования свидетельствуют о том, что препарат пазопаниб является менее затратным, чем препарат сунитиниб. При этом наименее затратным оказалось применение препарата пазопаниб в упаковке 400 мг № 60. Анализ влияния на бюджет продемонстрировал значительную экономическую выгоду за 5 лет при применении для таргетной терапии препарата пазопаниб вместо препарата и сунитиниб. Анализ полученных результатов показал, что переход на применение менее затратного препарата пазопаниб является экономически обоснованным и позволяет сократить расходы бюджетных средств, предоставляя возможность обеспечить лечением большее число пациентов или их перераспределения на другие нужды. Таким образом, лекарственный препарат пазопаниб является клинико-экономически обоснованной альтернативой препарату сунитиниб. Полученные результаты были нечувствительны к возможным колебанием цен на -25...+35 %.

ВЫВОДЫ

• Препарат пазопаниб является наименее затратным ингибитором тирозинкиназ для таргетной терапии 1-й линии при лечении распространенного ПКР. Затраты на терапию 1 пациента препаратом пазопаниб в течение года составят 1150723 руб. и препаратом сунитиниб – 1676945 руб. Таким образом, применение препарата пазопаниб позволит сэкономить в год на 1 пациента 526 221 руб. в сравнении с препаратом сунитиниб (снижение затрат на 31,4 %).

• На основе анализа объема закупок ингибиторов тирозинкиназ в 2014 г. было продемонстрировано, что применение препарата пазопаниб позволяет сократить расходы государственного бюджета на 290,2 млн руб. в год (на 21,6 %). Данная стратегия позволяет дополнительно обеспечить лечением 275 пациентов на каждые 1000, что свидетельствует о повышении эффективности расходования бюджетных средств.

• Анализ влияния на бюджет продемонстрировал, что применение препарата пазопаниб при сохранении

существующего объема закупок препаратов для лечения распространенного ПКР позволит сократить расходы бюджета на 1,4 млрд руб. (21,6 %) в течение 5 лет, что соответствует текущим годовым затратам на ингибиторы тирозинкиназ.

Конфликт интересов

Авторы заявляют об отсутствии необходимости раскрытия финансовой поддержки или конфликта интересов в отношении данной публикации. Все авторы сделали эквивалентный вклад в подготовку публикации.

ЛИТЕРАТУРА / REFERENCES

1. Злокачественные новообразования в России в 2014 году (заболеваемость и смертность). Под ред. А.Д. Каприна, В.В. Старинского, Г.В. Петровой. М., 2016. [Malignant tumors in Russia in 2014: morbidity and fatality. Ed. by A.D. Kaprin, V.V. Starinsky, G.V. Petrova. M., 2016. (In Russ.)].
2. Vrdoljak E., Torday L., Szczylik C. et al. Pharmacoeconomic and clinical implications of sequential therapy for metastatic renal cell carcinoma patients in Central and Eastern Europe, Expert Opinion on Pharmacotherapy. 2016;17:(1)93–104, DOI: 10.1517/14656566.2016.1107043.
3. Матвеев В.Б., Волкова М.И. Последовательная таргетная терапия при диссеминированном раке почки. Онкоурология 2013;(1):28–33. [Matveev V.B., Volkova M.I. Consequent target therapy at the disseminated kidney cancer. Onkourologiya = Oncourology 2013;(1):28–33. (In Russ.)].
4. Kovacs G., Akhtar M., Beckwith B.J. et al. The Heidelberg classification of renal cell tumours. J Pathol 1997;183:131–3.
5. Аляев Ю.Г., Крапивин А.А. Локализованный и местно-распространенный рак почки: нефрэктомия или резекция. Онкоурология 2005;(1) :10–15. [Alyaev Y.G., Krapivin A.A. Localized and locally spread kidney cancer: nephrectomy or resection. Onkourologiya = Oncourology 2005;(1):10–15. (In Russ.)].
6. Анализ государственных аукционов по закупке лекарственных препаратов сунитиниб и пазопаниб для государственных и муниципальных нужд в 2014 г. База данных IMS Health. [Analysis of state auctions for the purchase of such pharmaceuticals and sunitinib and pazopanib for state and municipal needs in 2014. IMS Health data base. (In Russ.)].
7. О проблеме отказа в лекарственных препаратах онкологическим пациентам в России. Отчет за 2014 год, МОД «Движение против рака», Москва, 2015. [On the problems of the refuse of pharmaceuticals to oncologic patients in Russia. Report of 2014. MRD "Anti-Cancer Movement". M., 2015. (In Russ.)].
8. Motzer R.J., Hutson T.E., Tomczak P. et al. Sunitinib versus interferon alfa in metastatic renal-cell carcinoma. N Engl J Med 2007;356(2):115–24.
9. Sternberg C.N., Davis I.D., Mardiak J. et al. Pazopanib in locally advanced or metastatic renal cell carcinoma: results of a randomized phase III trial. J Clin Oncol 2010;28(6):1061–8.
10. Motzer R.J., Hutson T.E., Cella D. et al. Pazopanib versus sunitinib in metastatic renal-cell carcinoma. N Engl J Med 2013;369(8):722–31.
11. Государственный реестр лекарственных средств. http://grls.rosminzdrav.ru/GRLS.aspx. [State sector of pharmaceuticals. http://grls.rosminzdrav.ru/GRLS.aspx. (In Russ.)].
12. Государственный реестр предельных отпускных цен. http://grls.rosminzdrav.ru/pricelims.aspx. [State registry of marginal retail prices. http://grls.rosminzdrav.ru/pricelims.aspx. (In Russ.)].
13. Широкорад В.И., Махсон А.Н., Борисов В.И. и др. Первые результаты таргетной терапии при раке почки в Москве. Онкоурология 2013;(3):24–9. [Shirokorad V. I., Mahson A. N., Borisov V. N. etc. First results of target therapy at kidney cancer in Moscow. Onkourologiya = Oncourology 2013;(3):24–9. (In Russ.)].
14. Федеральная служба государственной статистики http://www.gks.ru/. [Federal State Statistics Service http://www.gks.ru/.(In Russ.)].
15. Ягудина Р.И., Куликов А.Ю., Серпик В.Г. Дисконтирование при проведении фармакоэкономических исследований. Фармакоэкономика 2009;2(4):10–3. [Yagudina R.I., Kulikov A. Y., Serpik V.G. Discounting at pharmacoeconomic studies. Farmakoekonomika = Pharmacoeconomica 2009;2(4):10–3. (In Russ.)].
16. Leibovich B.C., Blute M.L. et al. Prediction of progression after radical nephrectomy for patients with clear cell renal cell carcinoma: a stratification tool for prospective clinical trials. Cancer 2003;97:1663–71.
17. Онкоурология: национальное руководство. Под ред. В.И. Чиссова, Б.Я. Алексеева, И.Г. Русакова. М.: ГЭОТАР-Медиа, 2012. 688 с. [Oncourology: national guideline. Ed.by V.I. Chissov, B.Y. Alexeev, I.G. Rusakov. M.: GEOTAR-Media, 2012. 688 p. (In Russ.)].