

Тактика лечения рака молочной железы у пациентки с почечным трансплантатом

А.Д. Зикирходжаев, Е.А. Рассказова, Р.М. Идигова, А.Д. Каприн, К.М. Ньюшко

Московский научно-исследовательский онкологический институт им. П.А. Герцена – филиал ФГБУ «Национальный медицинский исследовательский центр радиологии» Минздрава России; Россия, 125284 Москва, 2-й Боткинский проезд, 3

Контакты: Елена Александровна Рассказова rasskaz2@yandex.ru

Цель исследования – выбор тактики лечения рака молочной железы у реципиента почечного трансплантата.

В статье представлено клиническое наблюдение пациентки 51 года с клиническим диагнозом: рак левой молочной железы IIA стадии pT2N0M0G3; тройной негативный тип. По поводу хронической почечной недостаточности 10 лет назад пациентке была выполнена трансплантация почки.

Развитие трансплантологии расширило применение в клинической практике иммуносупрессивной терапии. В результате риск развития вторичных опухолей, в том числе рака молочной железы, возрастает.

Ключевые слова: рак молочной железы, трансплантация почки, иммуносупрессивная терапия, хирургическое лечение, хроническая почечная недостаточность

Для цитирования: Зикирходжаев А.Д., Рассказова Е.А., Идигова Р.М. и др. Тактика лечения рака молочной железы у пациентки с почечным трансплантатом. Онкоурология 2019;15(3):120–4.

DOI: 10.17650/1726-9776-2019-15-3-120-124

Approaches for breast cancer treatment in kidney transplant recipient

A.D. Zikiryahodzhaev, E.A. Rasskazova, R.M. Idigova, A.D. Kaprin, K.M. Nyushko

P. Herten Moscow Oncology Research Institute – Branch of the National Medical Research Radiological Center, Ministry of Health of Russia; 3rd Botkinskiy Proezd, Moscow 125284, Russia

Objective – the choice of tactics for the treatment of breast cancer in a kidney transplant recipient.

The article presents a clinical case of a 51-year-old patient with a clinical diagnosis: left breast cancer IIA stage pT2N0M0G3; triple-negative type. About chronic renal failure 10 years ago the patient was kidney transplantation was performed.

The development of transplantation has expanded the use of immunosuppressive therapy in clinical practice. As a result, the risk the development of secondary tumors, including breast cancer, increases.

Key words: breast cancer, kidney transplantation, immunosuppressive therapy, surgical treatment, chronic renal failure

For citation: Zikiryahodzhaev A.D., Rasskazova E.A., Idigova R.M. et al. Approaches for breast cancer treatment in kidney transplant recipient. Onkourologiya = Cancer Urology 2019;15(3):120–4.

Введение

Риск развития злокачественных новообразований у пациентов после трансплантации почки в несколько раз выше, чем в общей популяции [1, 2]. Наиболее часто после трансплантации почки выявляют злокачественные новообразования кожи (23,6 %), солидные опухоли (19,8 %) и гематологические злокачественные новообразования (10,6 %) [3].

Длительный период иммуносупрессии повышает вероятность успешного приживления трансплантата и выживаемость пациентов, в то же время в результате длительной иммуносупрессии увеличивается риск возникновения опухолевых процессов. Одним из частых злокачественных новообразований у реципиентов

донорских органов является рак молочной железы (РМЖ) [4].

Иммуносупрессивная терапия, получаемая пациентами после пересадки органов, существенно увеличивает риск возникновения онкологических заболеваний. Частота развития многих опухолей *de novo* существенно превышает таковую в общей популяции. Еще больший риск отмечается в отношении рецидива или прогрессии предшествующих онкологических заболеваний. Тем не менее принципиальные изменения в качестве жизни, получаемые в результате трансплантации по сравнению с программным диализом, создают условия для определенного компромисса в принятии решения о выполнении операции [5].

Как демонстрируют результаты исследований, РМЖ после трансплантации почки диагностируют чаще в молодой возрастной группе пациенток по сравнению с общей популяцией, а молекулярно-биологический тип и прогноз РМЖ сопоставимы с таковыми в общей когорте. Иммунодепрессанты не влияют на прогноз РМЖ [6].

Ежегодные скрининговые тесты (маммография) направлены на раннюю диагностику РМЖ. Своевременное лечение РМЖ может привести к хорошему прогнозу у реципиентов почечного трансплантата [7].

Ниже приведено клиническое наблюдение пациентки, которой выполнено хирургическое лечение по поводу РМЖ, выявленного через 10 лет после трансплантации почки.

Клинический случай

Пациентка Х., 51 года, диагноз: РМЖ IIA стадии pT2N0M0G3; тройной негативный тип.

В анамнезе у пациентки острый пиелонефрит с исходом в хронический. В течение года развилась хроническая почечная недостаточность, по поводу чего больная находилась на гемодиализе в течение 3 лет с 2006 по 2009 г. На фоне гемодиализа был диагностирован гепатит С.

В НМИЦ трансплантологии и искусственных органов им. В.И. Шумакова 27.08.2009 выполнена трансплантация донорской почки. В дальнейшем пациентка неоднократно лечилась в стационаре в связи с хроническим антителоопосредованным отторжением трансплантата (плазмаферез, иммуноглобулин антитимоцитарный, ритуксимаб).

В 2018 г. был диагностирован сахарный диабет 2-го типа (уровень глюкозы в пределах 4–8 ммоль/л), для коррекции которого пациентка принимает глиптины в дозе 50 мг/сут.

Больной проводилась следующая иммунодепрессивная терапия: такролимус, азатиоприн, метилпреднизолон.

В марте 2019 г. пациентка самостоятельно обнаружила узловое образование в левой молочной железе и обратилась в поликлинику МНИОИ им. П.А. Герцена. По результатам комплексного обследования диагностирован РМЖ IIA стадии cT2N0M0G3; тройной негативный тип.

После диагностики РМЖ отменен азатиоприн, добавлен препарат эверолимус. В настоящий момент с иммунодепрессивной целью пациентка принимает метилпреднизолон в дозе 4 мг/сут и эверолимус в дозе 10 мг/сут.

Клинически в левой молочной железе в верхневнутреннем квадранте определяется узловое образование размером 30 × 25 мм, плотное при пальпации, кожные симптомы отрицательные, сосково-ареолярный комплекс не изменен. В правой молочной железе узловые

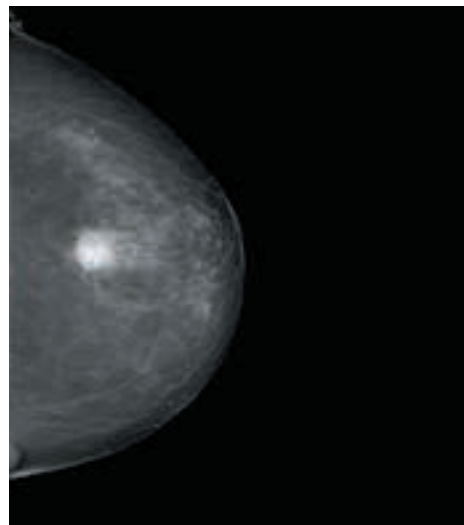


Рис. 1. Маммография слева, прямая проекция
Fig. 1. Mammography, a left mamma, in direct projection

образования не выявлены. В аксиллярных областях увеличенные лимфатические узлы не пальпируются.

По данным маммографии на фоне двусторонней фиброзно-жировой инволюции в левой молочной железе на уровне 20 мм от соска в верхневнутреннем квадранте определяется образование неправильной формы размером 25 × 20 мм (рис. 1). При ультразвуковом исследовании обеих молочных желез отмечается картина фиброзно-жировой инволюции, на фоне которой слева в верхневнутреннем квадранте определяется опухолевый узел размером 28,7 × 13,5 × 15,7 мм, плотно прилежит опухолевый узел размером 9,7 × 9,2 мм. Рядом визуализируется киста размером 8,5 × 6,6 мм с уплотненными стенками. Лимфатические узлы в аксиллярной области без видимых структурных изменений.

При рентгенографии органов грудной клетки (27.02.2019) справа наблюдается усиление легочного рисунка. Синусы свободны.

По данным остеосцинтиграфии костей скелета (11.03.2019) убедительных скинтиграфических признаков вторичного очагового поражения костей не выявлено.

По результатам динамической нефросцинтиграфии (19.03.2019) отмечена тяжелая степень нарушения паренхиматозно-выделительной функции правой и левой почек. Степень нарушения паренхиматозно-выделительной функции трансплантированной почки ближе к тяжелой. Присутствуют косвенные признаки хронической почечной недостаточности (рис. 2).

Заключение цитологического исследования (пункт образования левой молочной железы): низкодифференцированный рак без признаков специфичности.

Заключение гистологического исследования (узел левой молочной железы): инвазивный неспецифицированный рак левой молочной железы III степени злокачественности по Ноттингемской системе.

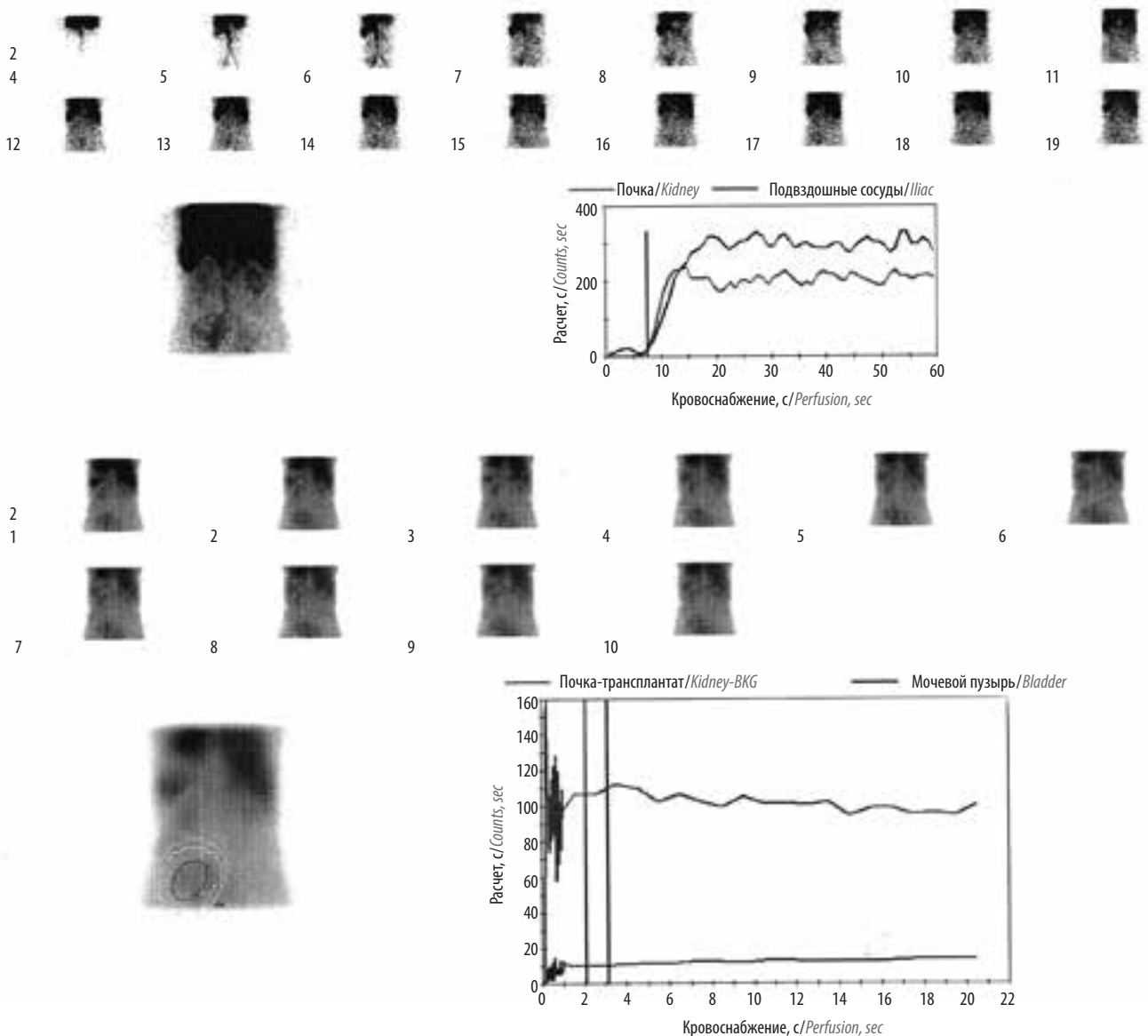


Рис. 2. Нефросцинтиграфия
Fig. 2. Renal scintigraphy

Заключение иммуногистохимического исследования: ER 0, PR 0, Her2/neu 0, Ki-6764 %, Cytokeratin 5/6: 30 % в опухоли.

По данным генетического исследования (12.03.2019) мутации в генах BRCA1, -2 и CHEK2 не выявлены.

По результатам консилиума с участием химиотерапевта, радиолога и хирурга (14.03.2019) пациентке рекомендовано хирургическое лечение в объеме радикальной мастэктомии слева, так как диагностирована хроническая почечная недостаточность и проведение неoadъювантной лекарственной терапии не возможно.

В отделении онкологии и реконструктивно-пластической хирургии молочной железы и кожи МНАОИ им. П.А. Герцена 27.03.2019 больной была выполнена

операция: радикальная мастэктомия слева. Хирургических осложнений не зафиксировано.

В послеоперационном периоде отмечено снижение уровня белка крови с 64 до 50 г/л. Пациентка консультирована врачом-трансплантологом, рекомендована инфузия альбумина 5 % 100 мл в течение 5 дней, после лечения отмечена положительная динамика (уровень белка 65 г/л).

Пациентка выписана на 6-е сутки после операции в удовлетворительном состоянии на амбулаторное лечение (рис. 3).

Результат послеоперационного гистологического исследования. Макроскопическое описание: молочная железа размером 20 × 13 × 3 см с регионарной клетчаткой. Сосок не изменен. На разрезе, в ткани железы в центральной части – плотный опухолевый узел серого цвета

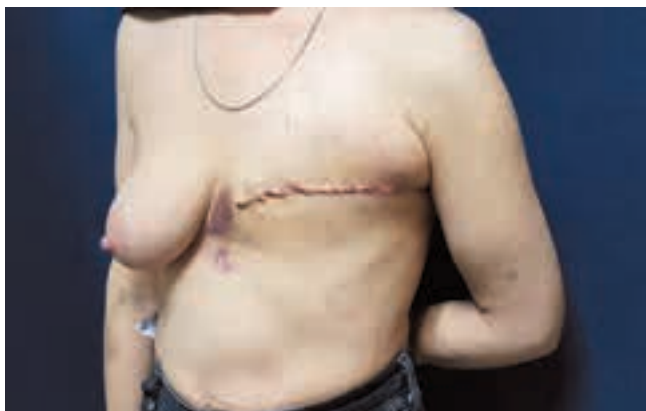

Рис. 3. Вид пациентки, 6-е сутки после операции радикальной мастэктомии слева

Fig. 3. Patient, 6 days after a surgery of the left side, radical mastectomy

размером $35 \times 25 \times 30$ мм, границы размыты. На остальном протяжении ткань молочной железы представлена дольчатой жировой тканью с тонкими фиброзными прослойками. Из регионарной клетчатки выделено 12 эластичных лимфатических узлов диаметром 5–20 мм.

Микроскопическое описание: инфильтративный РМЖ без признаков специфичности III степени злокачественности (9 баллов) с массивными очагами некрозов, периваскулярным ростом, незначительной лимфоидной инфильтрацией по периферии опухоли. В ткани молочной железы, взятой вблизи от опухоли, — единичные структуры внутрипротоковой карциномы, на остальном протяжении — фиброзно-кистозные изменения, склерозирующий аденоз долек, дистрофические изменения паренхимы. В крупных протоках соска отмечаются внутрипротоковые папилломы без атипии. В 12 исследованных лимфатических узлах — гистиоцитоз синусов, выраженный липоматоз, без метастазов.

По результатам консилиума с участием химиотерапевта, радиолога и хирурга с учетом тяжелой сопутствующей патологии пациентке рекомендовано динамическое наблюдение.

Обсуждение

У пациентки объем хирургического вмешательства определялся стадией РМЖ, неблагоприятным молекулярно-биологическим типом опухолевого узла и наличием почечного трансплантата, а также хронической почечной недостаточности.

Наличие почечного трансплантата и хронической почечной недостаточности играло решающую роль в определении тактики лечения. При их отсутствии лечение пациентки должно было быть следующим: на I этапе проведение неоадьювантной полихимиотерапии, далее в зависимости от регрессии опухолевого узла в молочной железе возможно выполнение органосохраняющей операции и лучевой терапии (III этап) или радикальной подкожной мастэктомии с одномоментной реконструкцией аутоотканями или эндопротезом в сочетании с лучевой терапией.

После планового гистологического исследования операционного материала тактика лечения пациентки была обсуждена на консилиуме с участием химиотерапевта, радиолога и хирурга, рекомендовано наблюдение с учетом гистологической структуры опухолевого узла и уровня биохимических анализов крови, сопутствующих заболеваний.

Напротив, в случае удовлетворительных биохимических показателей крови возможно назначение лекарственной терапии в полном объеме.

При контрольном обследовании данных о наличии местного рецидива и отдаленных метастазов у пациентки не выявлено.

Заключение

Риск развития злокачественных опухолей, в том числе РМЖ, увеличивается на фоне длительного периода иммуносупрессии после трансплантации почек. Объем лечения РМЖ зависит от уровня биохимических показателей крови, возраста пациенток, прогностических факторов риска, в частности от молекулярно-биологического типа опухоли. Прогноз РМЖ у пациенток с трансплантацией почки сопоставим с таковым у женщин без трансплантации.

ЛИТЕРАТУРА / REFERENCES

1. Heo J., Noh O.K., Oh Y.T. et al. Cancer risk after renal transplantation in South Korea: a nationwide populationbased study. *BMC Nephrology* 2018;19:311–7. DOI: 10.1186/s12882-018-1110-3.
2. Villeneuve P.J., Schaubel D.E., Fenton S.S. et al. Cancer Incidence among canadian kidney transplant recipients. *Am J Transplant* 2007;7:941–8. DOI: 10.1111/j.1600-6143.2007.01736.x.
3. Roussel J.C., Baron O., Périgaud Ch. et al. Outcome of heart transplants 15 to 20 years ago: graft survival, post-transplant morbidity, and risk factors for mortality. *J Heart Lung Transplant* 2008;27(5):486–93. DOI: 10.1016/j.healun.2008.01.019.
4. Self M., Dunn E., Cox J. et al. Managing breast cancer in the renal transplant patient: a unique dilemma. *Breast Cancer Renal Transplant* 2006;72(2):150–3.
5. Перлин Д.В., Даренков С.П. Лечение инвазивного рака мочевого пузыря после трансплантации почки. *Вестник трансплантологии и искусственных органов* 2010;12(2):61–6. DOI: 10.15825/19995-1191-2010-2-61-66. [Perlin D.V., Darenkov S.P. *Vestnik transplantologii i iskusstvennykh organov* 2010;12(2):61–6. [D.V. Perlin, S.P. Darenkov. Treatment of an invasive Urine Bladder cancer, after renal transplantation. *Vestnik transplantologii i iskusstvennykh organov* = *Russian Journal of Transplantology and Artificial Organs* 2010;12(2):61–6. (In Russ)].

6. Jeong I.Ji., Lee S.G., Kim Y.H. et al. Characteristics and prognosis of breast cancer after liver or kidney transplantation. *Breast Cancer Renal Transplant* 2018;167(1):101–6. DOI: 10.1007/s10549-017-4504-1.
7. Kato T., Kakuta Y., Yamanaka K. et al. Early diagnosis and treatment of breast cancer in Japanese kidney transplant recipients: a single center experience. *Springer Plus* 2015;4:196–200. DOI: 10.1186/s40064-015-0946-2.

Вклад авторов

А.Д. Зикиряходжаев, А.Д. Каприн: редактирование статьи;
Е.А. Рассказова: разработка концепции и дизайна исследования, сбор и обработка материала, написание текста рукописи;
Р.М. Идигова: сбор и обработка материала, написание текста рукописи;
К.М. Нюшко: написание текста рукописи.

Authors' contributions

A.D. Zikiryahodzhaev, A.D. Kaprin: article editing;
E.A. Rasskazova: development of research conception and design, material collection and processing, article writing;
R.M. Idigova: material collection and processing, article writing;
K.M. Nyushko: article writing.

ORCID авторов/ORCID of authors

А.Д. Зикиряходжаев/A.D. Zikiryahodzhaev: <https://orcid.org/0000-0001-7141-2502>
Е.А. Рассказова/E.A. Rasskazova: <https://orcid.org/0000-0003-0307-8252>
Р.М. Идигова/R.M. Idigova: <https://orcid.org/0000-0003-4954-3666>
А.Д. Каприн/A.D. Kaprin: <https://orcid.org/0000-0001-8784-8415>
К.М. Нюшко/K.M. Nyushko: <https://orcid.org/0000-0002-4171-6211>

Конфликт интересов. Авторы заявляют об отсутствии конфликта интересов.
Conflict of interest. The authors declare no conflict of interest.

Финансирование. Исследование проведено без спонсорской поддержки.
Financing. The study was performed without external funding.

Информированное согласие. Пациентка подписала информированное согласие на публикацию своих данных.
Informed consent. The patient gave written informed consent to the publication of his data.