

Спасительная брахитерапия высокой мощности дозы при локальном рецидиве рака предстательной железы после различных методов радикального лечения

В.А. Солодкий, А.Ю. Павлов, А.Д. Цыбульский, А.Г. Дзидзария, А.С. Пчелинцев

ФГБУ «Российский научный центр рентгенорадиологии» Минздрава России; Россия, 117997 Москва, ул. Профсоюзная, 86

Контакты: Алексей Дмитриевич Цыбульский vracheg@mail.ru

Цель исследования – первичный анализ лечения больных раком предстательной железы, которым была проведена брахитерапия высокой мощности дозы по поводу подтвержденного локального рецидива после различных методов лечения.

Материалы и методы. В исследование вошли 28 пациентов в возрасте 53–78 лет (средний возраст 66 лет) с гистологически подтвержденным локальным рецидивом рака предстательной железы после различных вариантов лечения. В период с 2015 по 2017 г. в Российском научном центре рентгенорадиологии всем пациентам проведена спасительная брахитерапия высокой мощности дозы. Брахитерапию проводили в виде 2 фракций с разовой очаговой дозой 12,5 Гр с двухнедельным перерывом между фракциями, суммарной очаговой дозой 25 Гр. Период наблюдения составил 9–36 мес.

Результаты и заключение. Общая ПСА (простатический специфический антиген) специфическая выживаемость составила 82,1 %. У 23 из 28 больных достигнут биохимический контроль опухоли. У 5 больных при динамическом наблюдении отмечался рост уровня ПСА. В 1 случае подтвержден локальный рецидив опухоли. Значимыми факторами прогрессирования после спасительной брахитерапии явились группа риска, максимальный уровень ПСА до лечения, время до развития биохимического рецидива после основного вида лечения и максимальный уровень ПСА при развитии рецидива после основного вида лечения.

Ключевые слова: рак предстательной железы, брахитерапия, спасительная брахитерапия, высокая мощность дозы

Для цитирования: Солодкий В.А., Павлов А.Ю., Цыбульский А.Д. и др. Спасительная брахитерапия высокой мощности дозы при локальном рецидиве рака предстательной железы после различных методов радикального лечения. Онкоурология 2019;15(2):73–6.

DOI: 10.17650/1726-9776-2019-15-2-73-76

Salvage high dose-rate brachytherapy for local recurrence of prostate cancer after different types of radical treatment

V.A. Solodkiy, A.Yu. Pavlov, A.D. Tsybulskiy, A.G. Dzidzariya, A.S. Pchelintsev

Russian Scientific Center of Roentgenradiology, Ministry of Health of Russia; 86 Profsoyuznaya St., Moscow 117997, Russia

Objective: at the primary analysis of prostate cancer treatment referring to the patients who have experienced high dose rate brachytherapy after a confirmed locally recurrent tumor having been treated with diverse treatment modes.

Materials and methods. The research includes 28 patients aged 53 to 78 years old (average age is 66 years old) with histologically verified prostate cancer recurrence. Within the period 2015–2017 all the patients got a salvage high dose rate brachytherapy in the Russian Scientific Center of Roentgenradiology. Brachytherapy was carried out as 2 fractions with the single tumor dose of 12.5 Gy. There was a two-week gap between fractions with the total tumor dose of 25 Gy. The follow-up period is 9 to 36 months.

Results and conclusion. Overall biochemical free survival rate is 82.1 %. There are 5 people having a growing prostatic specific antigen (PSA) while the case follow-up. There is 1 case of a confirmed local tumor recurrence. Significant factors of the disease progression after salvage brachytherapy are: risk group, pretreatment PSA high, time line from the background therapy to biochemical recurrence uprise and PSA level if there's prostate cancer recurrence after the background therapy.

Key words: prostate cancer, brachytherapy, salvage brachytherapy, high dose rate

For citation: Solodkiy V.A., Pavlov A.Yu., Tsybulskiy A.D. et al. Salvage high dose-rate brachytherapy for local recurrence of prostate cancer after different types of radical treatment. *Onkourologiya = Cancer Urology* 2019;15(2):73–6.

Введение

Несмотря на то что лучевые методы лечения доказали свою высокую эффективность в лечении рака предстательной железы (РПЖ), порядка 35 % больных в течение 10 лет наблюдения имеют признаки

биохимической прогрессии [1–4]. В 20 % случаев развитие биохимического рецидива связано с локальным прогрессированием (локальные рецидивы), что говорит о возможности рассмотрения вопроса проведения спасительной (сальважной) терапии [5]. Тем не менее

только небольшая часть этих случаев (0,9–2,0 %) фактически поддается контролю с помощью спасительной радикальной простатэктомии, тогда как большинство больных в конечном итоге получают андрогендепривационную терапию вне зависимости от степени распространенности опухолевого процесса [6, 7].

Назначение андрогендепривационной терапии, как правило, является методом выбора у таких больных. Тем не менее стабильный контроль РПЖ не может быть полностью достигнут только применением андрогендепривационной терапии в связи с развитием в конечном итоге кастрационно-резистентной фазы заболевания. В таком случае пациенты умирают в течение 1–2 лет с начала признаков прогрессирования заболевания [8]. Тем не менее андрогендепривационная терапия у большинства больных является эффективной и может проводиться при любых формах РПЖ [5, 6]. Однако длительное применение андрогендепривационной терапии может вызывать осложнения со стороны сердечно-сосудистой, костной, нервной систем и приводить как к физическим, так и к психологическим нарушениям. В случае, если применение спасительной терапии может локально контролировать РПЖ без необходимости длительной андрогендепривационной терапии, качество жизни пациента может поддерживаться без длительного использования гормональных препаратов.

Исследования спасительной внутритканевой лучевой терапии при рецидивах РПЖ начаты в конце XX века. Впервые ее результаты были опубликованы в 1999 г. G.L. Grado и соавт. [9]. В этом исследовании представлены результаты лечения 49 больных с локальным рецидивом РПЖ после дистанционной лучевой терапии. Пятилетняя безрецидивная ПСА (простатический специфический антиген) специфическая выживаемость составила 34 %. В 2009 г. D.S. Aaronson и соавт. сообщили о 88 % 3-летней безрецидивной выживаемости у подобной группы больных [10]. Однако в указанных исследованиях были разные критерии оценки биохимического рецидива, что, возможно, объясняет такое различие в полученных результатах лечения.

В большинстве проведенных исследований в качестве внутритканевой лучевой терапии применялась низкоэнергетическая брахитерапия (LDR-ВТ) на основе микроисточников ^{125}I . Тем не менее в последнее время все большее внимание уделяется брахитерапии высокой мощности дозы (HDR-ВТ) в лечении локальных рецидивов РПЖ. В. Lee и соавт. сообщили о результатах лечения 21 пациента с местным рецидивом РПЖ после дистанционной лучевой терапии с использованием HDR-ВТ [11]. Несмотря на то что средний срок наблюдения составил всего 19 мес, 2-летняя безрецидивная выживаемость оказалась равной 89 %. При этом не было отмечено токсических реакций

со стороны желудочно-кишечного тракта III–IV степеней тяжести, а генитоуринарные токсические реакции III степени были зафиксированы в 14 % случаев. Y. Jo и соавт. опубликовали результаты лечения 11 пациентов с использованием спасительной HDR-ВТ в режиме 2 фракции по 11 Гр с интервалом 6 ч, суммарная очаговая доза 22 Гр. Токсические реакции со стороны критических органов III–IV степеней тяжести отсутствовали [6].

Цель исследования – первичный анализ лечения больных РПЖ, которым была проведена HDR-ВТ по поводу подтвержденного локального рецидива после различных методов лечения.

Материалы и методы

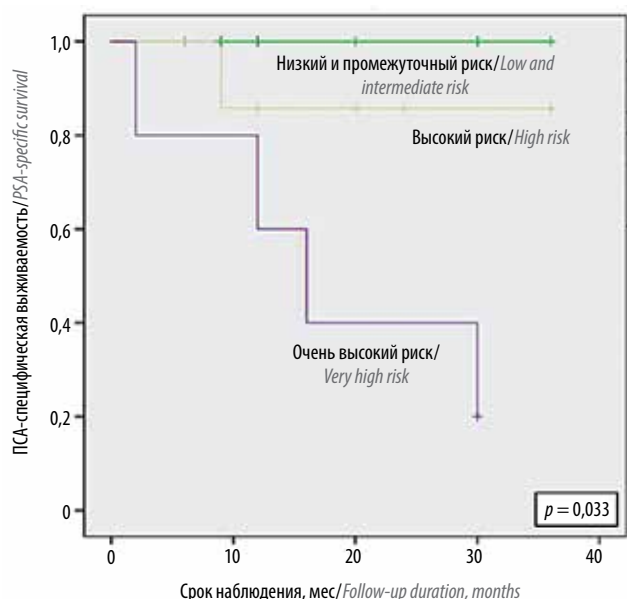
В исследование включены 28 пациентов в возрасте 53–78 лет (средний возраст 66 лет) с гистологически подтвержденным локальным рецидивом РПЖ. В период с 2015 по 2017 г. всем пациентам проведена спасительная HDR-ВТ в Российском научном центре рентгенорадиологии. Брахитерапию проводили в виде 2 фракций с разовой очаговой дозой 12,5 Гр с двухнедельным перерывом между фракциями, суммарной очаговой дозой 25 Гр. Срок наблюдения составил 9–36 мес. Исследование было одобрено комитетом по этике Российского научного центра рентгенорадиологии. От всех пациентов получено письменное информированное согласие на участие в исследовании.

У 5 больных рецидив был выявлен после дистанционной лучевой терапии (EBRT), у 6 – после сочетанной радиотерапии с применением источника $^{192}\text{Ir}/^{125}\text{I}$ (HDR 10 Гр/LDR 110 Гр + EBRT 46 Гр), у 11 – после брахитерапии источниками ^{125}I в монорежиме (LDR-ВТ), у 5 – после радикальной простатэктомии, у 1 – после HIFU (High Intensity Focused Ultrasound, фокусированный ультразвук высокой интенсивности). Время от проведенного основного лечения до появления рецидива составило от 6 до 72 мес (в среднем 30 мес).

Пациенты были разделены по группам риска (согласно классификации D'Amico): низкий риск прогрессирования – 3 пациента, промежуточный – 12, высокий – 8, очень высокий – 5.

Результаты

Общая ПСА-специфическая выживаемость составила 82,1 %. У 23 из 28 больных достигнут биохимический контроль опухоли. У 5 больных при динамическом наблюдении отмечался рост уровня ПСА. При обследовании по данным позитронной эмиссионной компьютерной томографии (ПЭТ-КТ) с ^{68}Ga -простатическим специфическим мембранным антигеном (^{68}Ga -PSMA) в 4 случаях рецидива выявлены метастазы в лимфатических узлах и костях скелета. В 1 случае подтвержден локальный рецидив опухоли. Надо отметить, что локальный рецидив развился



ПСА-специфическая выживаемость в зависимости от группы риска прогрессирования рака предстательной железы. ПСА – простатический специфический антиген
 PSA-specific survival depending on prostate cancer progression risk. PSA – prostate-specific antigen

у пациента после ранее проведенной LDR-ВТ со стадией Т3b. При первичной и вторичной биопсии у пациента диагностирована аденокарцинома, сумма баллов по шкале Глисона 6 (3 + 3). После спасительной HDR-ВТ у пациента выявлена аденокарцинома, сумма баллов по шкале Глисона 8 (4 + 4). Значимыми факторами прогрессирования после спасительной брахитерапии явились группа риска (см. рисунок), максимальный уровень ПСА до лечения, время до развития биохимического рецидива после основного вида лечения и максимальный уровень ПСА при развитии рецидива РПЖ после основного вида лечения.

Гастроинтерстициальные токсические реакции были незначительными. У 2 пациентов после LDR-ВТ отмечены поздние генитоуринарные токсические реакции III степени.

Обсуждение

На данный момент нет единого мнения о том, какой из методов спасительной терапии предпочтителен. Андрогендепривационная терапия в настоящее время является наиболее распространенным и консервативным подходом. Однако такая тактика исключительно

паллиативна и сопровождается развитием кардиоваскулярных заболеваний. С учетом того, что значительная часть биохимической прогрессии после различных видов первичного лечения РПЖ может быть связана с местным развитием опухоли, необходима разработка алгоритма диагностики и лечения локальных рецидивов РПЖ. При отсутствии отдаленных метастазов, воздействуя на остаточную опухоль, мы даем пациенту второй шанс на выздоровление. В настоящее время проходят исследования, касающиеся эффективности и токсичности нескольких методов лечения локальных рецидивов. К ним относятся спасительная простатэктомия, дистанционная лучевая терапия, криотерапия, HIFU и брахитерапия. Однако все они связаны с достаточно высокой токсичностью, особенно по сравнению с токсичностью у пациентов, которым не проводилось лечение.

Среди этих вариантов HDR-ВТ является одним из оптимальных способов спасительного лечения локальных рецидивов РПЖ, доставляя высокую дозу радиации к опухоли, сводя к минимуму дозу для соседних органов и тканей. Несмотря на то что большинство опубликованных работ касается брахитерапии, направленной на весь объем предстательной железы, в последнее время появляются публикации, описывающие фокальную брахитерапию, направленную только на зону опухолевого очага [12, 13]. Это стало возможным благодаря улучшению визуализации и оптимизации диагностических алгоритмов рецидива РПЖ за счет внедрения таких технологий диагностики, как ПЭТ-КТ с ⁶⁸Ga-PSMA и fusion-биопсии.

Заключение

Наиболее часто прогрессирование РПЖ отмечено у пациентов с клинической стадией заболевания Т3b. Тем не менее HDR-ВТ показала себя как высокоэффективный метод достижения локального контроля над опухолью у пациентов с локальным рецидивом РПЖ. Низкий профиль гастроинтерстициальной и генитоуринарной токсичности выделяет HDR-ВТ среди прочих методов спасительной терапии РПЖ. Надо отметить, что особое внимание необходимо уделять пациентам с локальным рецидивом РПЖ после LDR-ВТ. У этих пациентов риск развития генитоуринарных токсических реакций всегда значительно выше, и каждому такому пациенту необходимо ставить вопрос о fusion-биопсии с последующей фокальной терапией зоны рецидива опухоли.

ЛИТЕРАТУРА / REFERENCES

1. Liu J., Kaidu M., Sasamoto R. et al. Two-fraction high-dose-rate brachytherapy within a single day combined with external beam radiotherapy for prostate cancer: single institution experience and outcomes. *J Radiat Res* 2016;57(3):280–7. DOI: 10.1093/jrr/rrw003.
2. Gabriele D., Jerezek-Fossa B.A., Krenegli M. et al. Beyond D’Amico risk classes for predicting recurrence after external beam radiotherapy for prostate cancer: the

- Candiolo classifier. *Radiat Oncol* 2016;11(1):23. DOI: 10.1186/s13014-016-0599-5.
3. Olarte A., Cambeiro M., Moreno-Jiménez M. et al. Dose escalation with external beam radiation therapy and high-dose-rate brachytherapy combined with long-term androgen deprivation therapy in high and very high risk prostate cancer: Comparison of two consecutive high-dose-rate schemes. *Brachytherapy* 2016;15(2):127–35. DOI: 10.1016/j.brachy.2015.12.008.
 4. Garibaldi E., Gabriele D., Maggio A. et al. External beam radiotherapy with dose escalation in 1080 prostate cancer patients: definitive outcome and dose impact. *Panminerva Med* 2016;58(2):121–9.
 5. Bolla M., Van Tienhoven G., Warde P. et al. External irradiation with or without long-term androgen suppression for prostate cancer with high metastatic risk: 10-year results of an EORTC randomized study. *Lancet Oncol* 2010;11(11):1066–73. DOI: 10.1016/S1470-2045(10)70223-0.
 6. Jo Y., Fujii T., Hara R. et al. Salvage high-dose-rate brachytherapy for local prostate cancer recurrence after radiotherapy – preliminary results. *BJU Int* 2012;109(6):835–9. DOI: 10.1111/j.1464-410X.2011.10519.x.
 7. Matei D.V., Ferro M., Jereczek-Fossa B.A. et al. Radical prostatectomy after external beam radiation therapy: a systematic review of current approaches. *Urol Int* 2015;94(4):373–82. DOI: 10.1159/000371893.
 8. Berlin A., Fernandez M.I. Avances en el tratamiento de cancer de prostata resistente a la castracion: enfasis en nuevas terapias hormonales. *Rev Méd Chile* 2015;2:143–9.
 9. Grado G.L., Collins J.M., Kriegshauser J.S. et al. Salvage brachytherapy for localized prostate cancer after radiotherapy failure. *Urology* 1999;53(1):2–10.
 10. Aaronson D.S., Yamasaki I., Gottschalk A. et al. Salvage permanent perineal radioactive-seed implantation for treating recurrence of localized prostate adenocarcinoma after external beam radiotherapy. *BJU Int* 2009;104(5):600–4. DOI: 10.1111/j.1464-410X.2009.08445.x.
 11. Lee B., Shinohara K., Weinberg V. et al. Feasibility of high-dose-rate brachytherapy salvage for local prostate cancer recurrence after radiotherapy: the University of California, San Francisco experience. *Int J Radiat Oncol Biol Phys* 2007;67(4):1106–12. DOI: 10.1016/j.ijrobp.2006.10.012.
 12. Morton J., Loblaw G., D’Alimonte A. et al. Focal Salvage high dose-rate brachytherapy for locally recurrent prostate cancer after primary radiotherapy failure: results from a prospective clinical trial. *Int J Rad Oncol Biol Phys* 2018;102(3):33–40.
 13. Kollmeier M.A., McBride S., Taggar A. et al. Salvage brachytherapy for recurrent prostate cancer after definitive radiation therapy: a comparison of low-dose-rate and high-dose-rate brachytherapy and the importance of prostate-specific antigen doubling time. *Brachytherapy* 2017;16(6):1091–8. DOI: 10.1016/j.brachy.2017.07.013.

Вклад авторов

В.А. Солодкий, А.Ю. Павлов: разработка дизайна исследования;
 А.Д. Цыбульский: получение данных для анализа, анализ полученных данных, написание текста рукописи;
 А.Г. Дзидзария, А.С. Пчелинцев: обзор публикаций по теме статьи, анализ полученных данных.

Authors’ contributions

V.A. Solodkiy, A. Yu. Pavlov: development of research design;
 A. D. Tsybulskiy: obtaining data for analysis, analysis of the obtained data, article writing;
 A. G. Dzidzariya, A. S. Pchelintsev: reviewing of publications of the article’s theme, analysis of the obtained data.

ORCID авторов/ORCID of authors

В.А. Солодкий/V.A. Solodkiy: <https://orcid.org/0000-0002-1641-6452>
 А.Ю. Павлов/A. Yu. Pavlov: <https://orcid.org/0000-0002-2905-7735>
 А.Д. Цыбульский/A. D. Tsybulskiy: <https://orcid.org/0000-0002-1647-6180>
 А.Г. Дзидзария/A. G. Dzidzariya: <https://orcid.org/0000-0001-5789-375X>
 А.С. Пчелинцев/A. S. Pchelintsev: <https://orcid.org/0000-0002-0852-5296>

Конфликт интересов. Авторы заявляют об отсутствии конфликта интересов.
Conflict of interest. The authors declare no conflict of interest.

Финансирование. Исследование проведено без спонсорской поддержки.
Financing. The study was performed without external funding.

Информированное согласие. Все пациенты подписали информированное согласие на участие в исследовании.
Informed consent. All patients gave written informed consent to participate in the study.