

## Злокачественная параганглиома мочевого пузыря. Описание клинических случаев

А.В. Хайленко<sup>1, 2</sup>, К.М. Фигурин<sup>1</sup>, А.П. Казанцев<sup>1</sup>, Д.В. Рыбакова<sup>1</sup>, А.Г. Перевошиков<sup>1</sup>, К.А. Романова<sup>1</sup>

<sup>1</sup>ФГБУ «РОНЦ им. Н.Н. Блохина» Минздрава России; Россия, 115478, Москва, Каширское шоссе, 24;

<sup>2</sup>кафедра онкологии факультета дополнительного профессионального образования ФГБОУ ВО «Российский национальный исследовательский медицинский университет им. Н.И. Пирогова» Минздрава России; Россия, 117997, Москва, ул. Островитянова, 1

**Контакты:** Алексей Викторович Хайленко a.khaylenko@mail.ru

*Параганглиома — гормонально активная опухоль, исходящая из хромаффинной ткани симпатoadренальной системы, секретирующая большое количество катехоламинов. Параганглиома мочевого пузыря — это редкое новообразование, составляющее примерно 0,06 % от всех опухолей данной локализации. Считается, что данное заболевание возникает из эмбриональных остатков хромаффинных клеток в симпатическом сплетении детрузора. До 10 % этих опухолей имеют злокачественный характер. Диагностика и определение тактики лечения больных злокачественными параганглиомами мочевого пузыря представляют определенные трудности. В статье приведены описания 2 клинических наблюдений пациентов с данной патологией мочевого пузыря.*

**Ключевые слова:** вненадпочечниковые феохромоцитомы, параганглиома мочевого пузыря, диагностика, сцинтиграфия с MIBG, трансуретральная резекция мочевого пузыря, радикальная цистэктомия

DOI: 10.17 650/1726-9776-2016-12-3-102-108

### Malignant paraganglioma of the urinary bladder. Description of clinical cases

A. V. Khaylenko<sup>1, 2</sup>, K. M. Figurin<sup>1</sup>, A. P. Kazantsev<sup>1</sup>, D. V. Rybakova<sup>1</sup>, A. G. Perevoshchikov<sup>1</sup>, K. A. Romanova<sup>1</sup>

<sup>1</sup>Federal State Budgetary Institution «Russian oncological Research Center named after N. N. Blokhin» of the Russian Ministry of Health; 24 Kashirskoye shosse, Moscow, 115478, Russia;

<sup>2</sup>Department of Oncology the Faculty of Additional Professional Education, N. I. Pirogov Russian National Research Medical University at the Ministry of Health of Russia; 1 Ostrovityanova St., Moscow, 117997, Russia;

*Paraganglioma is hormonally active tumor originating from chromaffin tissue of sympathoadrenal system that secrete large amounts of catecholamines. Paraganglioma of the urinary bladder is a rare neoplasm, constituting approximately 0.06 % of all tumors of this localization. It is believed that this disease arises from embryonic remnants of chromaffin cells in the sympathetic plexus of the detrusor. Up to 10 % of these tumors have malignant origin. Diagnosis and tactics of treatment of patients with malignant paragangliomas of the bladder presents certain difficulties. The article describes 2 clinical observations of patients with this bladder pathology.*

**Key words:** extraadrenal pheochromocytomas, paraganglioma of the urinary bladder, diagnosis, scintigraphy with MIBG, transurethral resection of the bladder, radical cystectomy

Параганглиома — гормонально активная опухоль, исходящая из хромаффинной ткани симпатoadренальной системы, секретирующая большое количество катехоламинов. Как правило, такие опухоли развиваются в мозговом веществе надпочечников и называются феохромоцитомами. Около 10 % всех феохромоцитом развиваются вне надпочечников. Вненадпочечниковые феохромоцитомы (параганглиомы) обычно локализируются парааортально, исходя из ганглиев симпатической нервной системы. Параганглиомы мочевого пузыря встречаются редко и составляет примерно 0,06 % от всех новообразований мочевого пузыря и около 10 % от всех параганглиом [1–4]. Считается, что данное заболевание возникает из эмбриональных остатков хромаффинных клеток в симпатическом сплетении детрузора [5].

В 1953 г. I. J. Zimmerman и соавт. впервые описали клиническое наблюдение параганглиомы мочевого пузыря. С того времени в мировой литературе приве-

дены публикации около 250 случаев феохромоцитомы мочевого пузыря, примерно в 10 % из этих опухолей определялись метастазы в тазовые лимфатические узлы, т. е. около 25 случаев относились к злокачественным параганглиомам мочевого пузыря [3, 6–9]. Показатель злокачественности данных опухолей — появление отдаленных или регионарных метастазов. В настоящее время не существует надежных гистологических признаков, отличающих злокачественные параганглиомы от доброкачественных.

Заболевание дебютирует во 2–3 декадах жизни. У женщин данная патология встречается в 3 раза чаще, чем у мужчин [10]. В самое крупное на сегодняшний день исследование (L. Cheng и соавт.) включены всего 16 случаев данного заболевания [11]. По данным авторов, у 37 % пациентов при первичной постановке диагноза отмечается распространение патологического процесса на паравезикальную клетчатку либо регистрируется поражение соседних органов.

Хотя феохромоцитомы мочевого пузыря носят спорадический характер, встречаются семейные формы данного заболевания [12]. В случае последних вероятность озлокачествления опухоли составляет примерно 50 %, что значительно выше, чем у спорадической формы, когда злокачественные параганглиомы мочевого пузыря составляют 10 % [13].

Большинство (83 %) феохромоцитом являются гормонально активными и сопровождаются характерной клинической картиной, вызванной избыточным продуцированием катехоламинов. Очень часто пациенты отмечают появление гипертонических кризов, сопровождаемых головной болью, потливостью, тахикардией и приливами. Постоянная и пароксизмальная формы артериальной гипертензии являются наиболее часто встречаемыми признаками параганглиомы мочевого пузыря, встречающимися примерно у 60–70 % больных. Жалобы на безболеую макрогематурию предъявляют около 60 % пациентов [14, 15]. Исследователи отмечают наличие такого специфического симптома феохромоцитомы мочевого пузыря, как micturition attack («атака при мочеиспускании»), который встречается примерно у 50 % больных с данной патологией [16].

При первичной постановке диагноза определяется, как правило, образование, локализующееся в основном в области верхушки мочевого пузыря либо в области треугольника Льео [17].

В РОНЦ им. Н. Н. Блохина зарегистрированы 2 случая злокачественных параганглиом мочевого пузыря. Эти клинические наблюдения мы предлагаем вниманию наших читателей.

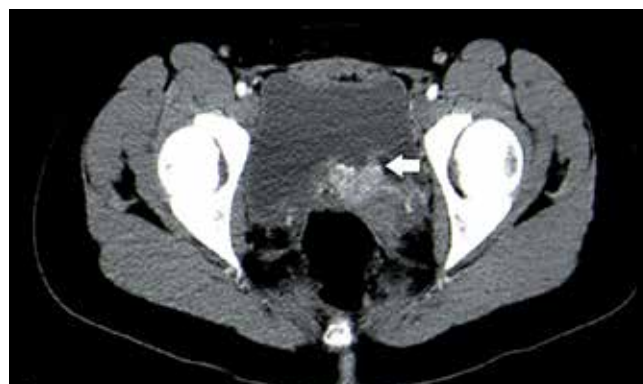
### Клинический случай 1

**Пациентка Б., 14 лет.** Находилась на стационарном лечении в хирургическом отделении № 2 НИИ детской онкологии и гематологии РОНЦ им. Н. Н. Блохина с 28.03.2011 по 05.05.2011.

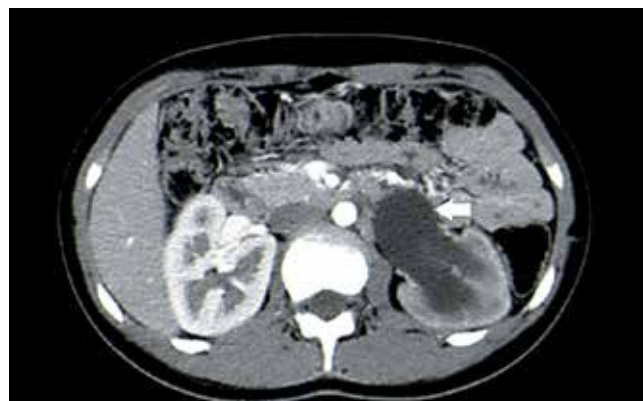
**При поступлении:** жалобы на повышение артериального давления, головные боли. Из анамнеза: в октябре 2010 г. обратилась по месту жительства с жалобами на периодическое повышение артериального давления. При комплексном обследовании у пациентки выявлено новообразование мочевого пузыря, выполнена цистоскопия с биопсией опухолевого узла. Гистологическое заключение: параганглиома мочевого пузыря. Ребенок направлен в НИИ ДОГ для решения вопроса о дальнейшей тактике лечения. После обследования в поликлинике НИИ ДОГ и пересмотра гистологических препаратов диагноз «параганглиома мочевого пузыря» был подтвержден.

**Результаты клинко-диагностического обследования.** Компьютерная томография органов грудной клетки и брюшной полости, забрюшинного пространства, малого таза (21.02.2011): в легких очаговых и инфильтра-

тивных изменений не выявлено, внутригрудные лимфатические узлы не увеличены. В полости малого таза между задней стенкой мочевого пузыря и прямой кишкой определяется образование с нечетким неровным контуром размером 9,0 × 4,8 × 4,8 см (рис. 1). Матка отнесена, яичники не визуализируются. Отмечается расширение собирательной системы левой почки до 3,4 см и мочеточника слева (рис. 2). В дистальных отделах мочеточник поддавлен опухолью. Собирательная система правой почки без особенностей. Реносцинтиграфия (13.03.2011): суммарная функция почек снижена до умеренной степени. Цистоскопия (16.03.2011): межмочеточниковая складка, область устья левого мочеточника, задней стенки мочевого пузыря, слизистая оболочка приподняты, с буллезным отеком и изъязвлением, покрытым фибрином. Устье левого мочеточника не определяется. Радиоизотопное исследование костной системы (30.03.2011): поражение костной системы не выявлено. Ультразвуковое исследование органов брюшной полости, забрюшинного пространства (31.03.2011): правая почка обычного размера, чашечно-лоханочная система (ЧЛС) не расширена, левая почка увеличена за счет расширения



**Рис. 1.** Пациентка Б.: компьютерная томография органов малого таза с внутривенным усилением, аксиальная плоскость. Стрелкой указано образование мочевого пузыря



**Рис. 2.** Пациентка Б.: компьютерная томография органов брюшной полости с внутривенным усилением, аксиальная плоскость. Стрелкой указана расширенная лоханка левой почки

ЧЛС до  $10,1 \times 5,1 \times 5,0$  см, до 1,2 см, расширен левый мочеточник. Мочевой пузырь с однородным содержимым, определяется утолщение по задней стенке до  $4,0 \times 2,5$  см. Сканирование с радиофармпрепаратом MIBG (I 131-labeled MIBG (iodine-131-m-iodobenzylguanidine)) (31.03.2011): определяется специфическая активность хромаффинной природы в малом тазу. С учетом данных клинко-инструментальных методов обследования, гистологического характера опухоли принято решение о выполнении на 1-м этапе оперативного лечения.

05.04.2011 были выполнены лапаротомия, резекция мочевого пузыря, реимплантация обоих мочеточников, двусторонняя тазовая лимфодиссекция. Послеоперационный период протекал гладко.

С учетом результатов гистологического исследования, типа опухолевого образования больной были проведены 4 курса адъювантной полихимиотерапии по схеме: винкристин  $1,4 \text{ мг/м}^2$  внутривенно (в/в) струйно в 1-й день, циклофосфан  $750 \text{ мг/м}^2$  в/в капельно + месна 100 % от дозы циклофосфана в 1-й день, дакарбазин  $600 \text{ мг/м}^2$  в/в капельно в 1–2-й дни. При динамическом наблюдении в НИИ ДОГ им. Н.Н. Блохина в феврале 2016 г. по результатам проведенного комплексного обследования данных о рецидиве или прогрессировании заболевания не получено.

### Клинический случай 2

**Пациент К., 29 лет.** Находился на стационарном лечении в урологическом отделении РОНЦ им. Н.Н. Блохина с 20.07.2014 по 20.08.2014. Из анамнеза: в 2001 г., в 17-летнем возрасте пациент отметил появление примеси крови в моче, боли в нижней половине живота, эпизодическое повышение артериального давления. По месту жительства пациенту была выполнена цистоскопия, по данным которой выявлено опухолевое образование мочевого пузыря. Магнитно-резонансная томография органов брюшной полости и малого таза (2001 г.): в малом тазу определяется тазовая внеорганный опухоль размером  $4,4 \times 3,2 \times 3,0$  см с вовлечением в патологический процесс задней стенки мочевого пузыря и инфильтрацией паравезикальной и параректальной клетчатки. В 2001 г. по месту жительства пациенту выполнена трансуретральная резекция мочевого пузыря. Гистологическое заключение (гистологические препараты были консультированы в РОНЦ им. Н.Н. Блохина): кусочки опухоли, имеющие строение параганглиомы. Больной обратился за медицинской помощью в РОНЦ им. Н.Н. Блохина.

С учетом гистологического типа опухоли пациенту было предложено провести хирургическое лечение, от которого он воздержался, пожелав проходить лекарственную терапию по месту жительства. В 2002 г. больному были проведены 10 курсов полихимиотерапии по схеме VAC (винкристин, доксорубицин, циклофосфан) в сочетании с лучевой терапией на область мочевого пузыря (суммарная очаговая доза 50 Гр) с положительным эф-

фектом в виде уменьшения размера опухолевого образования. До 2013 г. пациент наблюдался по месту жительства без признаков прогрессирования заболевания.

В 2013 г. у больного возобновились эпизоды безболевого макрогематурии, пациент отмечал дизурические расстройства. По месту жительства при проведении комплексного обследования был выявлен рецидив заболевания, уретерогидронефроз слева. В 2013 г. по месту жительства больному была выполнена трансуретральная резекция мочевого пузыря, установлена нефростома слева, которая в последующем была удалена. Пациент был повторно направлен в РОНЦ им. Н.Н. Блохина для определения дальнейшей тактики лечения.

После пересмотра гистологических препаратов в РОНЦ им. Н.Н. Блохина и проведения иммуногистохимического исследования послеоперационного материала 2001 и 2013 гг. вынесено заключение: гистологическое строение и клеточный иммунофенотип соответствуют параганглиоме (2001 г.), рецидив заболевания в 2013 г. Пациенту повторно было предложено провести оперативное лечение, от которого он вновь отказался. Больной был консультирован химиотерапевтом: рекомендовано проведение полихимиотерапии по схеме цисплатин  $50 \text{ мг/м}^2$  + доксорубицин  $50 \text{ мг/м}^2$  с последующей оценкой эффекта. В 2014 г. были проведены 6 курсов полихимиотерапии по рекомендованной схеме.

При контрольном обследовании в мае 2014 г. отмечена отрицательная динамика: признаки уретерогидронефроза слева, увеличение размера опухолевого образования в малом тазу, метастатическое поражение подвздошных лимфатических узлов. Рентгеновская компьютерная томография органов малого таза с внутривенным контрастированием (16.05.2014): стенки мочевого пузыря утолщены до 1,2 см, кзади от мочевого пузыря (в задней стенке? жировой клетчатке?) определяется образование с нечеткими неровными контурами неправильной формы, неоднородно интенсивно накапливающее контрастный препарат с последующим его быстрым вымыванием, размером до  $3,8 \times 1,4$  см, тесно прилежащее к семенным пузырькам и предстательной железе (рис. 3). Кзади от правых наружных подвздошных сосудов определяется лимфатический узел с четкими ровными контурами, интенсивно однородно накапливающий контрастный препарат с быстрым последующим его вымыванием размером до  $2,6 \times 1,7$  см. Два аналогичных лимфатических узла размером до 0,8 см определяются позади левых наружных подвздошных сосудов (рис. 4). Прямая кишка без явной патологии. Пациенту установлена пункционная нефростома слева. Возможности консервативной терапии признаны исчерпанными, пациенту предложено выполнить оперативное вмешательство, на которое больной согласился.

06.08.2014 пациенту выполнено оперативное пособие в объеме радикальной цистопростатэктомии, операция по Штудеру.

При динамическом наблюдении в РОНЦ им. Н.Н. Блохина и при контрольном обследовании в июле 2016 г. рецидива и прогрессирования заболевания у пациента не выявлено.

По данным морфологического исследования этих 2 опухолей мочевого пузыря выявлено их сходное гистологическое строение: образования были представлены мелко- и крупноальвеолярными структурами, состоящими из крупных клеток с широкой светлой или зернистой эозинофильной цитоплазмой (рис. 5), расположенными в скудном матриксе с сосудами синусоидного типа без очагов некроза. Число митозов варьировало от 3–4 до 6–7 в 10 полях зрения при 400-кратном увеличении. В лимфатических щелях определялись единичные опухо-

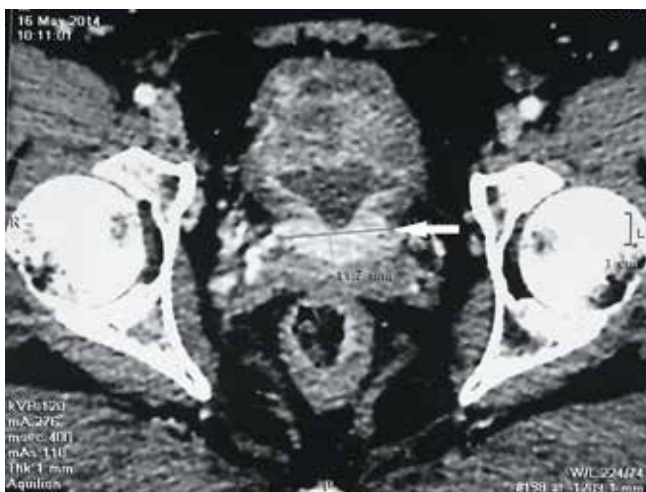

Рис. 3. Пациент К.: рентгеновская компьютерная томография органов малого таза с внутривенным усилением, аксиальная плоскость. Стрелкой указано образование мочевого пузыря, интенсивно накапливающее контрастный препарат

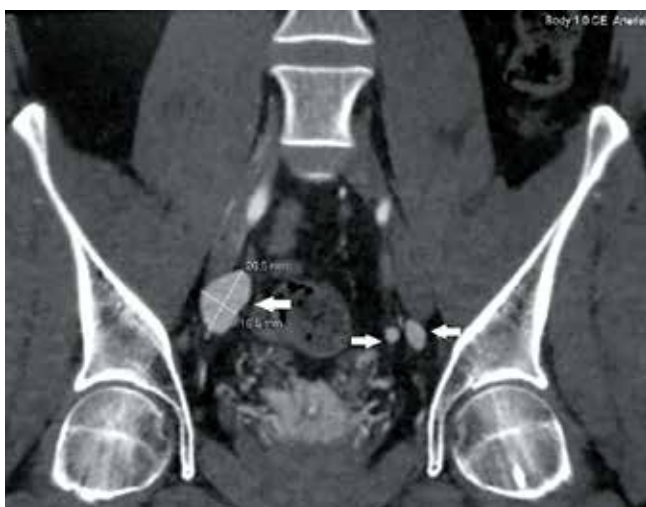

Рис. 4. Пациент К.: рентгеновская компьютерная томография органов малого таза с внутривенным усилением, фронтальная плоскость. Стрелками указаны увеличенные подвздошные лимфатические узлы, интенсивно накапливающие контрастный препарат

левые эмболы. Во взятых на исследование образцах лимфатических узлов регистрировали метастазы опухоли аналогичного строения (рис. 6). По данным иммуногистохимического исследования в опухолевых клетках выявлена экспрессия хромогранина А (рис. 7), маркера NSE (рис. 8) и белка S-100. Индекс пролиферативной активности опухолевых клеток варьировал от 1 до 3 %. На основании морфологического строения и данных иммуногистохимического исследования, с учетом наличия метастазов в регионарные лимфатические узлы был установлен диагноз злокачественной параганглиомы.

### Обсуждение

Диагностика параганглиомы мочевого пузыря представляет некоторые трудности. Уровень катехоламинов и их метаболитов, определяемых в сыворотке крови и моче, как правило, находится в пределах нормы. Наиболее часто опухоли локализируются в подслизистом слое, и около 80 % таких образований может быть выявлено при проведении цистоскопии [18]. Подобные опухоли зачастую покрыты неизменной слизистой оболочкой (в отличие от типичного экзофитного компонента при переходной клеточной карциноме мочевого пузыря) [19, 20]. Выполнение биопсии во время цистоскопического исследования для гистологического подтверждения диагноза параганглиомы мочевого пузыря является спорным моментом, так как может спровоцировать у пациента появление гипертонического криза с возможными фатальными осложнениями. В литературе встречаются сообщения о возникновении такого рода осложнений при выполнении данной диагностической манипуляции. У пациентов, представленных в нашем клиническом наблюдении, выполнение трансуретральной резекции

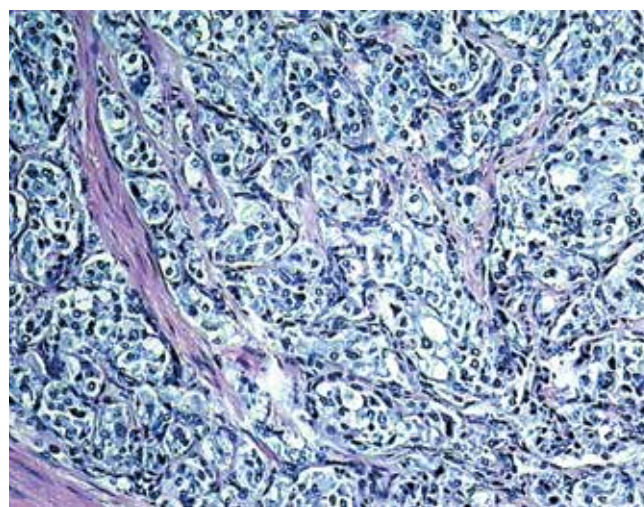


Рис. 5. Морфологическое строение параганглиомы (инфильтративный рост). Альвеолярные структуры опухоли, состоящей из клеток с широкой зернистой цитоплазмой, в мышечной оболочке стенки мочевого пузыря. Окраска гематоксилин-эозином.  $\times 200$

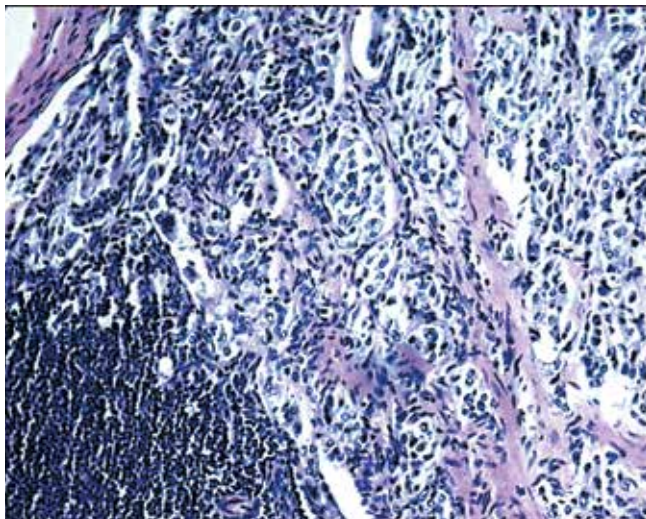


Рис. 6. Метастаз параганглиомы в лимфатическом узле.  $\times 100$

мочевого пузыря и «холодной» биопсии опухоли не сопровождалось подобными осложнениями.

Обоим больным выполняли компьютерную томографию. Чувствительность этого вида исследования при диагностике параганглиомы мочевого пузыря составляет 82 %, однако применение магнитно-резонансной томографии в различных режимах показало большую чувствительность при диагностике новообразований данной локализации. Так, режим T1 позволяет оценить состояние регионарных лимфатических узлов, распространение на паравезикальную клетчатку, а режим T2 – наличие инфильтрации стенки мочевого пузыря, что позволяет получить необходимую информацию о распространенности опухолевого процесса [20]. Сканирование с радиофармпрепаратом MIBG является наиболее эффективным методом диагностики вненадпочечниковых феохромоцитом, его чувствительность достигает 100 %. [21]. Этот метод исследования, при котором были получены данные о наличии опухолевого образования в малом тазу, применили у 1-го пациента (см. описание в тексте).

Дифференциальный диагноз параганглиомы мочевого пузыря проводится с рабдомиосаркомой мочевого пузыря, гемангиомой, нейрофибромой, переходноклеточным раком мочевого пузыря и даже с образованием камней в мочевом пузыре, так как в мировой литературе были описаны некоторые случаи кальцинированных опухолей [22, 23].

По сводным данным литературы, от 5 до 10 % параганглиом мочевого пузыря носят злокачественный характер. Однако до настоящего времени не выработано надежных патогистологических признаков, позволяющих дифференцировать злокачественные параганглиомы от доброкачественных [11]. Злокачественность параганглиомы мочевого пузыря определяется в первую очередь ее клиническими проявле-

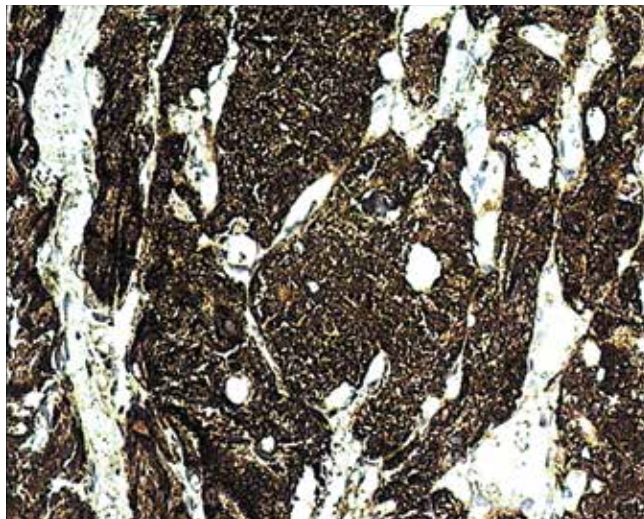


Рис. 7. Выраженная экспрессия хромогранина А в опухолевых клетках параганглиомы.  $\times 200$

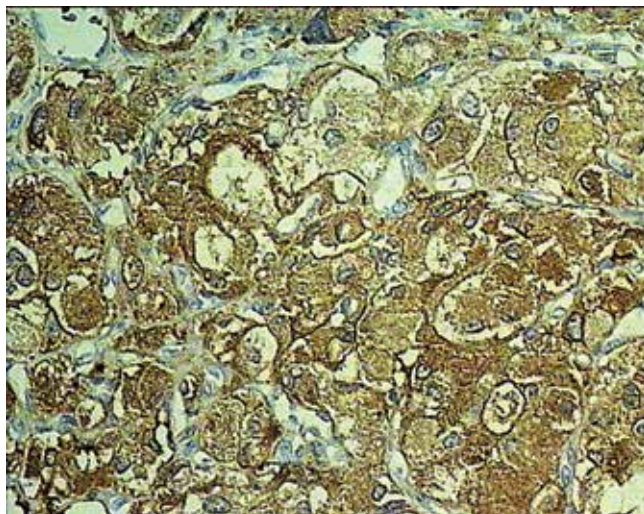


Рис. 8. Экспрессия NSE в опухолевых клетках параганглиомы.  $\times 200$

ниями. Наличие метастазов является определенным доказательством злокачественного опухолевого процесса. Наиболее часто зоной регионарного метастазирования для данных новообразований являются тазовые лимфатические узлы. В наших наблюдениях метастазы в тазовые лимфатические узлы определялись у обоих больных.

Хирургическое лечение локализованных форм параганглиом мочевого пузыря заключается в удалении опухоли с резекцией стенки мочевого пузыря в пределах здоровых тканей. Также в диагностических целях рекомендуется удаление тазовых лимфатических узлов. При выявлении доказанных метастазов в тазовых лимфатических узлах при первичной постановке диагноза S. Das и соавт. рекомендуют выполнение радикальной цистэктомии с тазовой лимфодиссекцией [1].

Несмотря на наличие публикаций о трансуретральной резекции мочевого пузыря в лечении параганглиом данной локализации, в настоящее время ее выполнение считается недостаточным. Y. Takezawa и соавт. не рекомендуют применять трансуретральную резекцию мочевого пузыря как радикальный метод лечения параганглиомы ввиду возможного резкого выброса катехоламинов и, как следствие, резкого повышения артериального давления во время хирургического вмешательства, а также ввиду нерадикального выполнения данной операции из-за возможной недостаточной визуализации опухоли вследствие ее расположения (как правило, в подслизистом слое мочевого пузыря) [24].

В нашем наблюдении у 1-й пациентки по данным комплексного обследования не было получено достоверных данных о наличии метастазов в тазовые лимфатические узлы, поэтому было принято решение о проведении операции в объеме резекции мочевого пузыря с двусторонней тазовой лимфодиссекцией. У 2-го больного метастазы в регионарные лимфатические узлы были выявлены на дооперационном этапе, поэтому ему была выполнена радикальная цистэктомия.

В литературе встречаются данные о чувствительности параганглиом мочевого пузыря к химиотерапии и лучевой терапии [25]. В 1988 г. S.D. Averbuch и соавт. описали проведение курсов химиотерапии в режиме CVD (цисплатин, винбластин, дакарбазин) больным параганглиомой мочевого пузыря, отмечая при этом уменьшение объема опухоли на 56 % [26]. S. Yoshida и соавт. опубликовали клиническое наблюдение случая параганглиомы мочевого пузыря, отметив положительный эффект от применения лучевой терапии

в виде уменьшения размеров опухоли и снижения уровня катехоламинов в крови [27].

В нашем наблюдении 2-му больному также проводили дистанционную лучевую терапию, в результате которой размер опухоли уменьшился. У пациента отмечался продолжительный (11 лет) период ремиссии, однако в дальнейшем зарегистрировано прогрессирование заболевания.

Лучевую терапию можно рассматривать как метод выбора у больных неоперабельными формами параганглиомы мочевого пузыря, а также как сопровождающую терапию при проведении полихимиотерапии в режиме CVD.

Послеоперационная тактика в курировании больных параганглиомой мочевого пузыря является предметом споров. Следует отметить необходимость динамического наблюдения пациентов с опухолью ввиду ее непредсказуемого течения, так как в научной литературе имеются данные о возникновении местных рецидивов и метастазов через 20 лет и более после операции [1, 8, 25].

При динамическом наблюдении рекомендуется определять концентрацию катехоламинов в крови, проводить сканирование с радиофармпрепаратом MIBG [18, 28]. Возможно выполнение компьютерной или магнитно-резонансной томографии.

Получив данные гистологического исследования 1-й пациентки, свидетельствующие о наличии метастазов в регионарные лимфатические узлы, мы посчитали необходимым проведение адьювантной химиотерапии. Из-за риска возникновения поздних рецидивов злокачественной параганглиомы мочевого пузыря оба пациента находятся под динамическим наблюдением в РОНЦ им Н.Н. Блохина.

## ЛИТЕРАТУРА / REFERENCES

1. Das S., Bulusu N.V., Lowe P. Primary vesical paraganglioma. *Urology* 1983;21(1):20–5. PMID: 6823699.
2. Murphy W.M., Beckwith J.B., Farrow G.M. Tumors of the kidney, bladder and related urinary structures. In: Atlas of tumor pathology. Eds. by: J. Rosai, L.H. Sobin. 3<sup>rd</sup> edn. Washington, DC: Armed Forces Institute of Pathology, 1994. Pp. 272–273.
3. Thrasher J.B., Rajan R.R., Perez L.M. et al. Pheochromocytoma of urinary bladder contemporary methods of diagnosis and treatment options. *Urology* 1993;41(5): 435–9. PMID: 8488611.
4. Gyftopoulos K., Perimenis P., Ravazolua P. et al. Pheochromocytoma of the urinary bladder presenting only with macroscopic hematuria. *Urol Int* 2000;65(3):173–5. PMID:11054039; DOI: 64867.
5. Dahm P., Gschwend J.E. Malignant non-urothelial neoplasms of the urinary bladder: a review. *Eur Urol* 2003;44(6):672–81. PMID: 14644119.
6. Grignon D.J., Ro J.Y., Mackay B. et al. Paraganglioma of the urinary bladder: immunohistochemical, ultrastructural, and DNA flow cytometric studies. *Hum Pathol* 1991;22(11):1162–9. PMID: 1743702.
7. Zimmerman I.J., Biron R.E., MacMahon H.E. Pheochromocytoma of the urinary bladder. *New Engl J Med* 1953;249(1):25–6. PMID: 13063676; DOI: 10.1056/NEJM195307022490106.
8. Piedrola G., Lopez E., Rueda M.D. et al. Malignant pheochromocytoma of the bladder: current controversies. *Eur Urol* 1997;31(1):122–5. PMID: 9032549.
9. Whalen R.K., Althausen A.F., Daniels G.H. Extra-adrenal pheochromocytoma. *J Urol* 1992;147(1):1–10. PMID:1729490
10. Honma K. Paraganglia of the urinary bladder. An autopsy study. *Zentralbl Pathol* 1994;139(6):465–9. PMID: 8161494.
11. Cheng L., Leibovich B., Cheville J. et al. Paraganglioma of the urinary bladder: can biologic potential be predicted? *Cancer* 2000;88(4):844–52. PMID: 10679654.
12. Young W.F. Paragangliomas: clinical overview. *Ann N Y Acad Sci* 2006;1073:21–9. PMID: 17102068; DOI: 10.1196/annals.1353.002.
13. Joynt K.E., Moslehi J.J., Baughman K.L. Paragangliomas: etiology, presentation, and management. *Cardiol Rev* 2009;17(4):159–64.

- PMID: 19525677; DOI: 10.1097/CRD.0b013e3181a6de40.
14. Heyman J., Cheung Y., Ghali V., Leiter E. Bladder pheochromocytoma; evaluation with magnetic resonance imaging. *J Urol* 1989;141(6):1424–6. PMID: 2724441.
15. Frydenberg M., Ferguson R., Langdon P. et al. Malignant pheochromocytoma of the bladder. active or inactive. *Br J Urol* 1991;67(5):548–9. PMID: 2039927.
16. Wong-You-Cheong J.J., Woodward P.J., Manning M.A., Sesterhenn I.A. From the Archives of the AFIP, neoplasms of the urinary bladder, radiologic-pathologic correlation. *Radiographics* 2006;26(2):553–80. PMID: 16549617; DOI: 10.1148/rg.262055172.
17. Baima C., Casetta G., Vella R., Tizzani A. Bladder pheochromocytoma: a 3-year follow-up after transurethral resection(TURB). *Urol Int* 2000;65(3):176–8. PMID: 11054040; DOI: 64868.
18. Sweetser P.M., Ohl D.A., Thompson N.W. Pheochromocytoma of the urinary bladder. *Surgery* 1991;109(5):677–81. PMID: 2020914.
19. Ochi K., Yoshioka S., Morita M., Takeuchi M. Pheochromocytoma of the bladder. *Urology* 1981;17(3):228–30. PMID: 7210371.
20. Muro Ovejas C., Zapater Serrano I., Martinez Mata A. et al. Magnetic resonance in the diagnosis of bladder pheochromocytoma. *Arch Esp Urol* 1997;50(8):912–4. PMID: 9463291.
21. Troncone L., Rufini V., Montemaggi P. et al. The diagnostic and therapeutic utility of radioiodinated metaiodobenzylguanidine: 5 years of experience. *Eur J Nucl Med* 1990;16(4–6):325–35. PMID: 2351179.
22. Singh D.V., Seth A., Gupta N.P., Kumar M. Calcified non-functional paraganglioma of the urinary bladder mistaken as bladder calculus: a diagnostic pitfall. *BJU Int* 2000;85(9):1152–3. PMID: 10848713.
23. Asbury W.I. Jr, Hatcher P.A., Gould H.R. et al. Bladder pheochromocytoma with ring calcification. *Abdom Imag* 1996;21(3):275–7. PMID: 8661566.
24. Takezawa Y., Inoue M., Kurita S. et al. Pheochromocytoma of the urinary bladder: a case report. *Acta Urol Jpn* 2001;47(2):105–7. PMID: 11280881.
25. Naquib M., Caceres M., Thomas C.R. Jr et al. Radiation treatment of recurrent pheochromocytoma of the bladder: case report and review of literature. *Am J Clin Oncol* 2002;25(1):42–4. PMID: 11823694.
26. Averbuch S.D., Steakley C.S., Young R.C. et al. Malignant pheochromocytoma. Effective treatment with a combination of cyclophosphamide, vincristine, and dacarbazine. *Ann Intern Med* 1988;109(4):267–73. PMID: 3395037.
27. Yoshida S., Nakagomi K., Goto S., Kobayashi S. Malignant pheochromocytoma of the urinary bladder: effectiveness of radiotherapy in conjunction with chemotherapy. *Int J Urol* 2004;11(3):175–7. PMID: 15009367.
28. Atiyeh B.A., Barakat A.J., Abumrad N.N. Extra-adrenal pheochromocytoma. *J Nephrol* 1997;10(1):25–9. PMID: 9241621.