

Илеоцистопластика при инвазивном раке мочевого пузыря

В.Н. Павлов, В.З. Галимзянов, Л.М. Кутляров,
А.Р. Загитов, А.А. Измайлов, С.М. Измайлова, А.Д. Фазлетдинов
ГОУ ВПО Башкирский государственный медицинский университет Росздрава, Уфа

ILEOCYSTOPLASTY IN INVASIVE URINARY BLADDER CARCINOMA

V.N. Pavlov, V.Z. Galimzyanov, L.M. Kutliyarov, A.R. Zagitov, A.A. Izmailov, S.M. Izmailova, A.D. Fazletdinov
Bashkir State Medical University, Russian Agency for Health Care, Ufa

Objective: to assess the results of surgical treatment of patients with the intestinal urinary bladder, to characterize its early and late postoperative complications, and to develop their correction tactics.

Subjects and methods. The results of treatment in 198 patients who had undergone ileocystoplasty were analyzed.

Results. The developed diagnostic approach and the determined examination periods could reduce the number of late postoperative complications of ileocystoplasty: acute and chronic pyelonephritis from 19.4 to 7.6%, urolithiasis from 17.2 to 1.9%, bladder dysfunction from 25.8 to 7.6%, and metabolic acidosis from 4.3 to 1.9%, and prevent the development of ureterovesical anastomosis stricture.

Conclusion. Radical cystectomy with the ileoplasty using an isolated segment of the ileum in patients with invasive urinary bladder carcinoma has been the operation of choice no longer; it has become an essential surgical adjunct. This method permits overall 5-year survival to be achieved in 69.7% of patients.

Key words: ileocystoplasty, urinary bladder cancer, infectious complications

Введение

Рак мочевого пузыря (РМП) составляет 40—50% от числа всех урологических новообразований. За последние годы отмечена явная тенденция к увеличению его частоты во всем мире, особенно в промышленно развитых странах [1—3]. При этом частота встречаемости инвазивных форм рака, при котором радикальная цистэктомия (РЦЭ) является «золотым стандартом» в комплексном хирургическом лечении, составляет до 25% всех форм заболевания [4, 5]. В Республике Башкортостан ежегодно выявляется до 100 больных со злокачественными новообразованиями мочевого пузыря (МП) в стадии T2b—3. Лечение инвазивного рака мочевого пузыря является трудной и неразрешенной задачей. Причина заключается в сложности своевременной диагностики и определения степени местного распространения процесса. Важное значение имеют также анатомические и физиологические особенности МП, биологические свойства опухолей из переходного эпителия, их мультицентрический рост. Как правило, положение осложняется возрастом больных и сопутствующими заболеваниями [6]. Истинно радикальным методом лечения РМП считается цистэктомия, однако она чревата высокой частотой осложнений, развивающихся как в ближайшие, так и в отдаленные послеоперационные периоды в силу отсутствия адекватной замены МП, а все существующие способы отведения мочи далеки от совершенства [7, 8].

По признанию многих авторов, существующие методы лечения часто оказываются малоэффективными, и возникает необходимость разработки новых методов диагностики и лечения осложнений с использованием последних научных достижений [9, 10].

Материалы и методы

Всего в клинике урологии ГОУ ВПО Башкирский государственный медицинский университет в период с 2000 по 2008 г. на базе отделений урологии Республиканской клинической больницы им. Г.Г. Куватова, Республиканского онкологического диспансера, клиники Башкирского государственного медицинского университета, МСЧ Стерлитамака кишечная пластика МП произведена у 198 пациентов.

По поводу опухоли МП оперированы 160 мужчин и 38 женщин. Возраст варьировал от 35 до 82 лет. По возрасту наибольшее число пациентов было в возрастных группах 50—60 ($n=82$) и 60—70 ($n=60$) лет.

Локализация опухоли чаще всего находилась на левой боковой стенке у 95 (48%) больных, на правой — у 21 (10,6%), в шейке МП — у 29 (14,6%) и многофокусное поражение выявлено у 53 (26,8%) пациентов.

У всех больных диагноз был подтвержден гистологически до операции. Опухоль МП представлена переходно-клеточной формой у 107 (54,2%) пациентов, плоскоклеточной — у 55 (27,8%), переходно-клеточной формой с плоскоклеточной гиперплазией — у 27 (13,6%) и переходно-клеточным папил-

ломатозом — у 9 (4,4%) больных. Пациенты страдали инвазивным раком МП в стадии T2b—T4.

Структура оперативных вмешательств представлена в табл. 1.

Одномоментная илеоцистопластика по Штудеру проведена 148 больным, из них 28 пациентам с инвазивным РМП илеоцистопластика выполнена по модифицированной антирефлюксной клапанной методике с применением аллогенного трансплантата.

По нашим данным, поражение лимфатических узлов при категориях T2—4a выявлено у 42 (21%) больных. При этом поражение 1 лимфатического узла зафиксировано у 16 (39%) пациентов, нескольких — у 26 (61%). По данным М.А. Choneim, рак предстательной железы (РПЖ) после РЦЭ выявляется у 29—44% больных, а распространение переходного-клеточного рака на простатический отдел уретры встречается в 29—48% случаев. В нашем исследовании РПЖ выявлен у 12 (6,1%) больных, прорастание РМП в уретру — у 9 (4,6%).

В связи с этим 44 пациентам, требовавшим сохранить им эректильную функцию, проведена цистэктомия с частичной резекцией предстательной железы по нервосберегающей методике.

Все больные перед кишечной пластикой перенесли многократные трансуретральные резекции и открытые оперативные вмешательства на МП. При этом отмечены выраженная гематурия, приводящая к анемизации пациентов, одно- или двусторонний гидронефроз с явлениями хронической почечной недостаточности (ХПН), сопутствующие заболевания, требующие систематической или курсовой терапии; наличие единственной функционирующей почки.

На начальном этапе освоения кишечной пластики у 6 больных выполнена илеоцистопластика по Kock-pouch, Mainz-pouch II. У 44 пациентов на I этапе проведено формирование подвздошного

кондуита по Брикеру, причем у 7 из этой группы больных в дистальном отделе кондуита с помощью аллогенного трансплантата формировался клапан манжета. На II этапе у 7 пациентов осуществлена илеоцистопластика детубулизованным сегментом кишки с использованием кондуита со сформированным антирефлюксным клапаном, а у 21 больного — обычная конверсия в кишечный пузырь.

У 16 больных сформированный конduit Брикера было решено оставить пожизненно. Данной категории пациентов не представлялось возможным выполнить более объемную и продолжительную операцию из-за общего тяжелого состояния, обусловленного далеко зашедшим опухолевым процессом, анемией, одно- и двусторонним гидронефрозом с явлениями терминальной ХПН.

РЦЭ с двусторонней уретерокутанеостомией приводит к частым атакам острого пиелонефрита, по поводу которых приходится выполнять экстренные операции — нефростомию с декапсуляцией. Проведение II этапа илеоцистопластики бывает осложнено возникновением спаечного процесса в брюшной полости. С 2000 г. мы отказались от выполнения уретерокутанеостомии. Также необходимо отметить, что у всех пациентов с кишечным МП сформирован уретеро-уретеро-илеоанастомоз по Уоллису. Самостоятельное мочеиспускание восстановлено у 182 (91,9%) больных инвазивным РМП с кишечным МП.

После кишечной пластики МП в течение 5 лет от ранней раковой прогрессии умерли 37 (18,5%) больных, от других заболеваний — 20 (10,1%), на операционном столе — 3. Летальность за 5 лет составила 60 (30,3%) случаев.

Необходимо отметить, что в течение 3 мес после операции от различных видов ранних послеоперационных осложнений погибли 2 (1%) пациента (тромбоэмболия легочной артерии — 1; инфаркт миокарда — 1), от сопутствующих заболеваний — 2

(1%) человека (хроническая ишемическая болезнь сердца — ХИБС — 1 и гипертоническая болезнь — 1), от поздних послеоперационных осложнений — 5 (2,5%) больных (стриктура, ХПН — 2; хронический пиелонефрит — 2; метаболический ацидоз — 1). Кроме того, 93 (46,8%) пациента имели сопутствующие терапевтические заболевания, среди которых наиболее часто наблюдались ХИБС — 43 (45,2%), хронические неспецифические заболевания легких — 42 (45,2%), эндокринная патология — 8 (8,6%).

Таблица 1. Структура оперативных вмешательств у больных инвазивным РМП после цистэктомии с кишечной пластикой

Вид операции	Число осложнений	
	абс.	%
Илеоцистопластика:		
по Штудеру	148	74,8
по Kock-pouch, Mainz-pouch II	6	3
детубулизованным участком кишки с использованием сформированной стомы	7	3,5
по Брикеру (антирефлюксная методика с применением аллогенного трансплантата)		
Формирование кишечной мочевого стомы:		
по Брикеру с последующей конверсией в кишечный пузырь	21	10,6
по Брикеру	16	8,1
Всего ...	198	100,0

Таким образом, в структуре опасных для жизни осложнений послеоперационного периода преобладали инфекционно-воспалительные осложнения у 26 (14%) пациентов, мочекаменная болезнь — у 18 (9,7%), что побудило нас к поиску путей профилактики, ранней диагностики и лечения этих осложнений.

После проведенного ретроспективного анализа нами предложена методика реабилитации, обследования и лечения больных, которая включала в себя контрольное стационарное обследование 1 раз в 3 мес, в течение первого года и 1 раз в 6 мес в последующем. Обязательным являлось выполнение цистоскопии с визуальной оценкой состояния неobladders и исследованием микроциркуляции кишечного трансплантата. При каждом обследовании больным проводились катетеризация искусственного МП с определением остаточной мочи, урофлоуметрия, цистография, трансректальное ультразвуковое исследование, компьютерная томография почек и неobladders а 3D-реконструкцией.

Основная группа (105 больных, оперированных в РКБ им. Г.Г. Куватова), кроме традиционных средств, с целью профилактики и лечения мочевой и кишечной инфекции, а также уролитиаза получала литолитические препараты, средства, улучшающие микроциркуляцию, в сочетании с антибактериальной терапией.

В группу сравнения вошли 93 пациента, оперированные в урологических отделениях.

С целью уточнения механизмов патогенеза камнеобразования в неobladders изучали характер микроциркуляции слизистой оболочки искусственного МП, который исследовали методом лазерной доплеровской флоуметрии с использованием отечественного анализатора капиллярного кровотока ЛАКК-01. Показатели микроциркуляции отражают

характер регенераторного процесса и являются критериями эффективности консервативной терапии и состояния неobladders. Измерение микроциркуляции кишечного трансплантата осуществлялось с помощью катетеризационного цистоскопа.

Статистический анализ данных выполнен с использованием компьютерной программы Statistica 6.0. При представлении данных приводили среднее арифметическое (M), стандартное отклонение (a) и рассчитывали критерий Стьюдента. Достоверность отличий сопоставляемых групп проверяли на основании критериев χ^2 и Фишера. Отличия считали достоверными при $p < 0,05$.

Результаты

Изучены виды поздних послеоперационных осложнений, связанных с формированием кишечного МП, данные представлены в табл. 2.

Одним из поздних послеоперационных осложнений являлась атака пиелонефрита, которая, несмотря на проведенное лечение, развилась у 12 (6,5%) больных, не соблюдавших предписания врача и нерегулярно принимавших назначенные препараты. Однако при возобновлении разработанной схемы лечения приступ был купирован. Неоднократное обострение хронического пиелонефрита отмечено у 14 (7,5%) пациентов. Оно было купировано назначением антибактериальных препаратов.

Мочекаменная болезнь развилась у 18 (9,7%) человек. Необходимо отметить, что мочекаменный диатез наблюдался у 48 (25,8%) больных, вследствие чего у 12 (6,5%) больных образовались камни кишечного пузыря и у 6 (3,2%) — в почке.

Недержание мочи зафиксировано у 32 (17,2%) пациентов. Стриктура уретровезикального анастомоза имела место у 8 (4,3%) больных. При ретроспективном анализе установлено, что развитие стриктуры после илеоцистопластики связано с технически-

Таблица 2. Поздние послеоперационные осложнения

Вид осложнения	Группа сравнения (n=93)		Основная группа (n=105)	
	абс.	%	абс.	%
Хронический пиелонефрит	8	8,6	6	5,7
Острый пиелонефрит	10	10,8	2	1,9
Мочекаменная болезнь	16	17,2	2	1,9
Мочекаменный диатез	30	32,3	18	17,1
Дисфункция неobladders	24	25,8	8	7,6
Стриктура уретровезикального анастомоза	6	6,5	2	1,9
Метаболические нарушения	4	4,3	2	1,9
Недержание мочи	17	18,3	15	14,3

Примечание. Несоответствие числа больных объясняется тем, что у ряда пациентов было более одного осложнения.

Таблица 3. Характеристика микроциркуляции кишечного трансплантата в группах через 3, 6 и 12 мес

Параметр	3 мес		6 мес		1 год	
	основная группа	контроль	основная группа	контроль	основная группа	контроль
Показатель микроциркуляции (ПМ), перфузионные единицы	5,2±1,3*	2,5±0,3	8,4±1,3*	3,6±0,5	8,7±1,4*	3,7±0,6
Коэффициент вариации (Кv)	25,39±14,12	12,20±0,03	24,84±6,07*	13,22±0,18	25,72±1,08*	12,24±0,09
Частота флуксуций (Fv)	1,9±0,2*	1,4±0,1	2,3±0,5*	1,4±0,2	2,8±0,3*	1,6±0,4
Амплитуда флуксуций (Av)	0,71±0,07*	0,41±0,02	0,72±0,05*	0,51±0,05	1,8±0,04*	0,8±0,04
Сосудистый тонус (Ст), условные единицы	2,5±0,4*	1,5±0,3	2,7±0,5*	1,4±0,4	3,8±0,7*	1,9±0,2
Эффективность микроциркуляции (ЭМ), условные единицы	1,21±0,04	0,51±0,08	1,26±0,13	0,42±0,04	0,39±0,11	0,18±0,06

* p<0,05.

ми погрешностями наложения анастомоза на этапе освоения данной методики деривации мочи.

Клинические проявления метаболических нарушений наблюдались у 6 больных, однако они не требовали специальной медикаментозной коррекции. Дисфункция МП выявлена у 32 (17,2%) пациентов.

Результаты клинических исследований состояния микроциркуляции кишечного трансплантата, проведенных через 3, 6 и 12 мес в обеих группах, представлены в табл. 3. Выявлено, что илеоцистопластика сопровождается глубокими нарушениями микроциркуляторного звена слизистой оболочки кишки.

Обсуждение

Изучение состояния микроциркуляции через 6 мес после операции показало сохранение нарушений микроциркуляции в группе контроля, т.е. в данной группе продолжалась хронизация патологического процесса. Анализ состояния микроциркуляции

через год после операции выявил улучшение кровоснабжения у больных основной группы (см. рисунок). Следует отметить, что у пациентов, адаптировавшихся в течение 1 года к новому способу деривации мочи, состояние, как правило, стабилизировалось и не требовало существенной фармакологической поддержки.

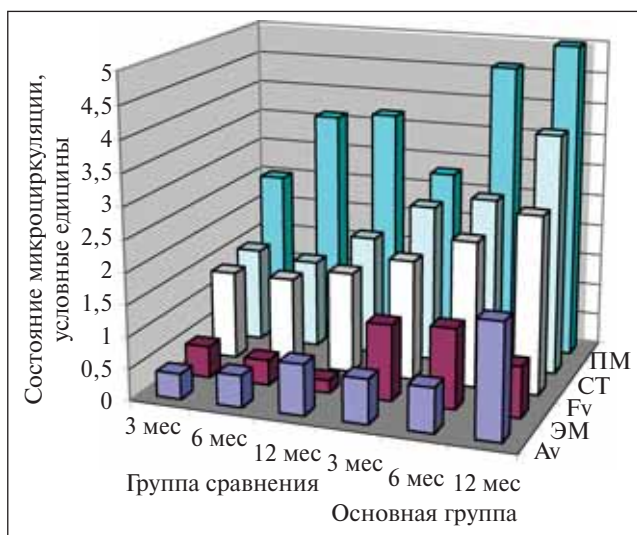
Применение разработанной тактики диагностики и сроков обследования, включающих изучение состояния микроциркуляции, минимально инвазивных методов хирургического лечения, литолитических препаратов и средств, улучшающих микроциркуляцию, позволило снизить количество поздних послеоперационных осложнений кишечной пластики МП: остро и хронического пиелонефрита — с 19,4 до 7,6%; мочекаменной болезни — с 17,2 до 1,9%, мочекаменного диатеза — с 32,3 до 17,1%, метаболического ацидоза — с 4,3 до 1,9% и предотвратить развитие стриктуры уретровезикального анастомоза.

Разработанная тактика профилактики и этапного лечения больных в позднем послеоперационном периоде с включением минимально инвазивных и эндоскопических способов хирургической коррекции приводит к снижению числа послеоперационных осложнений с 50 до 20,8%, и летальности, не связанной с прогрессированием онкологических заболеваний.

Заключение

1. РЦЭ при инвазивном РМП — это наиболее распространенный и радикальный метод лечения, позволяющий добиться общей 5-летней выживаемости у 69,7% пациентов.

2. Кишечная пластика МП из изолированного сегмента подвздошной кишки у больных инвазивным РМП перестала быть операцией выбора, превратившись в жизненно необходимое хирургическое пособие.



Показатели доплеровской флоуметрии у больных основной группы и группы сравнения в динамике

Литература

1. Коган М.И., Перепечай В.А. Современная диагностика и хирургия рака мочевого пузыря. Ростов н/Д, 2002.
2. Комяков Б.К. Реконструкция мочевого пузыря резервуаром из илеоцекального отдела кишечника. Урол нефрол 1996;(5):16—9.
3. Галимзянов В.З. Радикальная цистэктомия с различными методами отведения мочи в лечении инвазивного рака мочевого пузыря. Автореф. дис. ... канд. мед. наук. М., 2003.
4. Коган М.И., Перепечай В.А., Гадзиян В.М. Деривация мочи после цистэктомии по поводу рака мочевого пузыря. В сб.: Актуальные вопросы лечения онкоурологических заболеваний: материалы 2-й Всероссийской научной конференции с участием стран СНГ 21—22 ноября. Обнинск, 1997. с. 34—5.
5. Крупин И.В., Баков В.Н., Буров Д.Б. Отдаленные результаты радикальных операций при раке мочевого пузыря. В сб.: Рак мочевого пузыря: материалы конференции, 21—22 мая 1998 г. Ростов н/Д, 1998. с. 49.
6. Лопаткин Н.А., Данилков А.П., Козлов В.А. Лечение инфекционно-воспалительных урологических заболеваний. Урол нефрол 1990;(4):4—9.
7. Галеев Р.Х. Илеоцистопластика при раке мочевого пузыря. В сб.: Актуальные вопросы лечения онкоурологических заболеваний: материалы 2-й Всероссийской научной конференции с участием стран СНГ 21—22 ноября. Обнинск, 1997. с. 20—1.
8. Матвеев Б.П., Фигурин К.М., Карякин О.Б. Рак мочевого пузыря. М., 2001.
9. Hautmann R.E. Urinary diversion: ileal conduit to neobladder. J Urol 2003;169(3):834—42.
10. Studer U.E., Zinng E.J. Ileal orthotopic bladder substitutes. What we have learned from 12 years experience with 200 patients. Urol Clin North Am 1997;24:781—8.

Фотодинамическая диагностика и флуоресцентная спектроскопия при поверхностном раке мочевого пузыря

И.Г. Русаков¹, В.В. Соколов¹, Н.Н. Булгакова², А.А. Теплов¹, Р.В. Ульянов¹

¹МНИОИ им. П.А. Герцена; ²Институт общей физики им. А.М. Прохорова РАН, Москва

PHOTODYNAMIC DIAGNOSIS AND FLUORESCENCE SPECTROSCOPY IN SUPERFICIAL BLADDER CANCER

I.G. Rusakov¹, V.V. Sokolov¹, N.N. Bulgakova², A.A. Teplov¹, R.V. Ulyanov¹

¹P.A. Herzen Moscow Research Oncological Institute; ²M.A. Prokhorov General Physics Institute, Russian Academy of Science, Moscow

A comprehensive fluorescence technique has been developed to study the urinary bladder mucosa in patients with superficial bladder cancer (BC), by using alase, white light cystoscopy, fluorescence cytoscopy, and local fluorescence spectroscopy in vivo. Quantification of urothelium fluorescence in the red emission foci of 5-ALA-induced protoporphyrin, with the local autofluorescence intensity being borne in mind, has been shown to increase the specificity of photodynamic diagnosis of superficial BC from 70 to 85% (p ≤ 0.05) and the total accuracy of the technique from 80 to 86%.

Key words: bladder cancer, photodynamic diagnosis, fluorescence spectroscopy, alase

Введение

Рак мочевого пузыря (РМП) составляет 70% всех опухолей мочевого тракта и около 4,6% всех онкологических заболеваний. С 1996 г. прирост показателя заболеваемости данной патологией составил 22,57% [1]. Ежегодно в нашей стране регистрируется 13 022 больных с впервые в жизни установленным диагнозом РМП. На момент установления диагноза более чем у 2/3 (70—85%) пациентов выявляется поверхностный РМП, т.е. рак с инвазией не глубже слизистого слоя — Та, Тis, Т1 [2].

Для РМП характерно частое рецидивирование. Доля рецидивов при наблюдении за больными в сроки до 10—15 лет после проведенного лечения составляет 50—95% [2, 3]. Основным методом лечения поверхностного РМП остается трансуретраль-

ная резекция (ТУР) мочевого пузыря (МП). Рецидивирование заболевания после ТУР обусловлено мультицентричностью поражения слизистой оболочки МП, наличием не выявленных до операции очагов *carcinoma in situ* (CIS) и возможностью имплантации опухолевых клеток во время ТУР.

В последнее десятилетие как в нашей стране, так и за рубежом широко изучались возможности флуоресцентной диагностики рака, в том числе при РМП [4]. В настоящее время наибольшие перспективы флуоресцентной диагностики в выявлении поверхностных опухолей МП связаны с применением 5-аминолевулиновой кислоты (5-АЛК) [5]. 5-АЛК является эндогенным соединением, одним из промежуточных продуктов синтеза гема. Ее избыточное введение в организм (или в ткани отдельных органов) приводит