

ЛУЧЕВАЯ ТЕРАПИЯ БОЛЬНЫХ РАКОМ МОЧЕВОГО ПУЗЫРЯ

С.И. Ткачев, К.М. Фигурин, С.В. Медведев

ГУ РОНЦ им. Н.Н. Блохина РАМН

RADIOTHERAPY IN PATIENTS WITH BLADDER CANCER

S.I. Tkachev, K.M. Figurin, S.V. Medvedev

Moscow N.N. Blokhin Russian Cancer Research Center, Russian Academy of Medical Sciences

Radiotherapy alone ranks below radical cystectomy in results; but the latter of multimodality organ-preserving therapy are comparable with those of radical cystectomy in patients with the same stage of the disease and of the same age. The development of current radiotherapy technologies, the advent of new effective chemotherapy regimens, and the integration of these methods with organ-preserving surgery offer hope to longer survival and urinary bladder preservation in patients with invasive bladder cancer.

Имеющиеся в настоящее время статистические сведения свидетельствуют о росте онкоурологической заболеваемости как в России, так и за рубежом. В частности, рак мочевого пузыря (РМП) в структуре онкологических заболеваний США вышел на 4–5-е место.

В России с 1993 по 2003 г. отмечен рост числа заболевших РМП — у мужчин на 26,2% и у женщин на 24%. Число больных с впервые выявленным РМП в России в 2003 г. составило 12 483 человека, при этом половина случаев приходится на III и IV клиническую стадию заболевания. В Москве в 2003 г. заболело 835, а умерло 547 человек. Средний возраст больных составил 67,5 года.

Лечение больных с поверхностным РМП, как правило, начинается с трансуретральной резекции (ТУР) мочевого пузыря. Эта операция носит лечебно-диагностический характер и определяет тактику дальнейшего ведения пациента. После ТУР мочевого пузыря проводится внутривезикулярная иммуно- или химиотерапия. Лучевая терапия пациентам с поверхностной формой заболевания проводится крайне редко. Имеются отдельные работы, в которых показано положительное влияние радиотерапии на исход заболевания. Так, по данным V. Weef-Messing и соавт. [2], при проведении брахитерапии (Ra-226, СОД 60 Гр) длительной стойкой ремиссии при поверхностном РМП удалось добиться в 90% случаев. Роль лучевой терапии при поверхностном РМП остается до конца не выясненной.

Лучевая терапия в основном используется для лечения больных инвазивным РМП (ИРМП) — T2–T4a. Однако до последнего времени стандартом радикального лечения ИРМП остается радикальная цистэктомия. По данным многочисленных публикаций, после радикальной цистэктомии общая 5-летняя выживаемость составляет 40–60%. В то же время у большинства больных, перенесших цистэктомию, отмечается

ухудшение качества жизни, связанное с проблемами отведения мочи и сексуальной дисфункцией [3].

Частота локорегионарных рецидивов после радикальной цистэктомии ниже, чем после всех видов органосохраняющего лечения, однако после радикальной цистэктомии по поводу ИРМП у 50% больных могут развиваться отдаленные метастазы [4].

Следует отметить, что РМП — болезнь пожилого возраста, и не всем больным возможно выполнение этой операции из-за сопутствующей патологии, а часть пациентов отказывается от полного удаления органа. Все вышесказанное, а также неполное удовлетворение качеством жизни после удаления мочевого пузыря диктует необходимость поиска альтернативных вариантов лечения.

Результаты радикальной цистэктомии за последние 20 лет значительно улучшились (табл. 1), что связано с совершенствованием техники оператив-

Таблица 1. Результаты радикальной цистэктомии (по данным [5–7])

Клиническая стадия (Т)	5-летняя общая выживаемость, %	
	до 1980 г.	после 1980 г.
T2	17–36	50–88
T3a	18–35	36–69
T3b	20–25	11–47

ного вмешательства, достижениями в анестезиологии и реаниматологии, улучшением технического оснащения операционных.

Отдаленные результаты лечения и качество последующей жизни пациентов являются основным критерием оценки целесообразности проведения больным ИРМП того или иного вида лечения — цистэктомии или органосохраняющего лечения.

Лучевая терапия является базисным методом органосохраняющего лечения ИРМП. Она начала применяться в начале XX в., после открытия рентгеновских лучей и радиоактивности. Однако только

внедрение в лечебную практику мегавольтных источников излучения — дистанционной гамма-терапии в середине 1950-х годов, а затем тормозного рентгеновского излучения линейных ускорителей электронов — сделало лучевую терапию реальным методом лечения больных ИРМП и позволило повысить выживаемость больных за счет избирательного увеличения поглощенной дозы радиации в опухоли. Так, 5-летняя общая выживаемость при РМП после киловольтного (рентгеновского) облучения составляла 0,5%, а применение мегавольтного облучения позволило увеличить этот показатель до 25–35%. Постоянный технический прогресс лучевой терапии — совершенствование аппаратуры для планирования и проведения облучения — позволяет на 20–30% увеличить поглощенную дозу радиации в опухоли, не увеличивая нагрузку на критические органы, и следовательно, повысить эффективность лечения [8].

В настоящее время существует несколько вариантов использования лучевой терапии у больных ИРМП:

- дистанционная лучевая терапия применяется наиболее часто (статическое многопольное, ротационное, конвергентное, конформное, с модуляцией интенсивности и др.);
- контактная (брахитерапия) применяется довольно редко, ее место в клинической практике в настоящий момент не определено;
- сочетанная лучевая терапия (дистанционная + брахитерапия);
- дистанционная лучевая терапия как часть мультимодального органосохраняющего лечения в комбинации или комплексе с химиотерапией и экономными операциями.

Объем лучевого воздействия при ИРМП зависит от разных причин, главной из которых является степень распространения опухоли внутри стенки и за пределы мочевого пузыря, а также от поражения регионарных лимфатических узлов.

Представленные в табл. 2 данные о вероятности поражения регионарных лимфатических узлов

Таблица 2. Вероятность поражения регионарных лимфатических узлов в зависимости от стадии опухолевого процесса (по данным [9])

Клиническая стадия	Количество больных	N+	%
pT1	421	19	5
pT2	115	21	18
pT3a	133	35	27
pT3b	248	113	45
pT4	137	58	43
Всего	1054	246	23

указывают на целесообразность включения в зону облучения регионарных лимфатических узлов у больных ИРМП.

Выбор объема облучения

Величина объема облучения является компромиссом между вероятностью адекватного включения в клинический объем облучения (CTV) опухоли и зон регионарного метастазирования при каждой фракции облучения и возможностью повреждения нормальных тканей. Тонкая и прямая кишка — основные органы риска при радиотерапии больных РМП.

Особенностью лучевой терапии при РМП является постоянное изменение объема этого органа. Движения стенок мочевого пузыря происходят вследствие акта дыхания, несолидного строения органа и постоянного выброса в него мочи, что оказывает влияние на изменение формы и объема облучения первичной опухоли (GTV).

Установлено, что наибольшей подвижностью обладают краниальная и передняя стенки мочевого пузыря, к которым рекомендовано прибавлять 20 мм, для остальных четырех стенок добавочный объем облучения не должен превышать 15 мм [10].

CTV включает мочевой пузырь и зоны регионарного метастазирования (рис. 1), при конвенци-

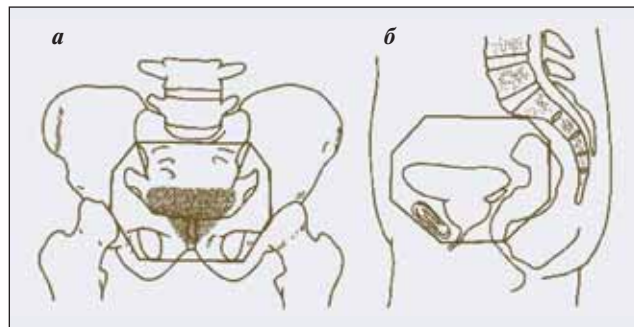


Рис. 1. Объем облучения на I этапе, 4-польная методика: а — переднее и заднее поле, б — боковые поля

альной мелкофракционной мегавольтной лучевой терапии СОД составляет 40–44 Гр. Облучение осуществляется с 4 полями (переднего, заднего и двух боковых).

Границы переднего и заднего поля:

- верхняя граница S1 — S2;
- нижняя граница — 1 см ниже нижнего края запирающего отверстия;
- боковые границы — 1–1,5 см кнаружи от тазового кольца (в наибольшем измерении).

Границы боковых полей:

- передняя граница — 2 см кпереди от передней поверхности мочевого пузыря;

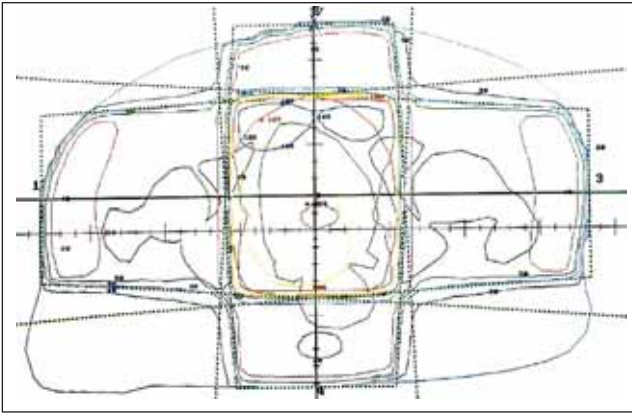


Рис. 2. Изодозное распределение CTV в облучаемом объеме на уровне центра мочевого пузыря

- задняя граница — 1,5 см кзади от задней стенки мочевого пузыря [11].

Изодозное распределение должно быть равномерным, предел колебаний не должен превышать 95–107% (рис. 2) [12].

На II этапе в зону локального облучения (GTV), учитывая мультицентрический и инфильтративный характер опухоли, включают мочевой пузырь + 2 см за его пределами от верхней и передней стенки и 1,5 см от остальных четырех стенок. Непосредственно перед каждым сеансом облучения больной освобождает мочевой пузырь. Облучение проводят с четырех полей, до СОД 60 Гр (рис. 3, А). Затем объем облучения уменьшают до величины опухоли + 2 см от ее границ, а СОД увеличивают до 66 Гр (рис. 3, В).

Использование некоторыми авторами при выраженных ранних лучевых повреждениях (лучевом цистите, ректите) расщепленного курса с перерывом в 2 нед позволяет избежать тяжелых токсических реакций. Окружающие опухоль нормальные ткани восстанавливаются во время перерыва в лучевом лечении, но в опухоли также происходят процессы репарации и репопуляции, что диктует необходимость увеличивать СОД.

Особенности предлучевой подготовки больных ИРМП

Больной находится в положении лежа на спине, с зафиксированными нижними конечностями (при наличии индивидуальных фиксирующих матрасов фиксируют туловище). Следует обязательно учитывать информацию, полученную при УЗКТ, КТ, МРТ до начала специфического лечения (экономных операций и химиотерапии).

Для выбора объема облучения выполняют серию компьютерных томограмм с шагом в несколько миллиметров в положении пациента, идентичном его положению на столе линейного ускорителя электронов, с опорожненным мочевым пузырем и свободной контрастированной прямой кишкой. На планирующей ЭВМ-системе выполняют расчет дозного распределения, затем на рентгеновском симу-

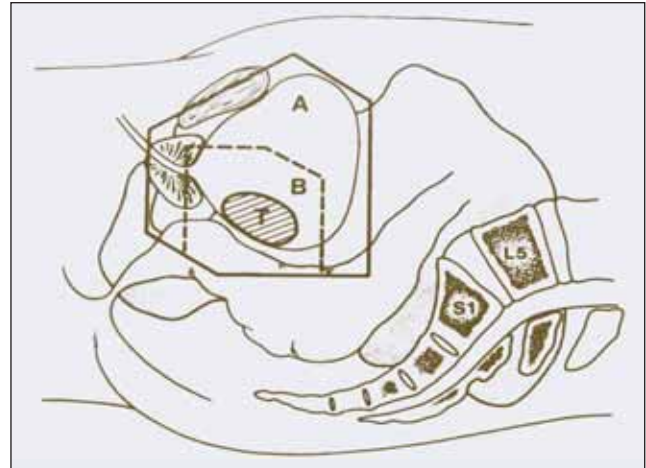


Рис. 3. Объем облучения GTV на II этапе лучевой терапии, боковые поля, 4-польная методика. А — в объем облучения включены мочевой пузырь и паравезикальная клетчатка; В — облучению подвергается локально опухоль мочевого пузыря (Т) [11]

ляторе проводится верификация выбранной методики облучения с коррекцией выявленных нарушений объема облучения и расположения формирующих приспособлений — блоков и компенсаторов (при отсутствии многолепесткового коллибратора).

Перед первым сеансом лучевого лечения в прямом пучке линейного ускорителя электронов проводится гаммаграфия и вновь при необходимости вносятся коррекция в объем лучевого воздействия.

Все перечисленные процедуры повторяются при каждом изменении объема облучения.

Тщательное выполнение всех этапов предлучевой подготовки и лучевой терапии, многоступенчатый контроль во многом определяют эффективность лучевой терапии.

Результаты лучевого лечения больных ИРМП (табл. 3) наиболее высокие в стадии Т2 — 5-летняя выживаемость составляет 25–59%. При более распространенных процессах (стадия Т3) этот показатель снижается до 10–38%, а при Т4 он еще ниже. Сравнивая результаты одной радиотерапии и цистэктомии у больных ИРМП, надо признать, что результаты радикальной цистэктомии лучше. Лучевая терапия в самостоятельном варианте должна быть рекомендована только при невозможности выполнения радикальной цистэктомии из-за наличия сопутствующих заболеваний или отказа больных от ее выполнения.

Можно выделить ряд основных факторов прогноза, влияющих на результаты лучевого лечения больных ИРМП:

- размер опухоли;
- глубина опухолевой инвазии;
- степень дифференцировки опухолевых клеток;

Таблица 3. *Общая 5-летняя выживаемость при лучевом лечении больных инвазивным переходноклеточным РМП [13]*

Источник	Число больных	Возрастная медиана, годы	Стадия заболевания (Т)	Общая 5-летняя выживаемость, %
W. Duncan, P.M. Quilty (1986)	963	66	T1–T4	30
I.P. Blandy и соавт. (1988)	704	68	T1–T4	40
D.R. Coffinet и соавт. (1993)	384	60	T1–T4	30
H. Goodman и соавт. (1981)	470	66	T2–T3	38
P.M. Quilty, W. Duncan (1986)	333	67	T3	26
M.K. Gospodarowicz и соавт. (1991)	121	70	T2–T4b	32
C.R. Hayter и соавт. (1999)	1372	70	T2–T4	28
S. Jahson и соавт. (1991)	319	70	T1–T4	28
L. Daehlin и соавт. (1999)	90	71	T1–T4	29
C.R. Bell и соавт. (1990)	120	70	T2–T4	50
L. Moonen и соавт. (1998)	379	73	T2–T3	22

Таблица 4. *Влияние режима фракционирования дозы радиации на результаты лучевой терапии ИРМП T2–4a [16]*

Количество больных	РОД, Гр	Режим фракционирования	СОД, Гр	5-летняя выживаемость, %
168	2	1 раз в день	64	16
168	1	3 раза в день, интервал 4 ч	84	37

- уровень гемоглобина;
- наличие остаточной опухоли после ТУР мочевого пузыря;
- опухолевая обструкция мочеточников с гидронефрозом;
- величина СОД;
- режим фракционирования дозы радиации.

D. Cole и соавт. [14] при однофакторном анализе установили достоверное влияние степени дифференцировки опухолевых клеток на эффективность лучевой терапии больных ИРМП. Лучшие показатели 5-летней общей выживаемости – 43% – оказались у больных с высокой (G1–2) степенью клеточной дифференцировки опухоли. У больных с низкодифференцированным переходноклеточным и недифференцированным раком 5-летняя общая выживаемость составила только 27%.

Важным фактором прогноза радиотерапии является величина суммарной очаговой дозы и режим фракционирования. L. Moonen и соавт. [15] проанализировали результаты дистанционной лучевой терапии 379 больных инвазивным РМП и выявили повышение эффективности терапии при увеличении СОД более 57,5 Гр.

Предпосылкой к изучению режимов мультифракционирования дозы радиации являются различия в скорости репарации сублетальных лучевых повреждений в опухоли и в нормальных тканях. Многочисленные экспериментальные и клинические исследования показали, что режим мультифракционирования дозы радиации с

дроблением суточной дозы на 2–3 фракции и интервалом в 4–6 ч позволяет щадить нормальные ткани и одновременно увеличить дозу радиации в опухоли.

Приводим две из большого числа работ по изучению режима мультифракционирования у больных ИРМП. F. Edsyt и соавт. [16] (табл. 4) установили, что при использовании трехкратного дробления суточной дозы 3 Гр на 3 равные фракции с интервалом 4 ч общая 5-летняя выживаемость существенно увеличивается по сравнению с таковой при ежедневном облучении РОД 2 Гр.

По данным РОНЦ им. Н.Н. Блохина РАМН, использование режимов мультифракционирования с дроблением суточной дозы радиации на 2 фракции с интервалом в 4 ч (1,2 Гр + 1,2 Гр) и (1 Гр + 1 Гр) по сравнению с однократным облучением РОД 2 Гр позволило в результате увеличения СОД с 60 Гр до 67,2 и 70 Гр увеличить 3-летнюю общую выживаемость с 44% до 66 и 69% соответственно (табл. 5) [17]. При этом частота постлучевых осложнений III и IV степени по RTOG/EORTC не увеличилась.

Построение плана лучевой терапии при различных режимах фракционирования дозы осуществляется

Таблица 5. Сравнительная эффективность различных режимов фракционирования дозы радиации у больных ИРМП [1]

Количество больных	РОД, Гр	Режим фракционирования	СОД, Гр	Частота осложнений III–IV степени, %	3-летняя выживаемость, %
37	2	1 раз в день	60	15	44
47	1,2	2 раза в день, интервал 4 ч	67,2	15	66
57	1	2 раза в день, интервал 4 ч	70	7	69

с учетом толерантности тканей мочевого пузыря и окружающих его структур к ионизирующему излучению, по таблицам время – доза – фракционирование (ВДФ).

Показанием к паллиативной лучевой терапии является стадия заболевания T4vN1–3. Обычно используются меньшие дозы облучения (40 изоГр) с РОД 2–4 Гр.

Симптоматическая лучевая терапия при РМП применяется для облегчения отдельных проявлений заболевания (болевого синдром, гематурия), что улучшает общее состояние больного.

Осложнения лучевой терапии ИРМП

При подведении СОД 65 Гр на весь мочевой пузырь вероятность возникновения поздних радиационных повреждений мочевого пузыря составляет не более 5%. При облучении не более 2/3 мочевого пузыря толерантность нормальных тканей возрастает, что дает возможность повышения СОД до 70 Гр [18–20].

Частота поздних лучевых осложнений III–IV степени мочевого пузыря и толстой кишки при СОД 66 Гр, по данным ряда авторов, достигает 12% [21, 22].

Противопоказаниями к лучевой терапии являются:

- выраженная кахексия, вызванная распространенностью опухолевого процесса;
- острая и хроническая почечная недостаточность;
- профузная гематурия с резко выраженной анемией.

Относительными противопоказаниями к проведению лучевой терапии являются:

- двусторонняя уретеропиелэктазия, вызванная опухолевой инфильтрацией устьев мочеточников;
- емкость мочевого пузыря менее 100 мл, обусловленная как самой опухолью, так и вторичным воспалительным процессом;

На современном этапе развития онкоурологии лучевая терапия в самостоятельном варианте у больных ИРМП применяется редко, только при наличии противопоказаний к оперативному лечению и химиотерапии. Используется преимущественно как этап органосохраняющего мультимодального комбинированного или комплексного лечения.

Таблица 6. Сравнительная эффективность органосохраняющего лечения и радикальной цистэктомии [24]

Количество больных	Вид лечения	5-летняя выживаемость, % общая	5-летняя выживаемость, % безрецидивная
22	Цистэктомия	94,5	66,7
40	Органосохраняющее лечение	76,2	73,3

Таблица 7. Эффективность органосохраняющего лечения ИРМП с использованием на первом этапе полного курса лучевой терапии [25]

Количество больных	Вид лечения	5-летняя выживаемость, %
78	Лучевая терапия	27
53	Лучевая терапия + ТУР	62,8
49	Лучевая терапия + резекция	79

Существует три наиболее часто используемых варианта органосохраняющего комбинированного и комплексного лечения больных ИРМП:

- предоперационная лучевая терапия крупными фракциями и органосохраняющая операция;
- мелкофракционная лучевая терапия (полный курс) с последующей органосохраняющей операцией;
- ТУР с последующей адьювантной лучевой и химиотерапией.

В первом из рассматриваемых вариантов органосохраняющего комбинированного лечения ИРМП целями предоперационной лучевой терапии крупными фракциями являются:

- гибель наиболее оксигенированных и активных опухолевых клеток в периферической зоне опухоли;
- разрушение клинически не определяемых микроочагов опухоли;
- обеспечение проведения органосохраняющей операции в абластичных условиях.

Использование перед проведением органосохраняющей операции интенсивного курса предоперационного лучевого лечения (РОД 4 Гр, ежедневно,

Таблица 8. Отдаленные результаты трехмодальной органосохраняющей тактики лечения ИРМП [26]

Стадия	Количество больных	В ы ж и в а е м о с т ь , %			
		общая	без признаков болезни		
		5-летняя	10-летняя	5-летняя	10-летняя
T2	97	62	41	57	50%
T3-4a	93	47	31	35	34

5 раз в неделю, СОД 20 Гр) у больных ИРМП в стадии T2-4a позволило получить отдаленные результаты, сопоставимые с таковыми после радикальной цистэктомии (табл. 6). У 92% больных в стадии T2NXM0 сохранен мочевой пузырь.

Во втором рассматриваемом варианте органосохраняющего лечения ИРМП задачами полного курса лучевого лечения являются:

- полная регрессия опухоли и микроочагов заболевания в мочевом пузыре и зонах регионарного метастазирования;
- частичная регрессия опухоли и снижение степени инвазии до возможности выполнения ТУР или резекции мочевого пузыря в абластичных условиях.

В табл. 7 представлены результаты органосохраняющего лечения больных ИРМП стадии T2-3в, когда лечение начинается с полного курса конвенциональной лучевой терапии (РОД 2 Гр, СОД 58-68 Гр). Одно из важных заключений этого исследования – больные должны тщательно, с определенной регулярностью наблюдаться после проведения органосохраняющего лечения вне зависимости от степени регрессии опухоли [25]. Пациентам с остаточной или рецидивной опухолью выполняют ТУР или открытую резекцию мочевого пузыря. При невозможности органосохраняющей операции выполняли радикальную цистэктомию. Функционирующий мочевой пузырь удалось сохранить у 78,5% больных. Если больные не являлись на регулярные контрольные осмотры, 5-летняя выживаемость составила только 27%.

Рекомендовать представленный вариант органосохраняющего лечения с применением на I этапе полного курса лучевой терапии целесообразно больным ИРМП с наличием противопоказаний к использованию противоопухолевых препаратов, размером опухоли более 5 см, имеющим противопоказания к выполнению радикальной цистэктомии или отказавшимся от ее выполнения.

Наибольший интерес сегодня представляет третий вариант органосохраняющего лечения ИРМП, который заключается в последовательном проведении ТУР мочевого пузыря с удалением видимой опухоли, а затем химиолучевой терапии. Эффективность местного противоопухолевого действия химиолучевой терапии повышается за счет вза-

имного усиливающего влияния, производимого цитостатиками и облучением. Помимо этого, химиотерапия как системный вид лечения обеспечивает эрадикацию возможных микрометастазов, так называемый феномен пространственной кооперации.

Наличие остаточной или появление рецидивной опухоли предполагает выполнение резекции мочевого пузыря или радикальной цистэктомии. При установлении полной регрессии новообразования за пациентами ведется активное наблюдение.

W. Shipley и соавт. [26] представили отдаленные результаты нескольких протоколов (табл. 8) органосохраняющего лечения 190 больных ИРМП, которым последовательно выполняли ТУР и несколько вариантов одновременного или последовательного применения лучевого и лекарственного лечения. Общая 5- и 10-летняя выживаемость больных не уступала таковой после радикальной цистэктомии.

Вероятность локального контроля при химиолучевом лечении выше, чем при лучевом или лекарственном в отдельности. Лекарственные препараты оказывают выраженное радиосенсибилизирующее влияние, а совместный эффект химиолучевого лечения зависит от использования моно- или полихимиотерапии, противоопухолевого и радиосенсибилизирующего механизма ее действия, последовательного или одновременного применения лучевого и лекарственного лечения. Полная регрессия опухоли после окончания органосохраняющего лечения, по данным многочисленных клинических исследований, указывает на благоприятный прогноз, в отличие от частичной ее регрессии или при отсутствии эффекта.

Подтверждением вышеизложенного служит исследование С. Roedel и соавт. [27], в котором после ТУР и лучевой терапии (54 Гр) одной группе больных проводилась химиотерапия, а другой не проводилась. Показатели полной регрессии опухоли при химиолучевом лечении больных ИРМП были выше, чем после одной лучевой терапии (табл. 9). Наиболее высокая вероятность полной регрессии опухоли выявлена после одновременного применения 5-фторурацила и цисплатина по сравнению с использованием в монорежиме цисплатина или карбоплатина.

Без признаков опухоли в мочевом пузыре в течение 10 лет после химиолучевого лечения наблюдаются 64% больных; 10 -летняя опухолево-специфичная выживаемость составила 42% [27].

По данным А.М. Попова [28], органосохраняющее лечение с использованием ТУР мочевого пузыря и сочетанной химиолучевой терапии позволяет добиться 3- и 5-летней скорректированной выживаемости 63,7 и 62,9% больных ИРМП в стадии T2-4a. Мочевой пузырь без признаков опухоли сохранен у 58,4% пациентов при среднем сроке наблюдения 40 мес. Обструкция мочеточников

и наличие гидронефроза являются негативными факторами прогноза [4].

Изучение результатов многочисленных исследований различных вариантов органосохраняющего лечения с использованием на первом этапе ТУР и последующей химиолучевой терапии, оценка качества жизни после ее проведения позволили установить критерии отбора больных ИРМП, у которых онкологические результаты органосохраняющего лечения не уступают результатам радикальной цистэктомии:

- отсутствие регионарных и отдаленных метастазов;
- стадия T2–T3a, величина опухоли не более 5 см;
- возможность полного видимого удаления опухоли (ТУР или открытая резекция мочевого пузыря);
- отсутствие опухолевой обструкции мочеточников и гидронефроза.

Таблица 9. Частота полной регрессии опухоли при органосохраняющем лечении в зависимости от схемы химиотерапии [27]

Количество больных	Стадия заболевания	Химиотерапия	Частота полной регрессии, %
160	T2–4a	Цисплатин+ 5-фторурацил	87
		Цисплатин	82
		Карбоплатин	66
129	T2–4a	Не проводилась	61

Лучевая терапия в самостоятельном варианте уступает радикальной цистэктомии, но результаты мультимодального органосохраняющего лечения сопоставимы с результатами радикальной цистэктомии у больных такой же стадии заболевания и соответствующего возраста. Развитие современных технологий лучевой терапии, появление новых эффективных схем химиотерапии и интеграция этих методов с органосохраняющей хирургией позволяют надеяться на увеличение продолжительности жизни и сохранение мочевого пузыря у больных ИРМП.

Литература

1. Давыдов М.И., Аксель Е.М. Злокачественные новообразования в России и странах СНГ в 2003 г. М.; 2005.
2. Weef-Messing V., Menon R.S., Hop W.C.J. Cancer of the urinary bladder category T2, T3 (NxM0) treated by interstitial radium implant: Second report. Int J Radiat Oncol Biol Phys 1983; 9: 481–5.
3. Michaelson D., Zietman A. Invasive bladder cancer: The role of bladder –preserving therapy. ASCO 2003; 457–65.
4. Sternberg C.N. The treatment of advanced bladder cancer. Ann Oncol 1995;6:113–26.
5. Wang C.C. Clinical Radiation Oncology. Indications, Techniques, and Results. Littleton; 1988. p. 273.
6. Freiha F. Open bladder surgery. In Walsh P., ed Campbells Urologi, 6th ed. Philadelphia: W.B. Saunders; 1992; 2750.
7. Herr H. Extent of surgery and pathology evaluation has an impact on bladder outcomes after radical cystectomy. Urology 2003; 61: 105.
8. Ярмоненко С.П., Вайнсон А.А. Радиобиология человека и животных. М.; 2004.
9. Stein J.P., Skinner D.G., Montie J.E. Radical cystectomy and pelvic lymphadenectomy in the tritment of infiltrativ bladder cancer. Droller MJ 2001: 267–304.
10. Mure L. P., Smaaland R., Dahl O. Organ motion, set- up variation and tritment margins in radical radiotherapy of urinary bladder cancer. Radiother Oncol 2003; 69: 291–305.
11. Clifford K.S., Perez K.A., Brady L.W. Radiation oncology management decisions. 2-nd edition. Philadelphia USA; 2002.
12. 50 доклад МКРЕ; 1993.
13. Petrovich Z., Stein J.P., Jozsef G., Formenti S.C. Principles and Practice of radiation oncology, 4th ed. Philadelphia, USA; 2004.
14. Cole D., Durrant R., Roberts J. et al. A pilot study of accelerated fractionation in the radiotherapy of invasive carcinoma of the bladder. Br J Radiol 1992;65(777):792–8.
15. Moonen L., vd Voet H., de Nijs R. et al. Muscle-invasive bladder cancer treated with external beam radiation: influence of total dose, overall treatment time, and treatment interruption on local control. Int J Rad Oncol Biol Phys 1998;42(3):525–30.
16. Edsmyr F., Andersson L., Esposti P.L. et al. Irradiation therapy with multiple small fractions per day in urinary bladder cancer. Radiother Oncol 1985; 4(3), 197–203.
17. Голдобенко Г.В., Матвеев Б.П., Шпилов В.И. Лучевое лечение рака мочевого пузыря при различных режимах фракционирования. Мед радиол 1991; (5): 41–8.
18. Emami B., Lyman J., Brown A. et al. Tolerance of normal tissue to therapeutic radiation. Int J Radiat Oncol Biol Phys 1991; 21(1): 109–22.
19. Milosevic M.F., Gospodarowicz M.K. The Urinal Bladder. Radiation Oncology: Rational, Technique, and Results, 8-th ed. Eds. By COX J.D. and Ang K.K. Mosby, 2002. p. 575–602.
20. Zietman A.L., Shipley W.U., Kaufman D.S. et al. Organ-conserving approaches to muscle-invasive bladder cancer: future alternatives to radical cystectomy. Ann Med 2000; 32(1): 34–42.
21. Miralbell R., Nouet P., Rouzaund M. et al. Radiotherapy of bladder cancer: relevance of bladder volume changes in planning boost treatment. Int J Radiat Oncol Biol Phys 1998; 41: 741–6.
22. Polak A., Zagars G.K., Swanson D.A. Muscle-invasive bladder cancer treat with external beam radiotherapy. Int J Radiat Oncol Biol Phys 1994;30:267–77.
23. Матвеев Б.П., Фигурин К.М., Токтомушев А.Т. Результаты органосохраняющей терапии инвазивного рака мочевого пузыря. Урология 2002;(3):3–5.
24. Токтомушев А.Т. Возможности и перспективы органосохраняющего лечения инвазивного рака мочевого пузыря. Автореф. дис... докт. мед. наук. М.; 2000.
25. Чернышев И.В. Консервативное лечение местнораспространенного рака мочевого пузыря. Автореф. дис... канд. мед. наук. М.; 1998.
26. Shipley W.U., Kaufman D.S., Zehr E. et al. Selective bladder preservation by combined modality protocol treatment: long-term outcomes of 190 patients with invasive bladder cancer. Urology 2002; 60: 62–8.
27. Roedel C., Grabenbauer G.G., Kuhn R. et al. Organ preservation in patients with invasive bladder cancer: initial results of an intensified protocol of transurethral surgery and radiation therapy plus concurrent cisplatin and 5-fluorouracil. Int J Rad Oncol Biol Phys 2002; 52(5): 1303–9.
28. Попов А.М. Органосохранное лечение инвазивного рака мочевого пузыря. Автореф. дис... канд. мед. наук. Обнинск; 2004.