

## Проблема раннего восстановления удержания мочи после радикальной простатэктомии

А.А. Качмазов, Н.Г. Кешишев, И.Н. Огнерубова, М.В. Григорьева, А.В. Казаченко, Б.Я. Алексеев

Научно-исследовательский институт урологии и интервенционной радиологии им. Н.А. Лопаткина – филиал ФГБУ «Национальный медицинский исследовательский центр радиологии» Минздрава России; Россия, 105425 Москва, ул. 3-я Парковая, 51, стр. 1

Контакты: Александр Александрович Качмазов [cas.68@mail.ru](mailto:cas.68@mail.ru)

**Введение.** Часто недержание мочи после выполнения радикальной простатэктомии (РПЭ) регистрируют в первые 2–6 мес после оперативного вмешательства. В целях сокращения периода инконтиненции разработаны и усовершенствованы различные хирургические методы, направленные на сохранение и восстановление структур, участвующих в механизме удержания мочи.

**Цель работы** – оценить эффективность применения оригинального метода формирования уретроцистоанастомоза в раннем восстановлении функции удержания мочи.

**Материалы и методы.** Проанализированы данные 126 пациентов, подвергнутых позадилоной РПЭ. В зависимости от метода формирования уретроцистоанастомоза большие были разделены на 2 группы: пациентам 1-й группы ( $n = 52$ ) выполнена РПЭ с суспензией уретры *m. levator ani*, 2-й ( $n = 74$ ) – стандартная РПЭ. В 1-й группе на переднюю и заднюю стенки уретры накладывали 6 лигатур: в проекции 12 и 6 ч условного циферблата через слизистую, подслизистую оболочки и гладкомышечный слой; на 10, 2, 4 и 8 ч – более латерально с захватом медиальных краев *m. levator ani*. Восстановление функции удержания мочи оценивали через 1, 7 и 14 сут с момента удаления уретрального катетера и далее через 30, 90, 180 и 365 сут после проведения РПЭ. Критерием удержания мочи служило отсутствие подтекания мочи в покое или при физической нагрузке и необходимости использования страховочной прокладки.

**Результаты.** Достоверных различий в показателях удержания мочи на 1-е сутки после удаления уретрального катетера в обеих группах не выявлено ( $p > 0,05$ ). В 1-й группе показатели континенции через 30, 90 и 180 сут после выполнения РПЭ были достоверно выше (57,7; 69,2 и 71,1 % соответственно) по сравнению со 2-й группой (35,1; 41,9 и 51,3 % соответственно) ( $p < 0,05$ ).

**Заключение.** Результаты настоящей работы демонстрируют значительные преимущества РПЭ с суспензией уретры *m. levator ani* по сравнению со стандартной РПЭ по показателю восстановления континенции на 7, 14, 30, 90 и 180-е сутки после операции. Техника суспензии уретры *m. levator ani* проста в выполнении и обеспечивает восстановление функции удержания мочи в более ранние сроки после РПЭ.

**Ключевые слова:** континенция, радикальная простатэктомия, задняя суспензия уретры

DOI: 10.17650/1726-9776-2017-13-4-70-78

### The problem of early continence recovery after radical prostatectomy

A.A. Kachmazov, N.G. Keshishev, I.N. Ognerubova, M.V. Grigor'eva, A.V. Kazachenko, B.Ya. Alekseev

N.N. Lopatkin Scientific Research Institute of Urology and Interventional Radiology – branch of the National Medical Research Radiology Center, Ministry of Health of Russia; Build. 1, 51 3<sup>rd</sup> Parkovaya St., Moscow 105425, Russia

**Background.** The highest rate of incontinence after radical prostatectomy (RP) is observed in the first 2–6 months after surgery. In order to decrease the period of incontinence, various surgical methods aimed at preservation and reconstruction of structures participating in the mechanism of urine retention have been developed and improved.

**The study objective** is to evaluate effectiveness of an original method of formation of an urethral anastomosis in the early continence recovery.

**Materials and methods.** Data on 126 patients who underwent retropubic RP were analyzed. Depending on the method of urethral anastomosis formation, patients were divided into 2 groups: in the 1<sup>st</sup> group ( $n = 52$ ) the patients underwent PR with urethra suspension *m. levator ani*, in the 2<sup>nd</sup> ( $n = 74$ ) – standard RP. In the 1<sup>st</sup> group, 6 ligatures were applied to the anterior and posterior urethra walls: at the 12 and 6 hour projections through the mucosa, submucosa, and smooth muscle; at the 10, 2, 4, and 8 hour projections – more laterally with capture of the *m. levator ani* medial margins. Continence recovery was evaluated on days 1, 7, and 14 after urinary catheter removal and then at days 30, 90, 180, and 365 after RP. The criteria of continence were absence of urine leakage at rest and during physical activity and a necessity of using a safety liner.

**Results.** There weren't any significant differences at day 1 after urinary catheter removal between the two groups ( $p > 0.05$ ). In the 1<sup>st</sup> group, continence values at days 30, 90, and 180 after RP were significantly higher (57.7, 69.2, and 71.1 %, respectively) compared to the 2<sup>nd</sup> group (35.1, 41.9, and 51.3 %, respectively) ( $p < 0.05$ ).

**Conclusion.** Results of this work show significant benefits of RP with urethra suspension *m. levator ani* compared to standard RP per continence recovery criteria at days 7, 14, 30, 90, and 180 after the surgery. The technique of urethra suspension *m. levator ani* is easy to perform and ensures early continence recovery after RP.

**Key words:** continence, radical prostatectomy, anterior urethra suspension

## Введение

Рак предстательной железы (РПЖ) на сегодняшний день является одним из наиболее распространенных злокачественных новообразований у мужчин и занимает ведущее место в структуре заболеваемости в различных странах и регионах мира.

Анализ статистики заболеваемости РПЖ в России с 2005 по 2015 г. свидетельствует о том, что за указанный период произошло увеличение общего числа больных данной патологией в 3 раза. Так, в 2015 г. зарегистрированы 38 042 новых случая РПЖ. Стандартизованный показатель заболеваемости РПЖ вырос с 43,1 до 128,4 на 100 тыс. населения [1].

На протяжении последних 15 лет среди альтернативных методов радикального лечения РПЖ увеличилась частота выполнения простатэктомии (позадилонной, лапароскопической, робот-ассистированной), которая позволяет достичь высоких показателей безрецидивной и общей выживаемости. Среди пациентов с впервые выявленным РПЖ в России в 2015 г. только лишь оперативному лечению подлежали 46,9 % больных, тогда как лучевому – 12,3 %. Частота применения комбинированного или комплексного лечения составила 36,8 % [1].

Благодаря улучшению качества ранней диагностики РПЖ за последние 2 десятилетия, прежде всего за счет широкого внедрения в практику определения уровня сывороточного простатического специфического антигена в качестве скринингового метода и различных видов биопсии предстательной железы, отмечается рост числа больных РПЖ относительно молодого возраста, подвергающихся радикальной простатэктомии (РПЭ), с ожидаемой продолжительностью жизни более 10 лет. Данный аспект нельзя не учитывать при оценке функциональных результатов хирургического лечения, которые определяются преимущественно 2 критериями: отсутствием симптомов недержания мочи и эректильной дисфункции [2, 3].

По наблюдениям специалистов, в течение 1-го года после выполнения РПЭ недержание мочи различной степени выраженности отмечается у 30–72 % больных [4–8], при этом наиболее высокие показатели частоты возникновения данного осложнения зарегистрированы в первые 2–6 мес после оперативного вмешательства [3, 9, 10].

Необходимость использования защитных прокладок крайне отрицательно влияет на качество жизни больного в послеоперационном периоде и зачастую служит ключевой причиной неудовлетворенности пациента проведенным лечением.

Ряд исследователей при оценке риска развития недержания мочи после проведения РПЭ широко изучали прогностическое значение таких показателей, как возраст больного, объем предстательной железы, длина уретры, индекс массы тела, исходное наруше-

ние функции нижних мочевыводящих путей, наличие в анамнезе оперативных вмешательств с нарушением сфинктерного механизма.

В целях сокращения периода инконтиненции были разработаны и усовершенствованы различные хирургические техники, направленные на сохранение и восстановление структур, участвующих в механизме удержания мочи. Одним из главных аспектов проблемы удержания мочи является понимание анатомии уретрального сфинктера, наружный мышечный слой которого представлен поперечно-полосатыми волокнами, наиболее выраженными в вентральном и вентролатеральных отделах. В литературе по отношению к данной структуре часто используют термин «поперечно-полосатый сфинктер» («рабдосфинктер») [11–14]. Внутренний мышечный слой уретрального сфинктера образован гладкими волокнами, смешанно ориентированными в 2 направлениях: циркулярном и продольном [15, 16]. Механическую поддержку сфинктерного аппарата обеспечивают: спереди – пубопростатические (пубоуретральные) связки, латерально – медиальный край *m. levator ani*. По задней полуокружности уретрального сфинктера точкой опоры служит срединный сухожильный шов (продолжение фасции Денонвилле), что, по мнению ряда авторов, в совокупности с сокращением *m. levator ani* играет решающее значение в механизме удержания мочи, подтягивая уретру вперед и вверх, облегчая тем самым закрытие сфинктера [17, 18].

В литературе, посвященной проблеме восстановления функции удержания мочи у больных РПЖ после выполнения РПЭ, значительное место отводится обсуждению методик суспензии уретроцистоанастомоза, предусматривающих его стабилизацию по передней, задней полуокружностям или сочетание обоих способов.

Хирургическая техника перевязки дорсального венозного комплекса, позволяющая одновременно добиться контроля над кровотечением и обеспечить оптимальную поддержку поперечно-полосатого сфинктера, была впервые описана Р.С. Walsh в 1998 г. Суть метода заключалась в наложении переднего шва уретры с захватом дорсального венозного комплекса и фиксации к надкостнице лобковой кости, а впоследствии сообщалось о его значении в раннем восстановлении функции удержания мочи у пациентов после РПЭ [18, 19].

Коллектив исследователей во главе с М. Noguchi в 2004 г. проанализировали функциональные результаты лечения 2 групп пациентов через 1, 3, 6 и 12 мес после проведения позадилонной РПЭ. В 1-ю группу включены 55 мужчин, которым на этапе наложения уретроцистоанастомоза швы по передней полуокружности уретры на 1 и 11 ч условного циферблата выполняли с захватом венозного дорсального комплекса

и пубопростатических связок. Контрольная группа состояла из 30 случайным образом отобранных пациентов, у которых не применяли технику передней суспензии при наложении уретроцистоанастомоза. Показатели континенции через 1 и 3 мес после хирургического лечения в 1-й группе больных составили 75 и 89 % соответственно и были статистически значимо выше по сравнению с контрольной группой, где аналогичные показатели составили лишь 13 и 67 % соответственно [20, 21].

В целях раннего восстановления функции удержания мочи у 19 пациентов, подвергнутых робот-ассистированной РПЭ, А. Takenaka и соавт. впервые использовали метод пубопростатической муфты — сохранение пубопростатических связок, восстановление целостности путем сшивания Arcus tendineus fasciі pelvis, сохраненных пубопростатических связок и детрузора на завершающем этапе после наложения уретроцистоанастомоза. Результаты применения описанной хирургической техники были опубликованы в 2007 г. Частота континенции достигала 63,2 % в период наблюдения 23–53 сут (медиана 38,1 сут), при этом немедленное удержание мочи после удаления уретрального катетера отмечено в 42,1 % случаев, полное удержание мочи через 1 и 4 нед — в 52,6 и 71,4 % случаев соответственно [22].

В исследовании V. Patel и соавт. популяция больных после проведения робот-ассистированной РПЭ была распределена на 2 группы: в 1-ю ( $n = 94$ ) входили мужчины без выполнения суспензии уретроцистоанастомоза, во 2-ю ( $n = 237$ ) — пациенты, которым была проведена передняя суспензия. Всем больным сохраняли пубопростатические связки и накладывали поддерживающий шов под углом 90° в направлении справа налево между уретрой и дорсальным венозным комплексом, затем через надкостницу лобковой кости и далее вновь между уретрой и дорсальным венозным комплексом через надкостницу лобковой кости, описывая фигуру цифры 8, завершая формированием узла умеренной степени натяжения. Статистически достоверные различия показателей континенции для 1-й и 2-й групп наблюдались через 3 мес, составив 83,0 и 92,8 % соответственно. Кроме того, во 2-й группе пациентов восстановление функции удержания мочи происходило в более короткие сроки (медиана 7,338 нед; 95 % доверительный интервал (ДИ) 6,387–8,288) по сравнению с 1-й группой (медиана 9,585 нед; 95 % ДИ 7,558–11,612) [23].

В дополнение к вышеописанному методу передней суспензии уретроцистоанастомоза А. Rapatsoris и соавт. предложили выполнять пликацию передней фибромускулярной стромы культи уретры путем наложения гофрирующего шва при экстраперитонеоскопической РПЭ. При описании хирургической техники у 142 пациентов авторы указали на то, что вкол иглы должен

быть осуществлен на 10 ч условного циферблата, а выкол — на 11 ч, следующий вкол иглы — на 1 ч условного циферблата, выкол — на 2 ч, формируя складку передних периуретральных тканей. Таким образом, при медиане периода наблюдения 9,5 (1–20) мес полное удержание мочи зарегистрировано в 81 % случаев [24].

Метод задней реконструкции впервые был описан F. Росо и соавт. в 2006 г. По мнению авторов, раннее недержание мочи связано прежде всего с сокращением анатомической и функциональной длины уретры в результате каудальной ретракции уретрального сфинктера и с нарушением целостности фасции Денонвилье. На завершающем этапе формирования уретроцистанастомоза заднюю стенку уретрального сфинктера соединяют с остаточной фасцией Денонвилье по задней поверхности мочевого пузыря, на 1–2 см в краниодорсальном направлении от шейки мочевого пузыря. Популяция больных после проведения РПЭ была распределена на 2 группы: 1-я ( $n = 250$ ) — пациенты с применением метода задней суспензии, 2-я ( $n = 50$ ) — без суспензии. Континенция в 1-й группе на момент выписки из стационара, через 1 и 3 мес наблюдения достигнута у 62,4; 74,0 и 85,2 % пациентов, тогда как во 2-й группе — у 14,04; 30,0 и 46,0 % больных соответственно. Через 12 мес после операции результаты в обеих группах оказались сопоставимы — 94,0 и 90,0 % [17].

Однако результаты проведенных в более поздние сроки работ по изучению влияния задней суспензии на восстановление удержания мочи продемонстрировали небольшое преимущество или вовсе не имели преимуществ по сравнению с традиционными методами.

Так, D. E. Sutherland и соавт. разделили 94 пациентов на 2 равные по численности группы, в одной из которых использовали метод задней суспензии, описанный F. Росо и соавт., в другой выполняли уретроцистоанастомоз традиционным методом. Конечной точкой наблюдения считали 3 мес после хирургического лечения. Полное удержание мочи отмечено у 33 (81 %) мужчин в контрольной группе и 29 (63 %) мужчин в группе задней суспензии ( $p = 0,07$ ) [25].

В исследовании N. Joshi и соавт. сравнили функциональные результаты 53 робот-ассистированных РПЭ с задней реконструкцией и 54 робот-ассистированных РПЭ без реконструкции. Первой группе пациентов задняя реконструкция была выполнена путем наложения непрерывного шва, сопоставляющего дистально отсеченную фасцию Денонвилье и поперечно-полосатый сфинктер. Медиана периода наблюдения составила 9,2 мес. Показатели инконтиненции в контрольной группе через 3 и 6 мес наблюдения составили 69 ( $n = 37$ ) и 51 % ( $n = 26$ ) по сравнению с 75 ( $n = 39$ ) и 43 % ( $n = 22$ ) в группе задней реконструкции. Таким образом, не выявлено статистически

достоверных различий, свидетельствующих о преимуществе в случае выполнения задней реконструкции уретры [26].

Противоположные результаты приводят R. F. Coelho и соавт. В проспективную серию наблюдений вошли 803 пациента, которым в течение 12 мес была выполнена робот-ассистированная РПЭ с применением метода задней суспензии ( $n = 437$ ) или без восстановления поддерживающего аппарата уретры. При реконструктивной технике использовали 2 нити (каждая по 12 см), связанные между собой. Свободный край фасции Денонвилле сопоставляли с поперечно-полосатым сфинктером непрерывным швом одной нитью, при этом 2-й нитью сопоставляли заднюю полуокружность шейки мочевого пузыря (через все слои) с задней стенкой уретры. На завершающем этапе нити связывали между собой. Среди пациентов, которым была выполнена задняя реконструкция, через 1 и 4 нед с момента удаления уретрального катетера удержание мочи наблюдалось у 28,7 и 51,6 % мужчин, в то время как в контрольной группе – у 22,7 и 42,7 % ( $p = 0,045; 0,016$ ) [27].

В попытке внести ясность в вопрос о роли задней реконструкции в раннем восстановлении континенции после проведения РПЭ В. Россо и соавт. в 2012 г. опубликовали результаты проведенного метаанализа 11 ретро- и проспективных исследований. Согласно полученным данным применение техники задней реконструкции способствовало улучшению восстановления удержания мочи лишь в течение первых месяцев после операции, и через 3 мес наблюдения достоверных различий в показателях континенции не получено [28]. Тем не менее в ходе дальнейшего анализа с включением результатов 21 исследования А.А. Grasso и соавт. показали, что в случае выполнения задней реконструкции вероятность раннего восстановления функции удержания мочи через 1 мес после РПЭ выше в 1,77 раза (95 % ДИ 1,43–2,20), через 3 мес – в 1,32 раза (95 % ДИ 1,10–1,59) [29].

В диссертационной работе С.Н. Димитриади (2011) проведен сравнительный анализ функциональных результатов применения различных модификаций РПЭ у 95 пациентов: без суспензии, с передней суспензией и полное восстановление фасциальных структур малого таза. Данные работы свидетельствуют о том, что наилучшие функциональные результаты по раннему восстановлению самостоятельного удержания мочи отмечают в группе пациентов, которым выполняли тотальное восстановление фасциальных структур малого таза по А. Tewari, а также с помощью модифицированной методики (при дефиците фасции Денонвилле) – 77,3 и 78,9 % пациентов, удерживающих мочу, через 1 мес после операции соответственно [30, 31].

Представляет интерес работа V. Ficarra и соавт., в которой описана техника формирования уретроци-

стоанастомоза с захватом медиальных краев *m. levator ani*. Позадилонная РПЭ выполнена 121 пациенту: в 70 случаях – с задней суспензией (основная группа), в 50 – по стандартной методике (контрольная группа). Применение задней уретральной суспензии было независимым фактором прогноза раннего восстановления функции удержания мочи. В основной группе больных через 1, 4, 8 и 12 нед после удаления уретрального катетера континенция отмечена у 45,7; 65,7; 84,3 и 90,0 % пациентов соответственно. Показатели континенции в контрольной группе за указанные периоды составили 19,6; 31,4; 41,2 и 62,7 %. Разница между группами была статистически достоверной ( $p = 0,001$ ) [32].

Таким образом, на сегодняшний день сравнение эффективности описанных методик, направленных на восстановление механизма удержания мочи, представляется весьма трудным и обуславливает необходимость поиска новых и усовершенствования уже существующих методов для улучшения функциональных результатов РПЭ.

**Цель работы** – оценить эффективность применения оригинального метода формирования уретроцистоанастомоза в раннем восстановлении функции удержания мочи.

#### Материалы и методы

В исследование включены 126 пациентов, перенесших позадилонную РПЭ в период с января 2014 г. по январь 2016 г. на базе НИИ урологии и интервенционной радиологии им. Н.А. Лопаткина.

Статистическую обработку данных проводили в программе MedCalc. Описательная статистика включала частотные характеристики переменных; для количественных признаков рассчитывали средние арифметические значения, стандартное отклонение, медиану и размах. Для сравнения частотных характеристик использовали  $\chi^2$ -критерий. В целях выявления значимых различий наблюдаемых количественных показателей в сравниваемых группах пациентов применяли непараметрический критерий Манна–Уитни. Анализ восстановления способности к удержанию мочи после РПЭ проводили с помощью метода множительных оценок Каплана–Майера, *log-rank*-теста. Статистически значимыми считали различия с уровнем значимости  $p < 0,05$ .

В зависимости от методики формирования уретроцистоанастомоза больные были разделены на 2 группы: 1-я ( $n = 52$ ) – пациенты, которым была выполнена РПЭ с суспензией уретры *m. levator ani*, 2-я ( $n = 74$ ) – пациенты, перенесшие стандартную РПЭ (табл. 1).

Статистически значимых различий между группами при сравнении по таким показателям, как возраст, предоперационный уровень сывороточного простатического специфического антигена, объем предстатель-



**Таблица 1.** Сравнительная характеристика больных раком предстательной железы в зависимости от метода формирования уретроцистоанастомоза

**Table 1.** Comparative characteristics of prostate cancer patients depending on the method of urethral anastomosis formation

Показатель Characteristic	1-я группа (n = 52) 1 <sup>st</sup> group (n = 52)	2-я группа (n = 74) 2 <sup>nd</sup> group (n = 74)
Средний возраст (95 % ДИ), лет Mean age (95 % CI), years	62,50 (59,46–69,53)	64,0 (59,09–68,0)
Средний объем предстательной железы (95 % ДИ), см <sup>3</sup> Mean prostate volume (95 % CI), cm <sup>3</sup>	64,50 (60,0–72,53)	60,0 (54,19–64,80)
Средний уровень простатического специфического антигена (95 % ДИ), нг/мл Mean prostate-specific antigen level (95 % CI), ng/ml	9,43 (7,10–11,10)	10,07 (8,17–12,06)
Стадия, n (%): Stage, n (%):		
pT2a	8 (15,38)	12 (16,22)
pT2b	16 (30,77)	23 (31,08)
pT2c	19 (36,54)	26 (35,13)
pT3a	4 (7,69)	6 (8,11)
pT3b	5 (9,62)	7 (9,46)
Сумма баллов по шкале Глисона, n (%): Total Gleason score, n (%):		
6 (3 + 3)	25 (48,08)	31 (41,89)
7 (3 + 4)	13 (25,0)	19 (25,68)
7 (4 + 3)	11 (21,15)	18 (24,32)
8 (4 + 4)	3 (5,77)	6 (8,11)

**Примечание.** Уровень значимости  $p > 0,05$ . ДИ – доверительный интервал.  
Note. Significance level  $p > 0.05$ . CI stands for confidence interval.

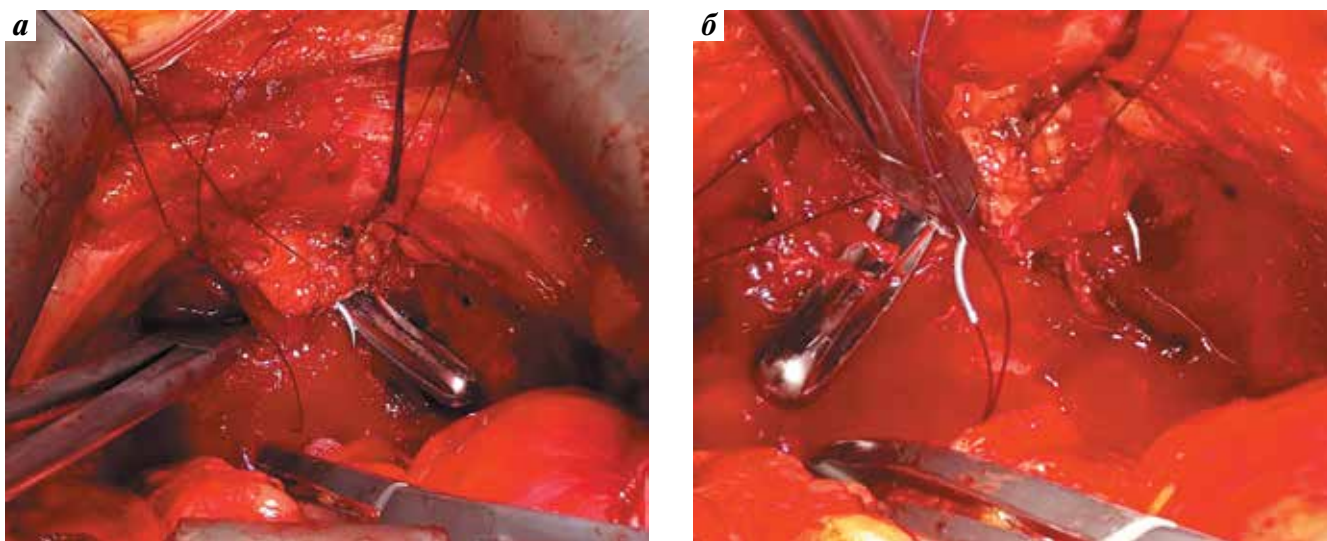
ной железы, патологоанатомическая стадия, не получено, несмотря на некоторую численную разницу. Умеренно- и высокодифференцированная опухоль (сумма баллов по шкале Глисона 6) выявлена у 25 (48,1 %) пациентов 1-й группы и у 32 (41,9 %) больных 2-й группы. Низкодифференцированная опухоль (сумма баллов по шкале Глисона  $\geq 7$ ) зарегистрирована в 27 (51,9 %) и 43 (58,1 %) случаях в 1-й и 2-й группах соответственно ( $p > 0,05$ ).

Билатеральная расширенная тазовая лимфаденэктомия произведена всем пациентам группы высокого риска прогрессирования заболевания. Хирургическая техника выполнения РПЭ была стандартной в обеих группах, за исключением этапа наложения уретроцистоанастомоза. Внутритазовую фасцию рассекали латеральнее «белой линии», пересекали пубопростатические связки. Волокна *m. levator ani* отводили латерально. Дорсальный венозный комплекс лигировали и пересекали до передней стенки мембранозного отдела уретры. Отделяли оставшуюся парауретральную ткань от верхушки предстательной железы и рассекали переднюю стенку уретры до появления в поле зрения катетера Фолея. Накладывали 3 лигатуры в проекции 10, 12 и 2 ч условного циферблата (через слизистую, подслизистую оболочки и гладкомышечный слой стенки уретры) в направлении изнутри кнаружи с использованием рассасывающегося

шовного материала. В 1-й группе пациентов – на 10 и 2 ч условного циферблата более латерально с захватом медиальных краев *m. levator ani*. Далее пересекали катетер Фолея, обнажая заднюю стенку уретры. На диссекторе, проведенном в слое между прямой кишкой и фасцией Денонвилье, структуры задней стенки уретры послойно пересекали. В 1-й группе пациентов на заднюю стенку уретры накладывали 3 лигатуры: в проекции 4 и 8 ч условного циферблата более латерально с захватом медиальных краев *m. levator ani* и 6 ч; во 2-й группе – по стандартной методике. При использовании указанной методики интраоперационных осложнений не отмечено (рис. 1).

Все оперативные вмешательства были выполнены двумя хирургами (А, Б) с сохранением сосудисто-нервных пучков (двустороннее, одностороннее) у 4 (7,7 %) больных 1-й группы и 9 (12,2 %) пациентов 2-й группы. Шейку мочевого пузыря в обеих группах удалось сохранить в 93 (73,8 %) из 126 случаев (табл. 2). Продолжительность операции в среднем составила  $175 \pm 41$  (100–280) мин.

В целях оценки состоятельности уретроцистоанастомоза контрольную цистографию выполняли на 7–10-е сутки после операции с последующим удалением уретрального катетера при условии отсутствия затеков рентгеноконтрастного вещества.



**Рис. 1.** Наложение лигатуры на 8 (а) и 4 (б) ч условного циферблата с захватом *m. levator ani*  
**Fig. 1.** Ligature application at the 8 (a) and 4 (б) hour projections with *m. levator ani* capture

**Таблица 2.** Сравнительная характеристика хирургических аспектов при выполнении радикальной простатэктомии, n (%)

**Table 2.** Comparative characteristics of surgical aspects of radical prostatectomy, n (%)

Характеристика Characteristic	1-я группа (n = 52) 1 <sup>st</sup> group (n = 52)	2-я группа (n = 74) 2 <sup>nd</sup> group (n = 74)	Всего (n = 126) Total (n = 126)
Сохранение сосудисто-нервных пучков Preservation of neurovascular bundles	4 (7,69)	9 (12,16)	13 (10,31)
Сохранение шейки мочевого пузыря Preservation of the bladder neck	38 (73,07)	55 (74,32)	93 (73,80)
Хирург: Surgeon:			
А	23 (44,23)	32 (43,24)	55 (43,65)
Б	29 (55,77)	42 (56,76)	71 (56,35)

**Примечание.** Уровень значимости  $p > 0,05$ .  
**Note.** Significance level  $p > 0.05$ .

Восстановление функции удержания мочи оценивали через 1, 7 и 14 сут с момента удаления уретрального катетера, и далее через 30, 90, 180 и 365 сут после выполнения РПЭ (табл. 3). Критерием удержания мочи служило отсутствие подтекания мочи в покое или при физической нагрузке и необходимости использования страховочной прокладки.

### Результаты и обсуждение

Достоверных различий в показателях удержания мочи на 1-е сутки удаления уретрального катетера в обеих группах не выявлено ( $p > 0,05$ ).

Анализ восстановления функции удержания мочи в течение последующих 365 сут свидетельствует о том, что после стандартной операции у большей части больных функция удержания мочи восстанавливается

через 6 мес и более, в то время как в 1-й группе полное удержание мочи достигается в 51,9 % случаев уже через 7 и 14 сут с момента удаления уретрального катетера. Статистически значимые различия показателей континенции в 2 группах получены через 30, 90 и 180 сут (рис. 2).

При сравнении кривых очевидно, что в 1-й группе показатели континенции через 30, 90 и 180 сут после РПЭ были достоверно выше (57,7; 69,2 и 71,1 % соответственно) по сравнению со 2-й группой (35,1; 41,9 и 51,3 % соответственно). Через 365 сут после операции континенция в 1-й и 2-й группах достоверно не различалась и находилась на уровне 75,0 и 60,8 % соответственно.

Недержание мочи является самым распространенным осложнением после выполнения РПЭ, которое

Таблица 3. Сравнительная характеристика темпов восстановления удержания мочи в послеоперационном периоде, n (%)

Table 3. Comparative characteristics of continence recovery rates in the postoperative period, n (%)

Время оценки функции удержания мочи, сутки Time of continence evaluation, days	1-я группа (n = 52) 1 <sup>st</sup> group (n = 52)	2-я группа (n = 74) 2 <sup>nd</sup> group (n = 74)	Всего (n = 126) Total (n = 126)	p
1-е 1 <sup>st</sup>	21 (40,38)	20 (27,03)	41 (32,54)	>0,05
7-е 7 <sup>th</sup>	27 (51,92)	20 (27,03)	47 (37,30)	<0,01
14-е 14 <sup>th</sup>	27 (51,92)	21 (28,38)	48 (38,10)	<0,01
30-е 30 <sup>th</sup>	30 (57,69)	26 (35,14)	56 (44,44)	<0,05
90-е 90 <sup>th</sup>	36 (69,23)	31 (41,89)	67 (53,17)	<0,01
180-е 180 <sup>th</sup>	37 (71,15)	38 (51,35)	75 (59,52)	<0,05
365-е 365 <sup>th</sup>	39 (75,0)	45 (60,81)	84 (66,67)	>0,05

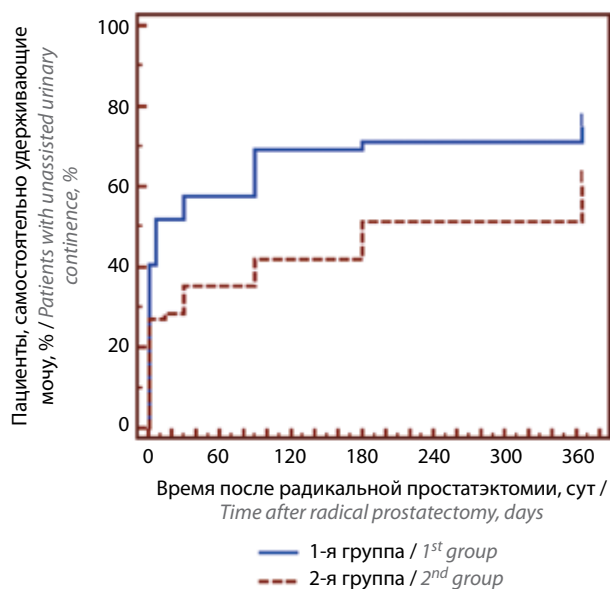


Рис. 2. Восстановление удержания мочи в послеоперационном периоде в обеих группах

Fig. 2. Continence recovery in the postoperative period in both groups

значительно ухудшает качество жизни пациентов [33]. Раннее восстановление функции удержания — хороший прогностический признак последующего удержания мочи в послеоперационном периоде.

Патофизиология удержания мочи после проведения РПЭ связана с анатомо-функциональными особенностями работы наружного сфинктера, который имеет подковообразную форму и окружает уретру

сверху и латерально. Наряду с наружным сфинктером в механизм удержания в качестве вспомогательного элемента вовлечена *m. levator ani*. Восстановление функции удержания мочи после РПЭ достигается преимущественно за счет тренировки *m. levator ani*, которая, приподнимаясь кверху при сокращении, создает механическое сопротивление непроизвольному подтеканию мочи [34]. Техника суспензии уретры *m. levator ani* позволяет добиться аналогичного эффекта интраоперационно и обуславливает раннее восстановление самостоятельного удержания мочи.

Результаты настоящей работы демонстрируют значительные преимущества РПЭ с суспензией уретры *m. levator ani* по сравнению со стандартной РПЭ: мы наблюдали значимые различия по показателю восстановления континенции на 7, 14, 30, 90 и 180-е сутки после операции. Статистически достоверные различия по данному показателю на 1-е сутки после удаления уретрального катетера и на 365-е сутки после операции не выявлены, несмотря на то, что доля пациентов, удерживающих мочу, в 1-й группе была выше по сравнению со 2-й группой. Отсутствие значимых различий между группами по доле пациентов, удерживающих мочу через год после оперативного вмешательства, может быть обусловлено объемом исследуемых выборок. Кроме того, следует отметить, что мышцы тазового дна и нервные волокна достигают максимального восстановления через год после РПЭ [35].

В целом результаты нашего исследования сопоставимы с данными, полученными V. Ficaaga и соавт.,

которые также продемонстрировали преимущества применения техники уретросуспензии *m. levator ani*: на 7, 28, 56 и 84-е сутки после удаления уретрального катетера доля самостоятельно удерживающих мочу пациентов в группе суспензии уретры *m. levator ani* была статистически значимо выше по сравнению со стандартной РПЭ. В отличие от нашей техники, авторы данной статьи накладывали только 2 лигатуры — на 3 и 9 ч условного циферблата с захватом медиальной

порции *m. levator ani*, остальные лигатуры (на 10, 12, 2 и 6 ч) накладывали по стандартной методике [33].

### Заключение

Таким образом, результаты проведенного исследования показали, что техника суспензии уретры *m. levator ani* проста в выполнении и обеспечивает восстановление функции удержания мочи в более ранние сроки после РПЭ.

**Конфликт интересов.** Авторы заявляют об отсутствии конфликта интересов.

**Conflict of interests.** Authors declare no conflict of interest.

**Финансирование.** Исследование проводилось без спонсорской поддержки.

**Financing.** The study was performed without external funding.

## ЛИТЕРАТУРА / REFERENCES

1. Состояние онкологической помощи населению России в 2015 году. Под ред. А.Д. Каприна, В.В. Старинского, Г.В. Петровой. М.: МНИОИ им. П.А. Герцена — филиал ФГБУ «НМИРЦ» Минздрава России, 2016. 236 с. [State of oncological care in Russia in 2015. Eds.: A.D. Kaprin, V.V. Starinskiy, G.V. Petrova. Moscow: MNIIOI im. P. A. Gertsena — filial FGBU "NMIRTS" Minzdrava Rossii, 2016. 236 p. (In Russ.)].
2. Liss M.A., Osann K., Canvasser N. et al. Continence definition after radical prostatectomy using urinary quality of life: evaluation of patient reported validated questionnaires. *J Urol* 2010;183(4): 1464–8. DOI: 10.1016/j.juro.2009.12.009. PMID: 20171689.
3. Sanda M.G., Dunn R.L., Michalski J. et al. Quality of life and satisfaction with outcome among prostate-cancer survivors. *N Engl J Med* 2008;358(12):1250–61. DOI: 10.1056/NEJMoa074311. PMID: 18354103.
4. Begg C.B., Riedel E.R., Bach P.B. et al. Variations in morbidity after radical prostatectomy. *N Engl J Med* 2002;346(15):1138–44. DOI: 10.1056/NEJMsa011788. PMID: 11948274.
5. Barry M.J., Gallagher P.M., Skinner J.S., Fowler Jr F.J. Adverse effects of robotic-assisted laparoscopic versus open retropubic radical prostatectomy among a nationwide random sample of Medicare-age men. *J Clin Oncol* 2012;30(5):513–8. DOI: 10.1200/JCO.2011.36.8621. PMID: 22215756.
6. Johansson E., Steineck G., Holmberg L. et al. Long-term quality-of-life outcomes after radical prostatectomy or watchful waiting: the Scandinavian Prostate Cancer Group-4 randomised trial. *Lancet Oncol* 2011;12(9):891–9. DOI: 10.1016/S1470-2045(11)70162-0. PMID: 21821474.
7. Boorjian S.A., Eastham J.A., Graefen M. et al. A critical analysis of the long-term impact of radical prostatectomy on cancer control and function outcomes. *Eur Urol* 2012;61(4):664–75. DOI: 10.1016/j.eururo.2011.11.053. PMID: 22169079.
8. Bauer R.M., Gozzi C., Hubner W. et al. Contemporary management of postprostatectomy incontinence. *Eur Urol* 2011;59(6):985–96. DOI: 10.1016/j.eururo.2011.03.020. PMID: 21458914.
9. Prabhu V., Sivarajan G., Taksler G.B. et al. Long-term continence outcomes in men undergoing radical prostatectomy for clinically localized prostate cancer. *Eur Urol* 2014;65(1):52–7. DOI: 10.1016/j.eururo.2013.08.006. PMID: 23957946.
10. Donovan J.L., Hamdy F.C., Lane J.A. et al. Patient-reported outcomes after monitoring, surgery, or radiotherapy for prostate cancer. *N Engl J Med* 2016;375(15):1425–37. DOI: 10.1056/NEJMoa1606221. PMID: 27626365.
11. Strasser H., Bartsch G. Anatomy and innervation of the rhabdosphincter of the male urethra. *Semin Urol Oncol* 2000;18(1):2–8. PMID: 10719924.
12. Stolzenburg J.U., Schwalenberg T., Do M. et al. Is the male dog comparable to human? A histological study of the muscle systems of the lower urinary tract. *Anat Histol Embryol* 2002;31(4):198–205. DOI: 10.1046/j.1439-0264.2002.00395.x. PMID: 12196261.
13. Lunacek A., Schwentner C., Fritsch H. et al. Anatomical radical retropubic prostatectomy: “curtain dissection” of the neurovascular bundle. *BJU Int* 2005;95(9):1226–31. DOI: 10.1111/j.1464-410X.2005.05510.x. PMID: 15892806.
14. Cambio A.J., Evans C.P. Minimising postoperative incontinence following radical prostatectomy: considerations and evidence. *Eur Urol* 2006;50(5):903–13. DOI: 10.1016/j.eururo.2006.08.009. PMID: 16956715.
15. Dorschner W., Stolzenburg J.U., Neuhaus J. Anatomic principles of urinary incontinence. *Urologe A* 2001;40(3): 223–33. PMID: 11405132.
16. Ganzer R., Blana A., Gaumann A. et al. Topographical anatomy of periprostatic and capsular nerves: quantification and computerized planimetry. *Eur Urol* 2008;54(2):353–61. DOI: 10.1016/j.eururo.2008.04.018. PMID: 18436370.
17. Rocco F., Carmignani L., Acquati P. et al. Early continence recovery after open radical prostatectomy with restoration of the posterior aspect of the rhabdosphincter. *Eur Urol* 2007;52(2):376–83. DOI: 10.1016/j.eururo.2007.01.109. PMID: 17329014.
18. Walz J., Burnett A.L., Costello A.J. et al. A critical analysis of the current knowledge of surgical anatomy related to optimization of cancer control and preservation



- of continence and erection in candidates for radical prostatectomy. *Eur Urol* 2010;57(2):179–92. DOI: 10.1016/j.eururo.2009.11.009. PMID: 19931974.
19. Walsh P.C. Anatomic radical prostatectomy: evolution of the surgical technique. *J Urol* 1998;160(6 Pt 2):2418–24. PMID: 9817395.
  20. Noguchi M., Noda S., Nakashima O. et al. Suspension technique improves rapid recovery of urinary continence following radical retropubic prostatectomy. *Kurume Med J* 2004;51:245–51. PMID: 15682831.
  21. Noguchi M., Shimada A., Nakashima O. et al. Urodynamic evaluation of a suspension technique for rapid recovery of continence after radical retropubic prostatectomy. *Int J Urol* 2006;13(4):373–8. DOI: 10.1111/j.1442-2042.2006.01313.x. PMID: 16734853.
  22. Takenaka A., Tewari A.K., Leung R.A. et al. Preservation of the puboprostatic collar and puboperineoplasty for early recovery of urinary continence after robotic prostatectomy: anatomic basis and preliminary outcomes. *Eur Urol* 2007;51(2):433–40. DOI: <http://dx.doi.org/10.1016/j.eururo.2006.07.007>. PMID: 16904817.
  23. Patel V.R., Coelho R.F., Palmer K.J., Rocco B. Periurethral suspension stitch during robot-assisted laparoscopic radical prostatectomy: description of the technique and continence outcomes. *Eur Urol* 2009;56(3):407–582. DOI: 10.1016/j.eururo.2009.06.007. PMID: 19560260.
  24. Papatsoris A., Mandron E. Anterior suspension of the dorsal vein complex and fixation of the anterior fibromuscular stroma during laparoscopic prostatectomy for facilitating early continence. *BJU Int* 2009;104(10):1542–6. DOI: 10.1111/j.1464-410X.2009.09009.x. PMID: 19860758.
  25. Sutherland D.E., Linder B., Guzman A.M. et al. Posterior rhabdosphincter reconstruction during robotic assisted radical prostatectomy: results from a phase II randomized clinical trial. *J Urol* 2011;185(4):1262–7. DOI: 10.1016/j.juro.2010.11.085. PMID: 21334025.
  26. Joshi N., de Blok W., van Muilekom E., van der Poel H. Impact of posterior musculofascial reconstruction on early continence after robot-assisted laparoscopic radical prostatectomy: results of a prospective parallel group trial. *Eur Urol* 2010;58(1):84–9. DOI: 10.1016/j.eururo.2010.03.028. PMID: 20362386.
  27. Coelho R.F., Chauhan S., Orvieto M.A. et al. Influence of modified posterior reconstruction of the rhabdosphincter on early recovery of continence and anastomotic leakage rates after robot-assisted radical prostatectomy. *Eur Urol* 2011;59(1):72–80. DOI: 10.1016/j.eururo.2010.08.025. PMID: 20801579.
  28. Rocco B., Cozzi G., Spinelli M.G. et al. Posterior musculofascial reconstruction after radical prostatectomy: a systematic review of the literature. *Eur Urol* 2012;62(5):779–90. DOI: 10.1016/j.eururo.2012.05.041. PMID: 22664219.
  29. Grasso A.A., Mistretta F.A., Sandri M. et al. Posterior musculofascial reconstruction after radical prostatectomy: an updated systematic review and a meta-analysis. *BJU Int* 2016;118(1):20–34. DOI: 10.1111/bju.13480. PMID: 26991606.
  30. Димитриади С.Н., Алексеев Б.Я., Татьянченко В.К., Перепечай В.А. Анатомические обоснования стабилизации уретроцистонеоанастомоза после радикальной простатэктомии путем восстановления фасциальных структур малого таза. *Медицинский вестник Башкортостана* 2011;6(2):284–5. [Dimitriadi S.N., Alekseev B.Ya., Tat'yanchenko V.K., Perepechay V.A. Anatomical rationales for urethra-vesicle neoanastomosis stabilization following radical prostatectomy by restoration of pelvic minor fascial structures. *Meditinskiy vestnik Bashkortostana = Bashkortostan Medical Journal* 2011;6(2):284–5. (In Russ.)].
  31. Перепечай В.А., Димитриади С.Н., Алексеев Б.Я. Технические особенности выполнения радикальной простатэктомии для раннего восстановления континенции. *Онкоурология* 2011;(1):37–44. [Perepechay V.A., Dimitriadi S.N., Alekseev B.Ya. Technical characteristics of radical prostatectomy for early continence recovery. *Onkourologiya = Oncourology* 2011;(1):37–44. (In Russ.)]. DOI: 10.17650/1726-9776-2011-7-1-37-44.
  32. Ficarra V., Crestani A., Rossanese M. et al. Urethral-fixation technique improves early urinary continence recovery in patients who undergo retropubic radical prostatectomy. *BJU Int* 2017;119(2): 245–53. DOI: 10.1111/bju.13514. PMID: 27124744.
  33. Wolin K.Y., Luly J., Sutcliffe S. et al. Risk of urinary incontinence following prostatectomy: the role of physical activity and obesity. *J Urol* 2010;183(2):629–33. DOI: 10.1016/j.juro.2009.09.082. PMID: 20018324.
  34. Song C., Doo C.K., Hong J.H. et al. Relationship between the integrity of the pelvic floor muscles and early recovery of continence after radical prostatectomy. *J Urol* 2007;178(1): 208–11. DOI: 10.1016/j.juro.2007.03.044. PMID: 17499806.
  35. Hoyland K., Vasdev N., Abrof A., Boustead G. Post-radical prostatectomy incontinence: etiology and prevention. *Rev Urol* 2014;16(4):181–8. PMID: 25548545.