Радионуклидные исследования с применением туморотропного радиофармпрепарата в диагностике рака предстательной железы

Н.И. Тарасов[1], А.В. Важенин[2], И.В. Коренев[1]

[1]Кафедра урологии и андрологии ГОУ ДПО УГМАДО Росздрава, Челябинск;
[2]Челябинский областной клинический онкологический диспансер

RADIONUCLIDE STUDIES USING TUMOR-SEEKING RADIOPHARMACEUTICALS IN THE DIAGNOSIS OF PROSTATE CANCER

N.I. Tarassov[1], A.V. Vazhenin[2], I.V. Korenev[1]

[1]Department of Urology and Andrology, Urals State Medical Academy of Postgraduate Education, Russian Agency for Health Care, Chelyabinsk; [2]Chelyabinsk Regional Clinical Cancer Dispensary

Object: *to evaluate the efficiency of prostate scintigraphy in the prebioptic diagnosis of prostate cancer (PC).*
Subjects and methods. *Two hundred and two patients with suspected PC underwent comprehensive examination, including ^{99m}Tc-technetril prostate scintigraphy and a morphometric study of biopsy material columns. A computer program (official registration certificate No. 2007614475 dated October 24, 2007) was worked out and patented to calculate the intensity of accumulation of radiopharmaceuticals in different portions of the right and left prostate lobes.*
Results and discussion. *When the division index point «pathological focus/background», 1.5; ⩽ 1.5, healthy; > 1.5 suspected prostate cancer was used, the sensitivity of prostate scintigraphy was 81.65%; its specificity was 87.1%; the diagnostic effectiveness was 84.37%.*
Conclusion: *The application of prostate scintigraphy can improve indicators for early detection of PC, due to the purposeful detection of the points, enhance the effectiveness of biopsy, and, having more grounds than the early ones, to exclude this disease at the prebioptic stage. The method is noninvasive and can be used to monitor patients with suspected PC.*

Key words: *prostate cancer, tumor-seeking radiopharmaceutical, scintigraphy*

В России стандартизованный показатель заболеваемости раком предстательной железы (РПЖ) составляет 16,5 на 100 000 мужского населения [1]. В то же время число больных с впервые выявленными локализованными формами РПЖ равняется 33%, а с местнораспространенными и генерализованными формами опухолевого процесса 60—67% [2, 3]. Одной из важных причин запоздалой диагностики этого заболевания является низкая специфичность имеющихся онкомаркеров, что побуждает искать более эффективные методы добиопсийной диагностики РПЖ [4, 5]. Вместе с тем патофизиологический механизм накопления ^{99m}Tc-Технетрила в злокачественной опухоли достаточно специфичен и обеспечивается такой совокупностью характеристик, как усиленный кровоток в опухоли, более высокая клеточность и метаболизм, отличающие злокачественные опухоли от нормальной ткани [6]. Однако для диагностики РПЖ такая методика не изучена. В связи с этим **целью настоящей работы** явилась оценка эффективности сцинтиграфии предстательной железы (ПЖ) с туморотропным радиофармпрепаратом (РФП)в добиопсийной диагностике РПЖ.

Материалы и методы. Проведено комплексное обследование 202 пациентов, у которых по данным предварительных исследований имелось подозрение на РПЖ. В ходе дальнейшего обследования морфологическим методом у 109 пациентов диагностирован рак, у 93 — доброкачественные заболевания ПЖ. Больные были разделены на 3 группы. Первая группа включала 60 пациентов с локализованным РПЖ, средний возраст больных составил 62,3 (48—75) года. Во 2-ю группу вошли 49 пациентов с местно-распространенным и генерализованным РПЖ, средний возраст — 64,5 (52—84) года. Третья группа состояла из 93 пациентов с доброкачественными заболеваниями ПЖ, средний возраст — 63,8 (50—83) года. Всем больным проводились стандартные добиопсийные обследования.

Радионуклидное исследование ПЖ выполнено у всех 202 пациентов на гамма-камере МВ 9200 (Венгрия) с системой компьютерной обработки Голдрада (Москва). Статическая сцинтиграфия ПЖ проводилась с использованием ^{99m}Tc-Технетрила в 2 проекциях (передняя и аксиальная) с матрицей 128×128×2. РФП вводили в кубитальную вену болюсом активностью 300 МБк. Радионуклидное исследование выполняли в течение 15 мин. Количество импульсов — 700 000. Для подсчета интенсивности накопления РФП в различных участках правой и левой долей ПЖ нами была разработана и запатентована программа для ЭВМ (свидетельство о ее официальной регистрации № 2007614475 от 24 октября 2007 г.) [7]. Интенсивность накопления РФП исследовали в 10 точках ПЖ на аксиальном срезе по сравнению с фоном. Точки бы-

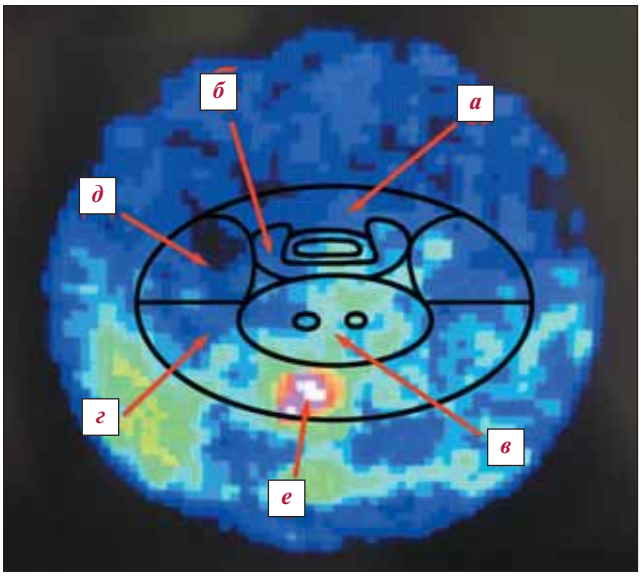

Рис. 1. *Сцинтиграфия ПЖ при РПЖ: а — фибромускулярная строма; б — переходная зона; в — центральная зона; г — задняя часть периферической зоны; д — передняя часть периферичесой зоны; е — место максимальной интенсивности накопления РФП, индекс «патологический очаг/фон» 5,7*

ли выбраны на основании зональной анатомии ПЖ [8]. Для стадирования РПЖ магнитно-резонансная томография выполнена 82, компьютерная рентгеновская томография — 42 пациентам. Гистологическое исследование было проведено врачом-патологоанатомом, канд. мед. наук П.Г. Димовым у всех анализируемых больных. Материал получали при помощи трансперинеальной мультифокальной биопсии под контролем трансректального ультразвукового исследования (ТРУЗИ). Стандартное патологогистологическое заключение дополняли морфометрическим исследованием для каждого столбика-биоптата. Для последнего использовали планиметрический метод системной гистостереометрии [9]. Порядковые номера столбиков-биоптатов были распределены таким же образом, как и точки интенсивности накопления РФП.

Сравнение 3 групп пациентов по значениям максимальной интенсивности накопления РФП в ходе сцинтиграфии, интенсивности накопления РФП в опухолях различной степени дифференцировки проводили с помощью критерия Краскела — Уоллиса [10]. Связь между удельным весом опухоли по результатам морфологических исследований и интенсивностью накопления РФП по результатам сцинтиграфии оценивали в ходе линейного корреляционного анализа [10]. Поскольку в подавляющем большинстве случаев такая связь была сильной и высоко статистически значимой, также была определена зависимость интенсивности накопления РФП от удельного веса опухоли. Оценку диагностической эффективности метода сцинтиграфии проводили путем по-

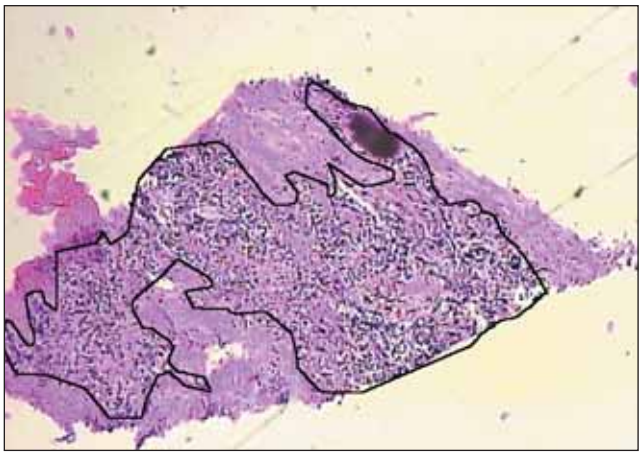

Рис. 2. *Микрофотография аденокарциномы ПЖ. Увеличение 200. Окраска гематоксилин-эозином. Непрерывной линией обведены участки среза, инфильтрированные опухолью. Затем с помощью планиметрического метода системной гистостереометрии определялся удельный вес площади, занятой опухолью, в общей площади каждого гистологического среза*

строения характеристической кривой (ROC-кривая) и вычисления площади под ней [11]. При вычислении оптимального значения интенсивности накопления РФП для обеспечения максимальных чувствительности и специфичности метода сцинтиграфии руководствовались индексом Юдена [12]. Для выбранного значения интенсивности рассчитывали показатели диагностической эффективности метода сцинтиграфии [13]. Доверительные интервалы для оценок чувствительности и специфичности в анализе диагностической эффективности находили по Клопперу — Пирсону [13]. Во всех случаях различия считали статистически значимыми при вероятности случайности результата $p \leqslant 0{,}05$, незначимыми — при $p > 0{,}1$; в промежуточных случаях ($0{,}05 < p < 0{,}10$) обнаруженные эффекты обсуждали как тенденции.

Результаты и обсуждение

Для анализа интенсивности накопления РФП использовали индекс «патологический очаг/фон». При этом подозрение на РПЖ считали обоснованным у пациентов со значением индекса >1,5, которое положительно оценивалось для диагностики злокачественных опухолей других локализаций [6]. На рис. 1 максимальная интенсивность накопления РФП наблюдалась в задней части периферической зоны ПЖ. Индекс «патологический очаг/фон» равен 5,7. По данным гистологического исследования рак обнаружен именно в этой зоне (рис. 2). На рис. 3 в месте максимальной интенсивности накопления РФП индекс «патологический очаг/фон» составил 1,2. По данным гистологического заключения, у пациента диагностирована доброкачественная гиперплазия ПЖ (рис. 4).

Различия в результатах сцинтиграфии (максимальная интенсивность накопления РФП) для па-

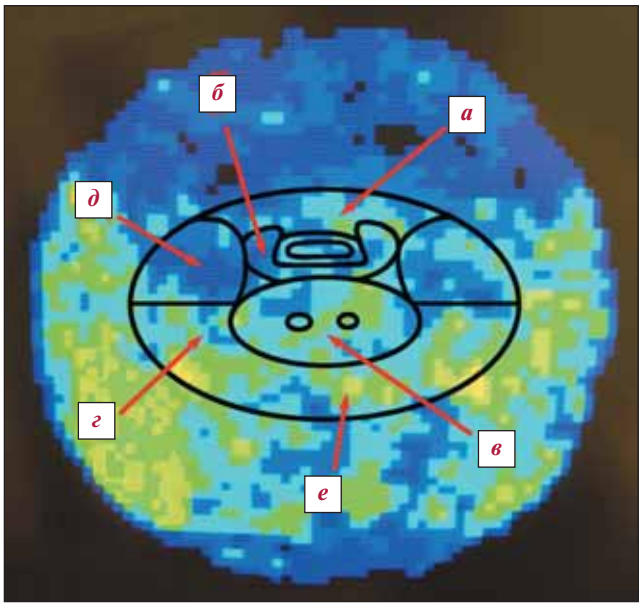

Рис. 3. *Сцинтиграфия ПЖ при ДГПЖ: а — фибромускулярная строма; б — переходная зона; в — центральная зона; г — задняя часть периферической зоны; д — передняя часть периферической зоны; е — место максимальной интенсивности накопления РФП, индекс «патологический очаг/фон» 1,2*

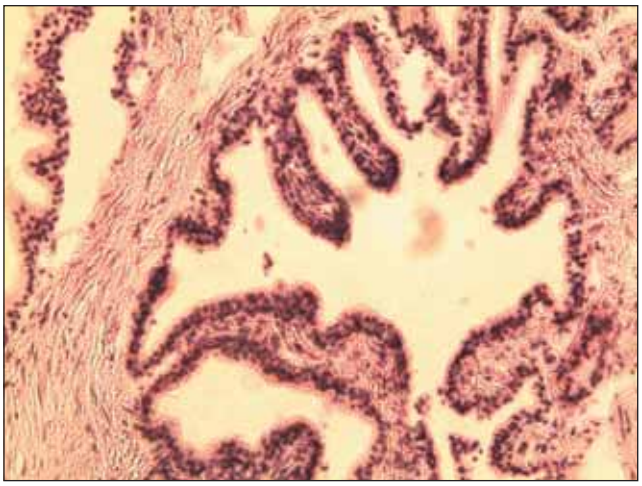

Рис. 4. *Микрофотография ДГПЖ. Увеличение 200. Окраска гематоксилин-эозином*

циентов с РПЖ и доброкачественными заболеваниями ПЖ были высоко статистически значимыми: критерий Краскела — Уоллиса $H_{[3;202]}$ 111,32; $p<0,0001$ (см. таблицу).

Как видно из таблицы, при злокачественных опухолях накопление РФП происходит достоверно более интенсивно. Вместе с тем при локализованном и местно-распространенном раке наблюдались очень близкие между собой значения. Критерий Манна — Уитни $U_{[49,60]}$ 1461; $p=0,959$. Аналогичные результаты были получены и при сравнении этих групп по среднему значению интенсивности накопления РФП: критерий Манна — Уитни $U_{[49,60]}$ 1427,0; $p=0,959$. Связи между степенью дифференцировки опухоли, оцененной по сумме Глисона, и максимальным значением интенсивности накопления РФП не обнаружено: коэффициент корреляции Спирмена R_s 0,152; $p=0,117$.

Для сопоставления результатов сцинтиграфического и морфометрического исследований использовали корреляционный анализ. Из рис. 5 видно, что для 8 из 10 проекций корреляция была статистически значимой, а в случае проекции 2 наблюдалась тенденция к связи. Слабая связь отмечена для проекций 1 и 2, которые соответствуют фибромускулярной строме ПЖ (коэффициенты корреляции r равны 0,240 и 0,165 соответственно). Наиболее тесная связь между результатами сцинтиграфии и морфометрии отмечена для проекций 7 и 9, которые соответствуют периферической зоне ПЖ (коэффициенты корреляции r равны 0,805 и 0,864 соответственно). Для них также было минимальным число резко выделяющихся значений, и подавляющее количество наблюдений находилось в границах 95% доверительного корреляционного эллипса. Поскольку в проекциях 7 и 9 обнаружилось максимальное сходство результатов 2 диагностических методов, анализировать зависимость интенсивности накопления РФП от удельного веса опухоли имело смысл в первую очередь для них. Как видно из соответствующих уравнений регрессии, при отсутствии злокачественного опухолевого процесса в органе индекс «патологический очаг/фон» составлял в среднем около 0,8—0,9, а при наличии злокачественной опухоли происходило увеличение указанного выше индекса на 0,38—0,40, на каждые 10% от общей площади, занимаемой злокачественной опухолью в микропрепарате по данным морфометрического исследования.

Для оценки диагностической эффективности показателей средней и максимальной интенсивности накопления РФП был проведен ROC-анализ, построены характеристичесие кривые и вычислены площади под ними. Несмотря на несколько большую корреляцию с результатами морфометрического исследования опу-

Максимальная интенсивность накопления РФП при различных заболеваниях ПЖ

Заболевание	Число пациентов	Среднее ± стандартная ошибка
Все доброкачественные заболевания ПЖ	93	1,23±0,041
Локализованный РПЖ	60	3,07±0,186
Местно-распространенный и генерализованный РПЖ	49	3,03±0,196

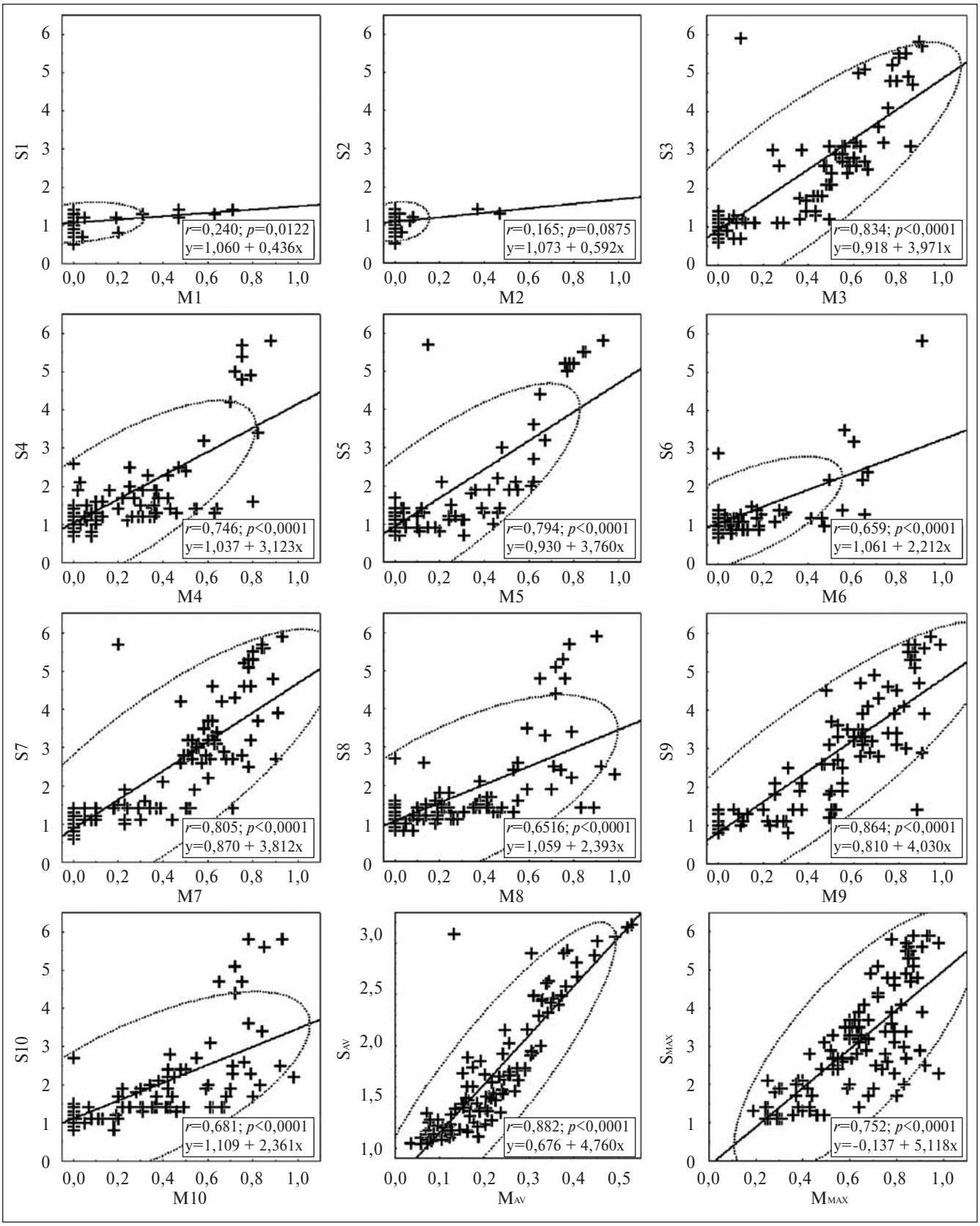

Рис. 5. *Корреляционные и регрессионные соотношения между удельным весом опухоли по результатам морфометрии (M) и интенсивностью накопления РФП по результатам сцинтиграфии (S) для: 10 проекций (1—10), среднего значения по 10 проекциям (av) и максимального значения из 10 проекций (max)*

холей (см. рис. 5), средняя интенсивность накопления РФП характеризуется меньшей диагностической ценностью по сравнению с максимальной интенсивностью. Эмпирические значения площади $A_{Wilcoxon}$ под ROC-кривыми для этих показателей составили, соответственно, 0,8888±0,0232 и 0,9166±0,0200 (рис. 6, *а*). После бинормального сглаживания ROC-кривой для максимальной интенсивности накопления РФП для ряда значений этого показателя был рассчитан индекс Юдена — интегральный показатель диагностической ценности метода. Как видно из рис. 6, б, максимальное значение индекса Юдена наблюдалось в зоне от 1,5 до 1,8 индекса «патологический очаг/фон». Следовательно, значение индекса «патологический очаг/фон» >1,5, который ранее применялся для выявления злокачественных опухолей других локализаций, может использоваться для выявления РПЖ.

При использовании точки разделения 1,5, 1,5 — здоров, >1,5 — подозрение на РПЖ, чувствительность сцинтиграфии ПЖ составила 81,65%, специфичность — 87,1%, диагностическая эффективность — 84,37%. В выявлении локализованных форм РПЖ чувствительность метода составила 83,33%, а в обнаружении местно-распространенных и генерализированных форм РПЖ — 79,59%. Более низкая частота выявления местно-распространенных и генерализированных форм РПЖ вероятнее всего связана с накоплением РФП в регионарных лимфатических узлах и парапростатической зоне, что снижает значение индекса «патологический очаг/фон» [6].

Сопоставляя данные собственного исследования о диагностической эффективности других методов ранней добиопсийной диагностики (пальцевое ректальное исследование — 49,34%, простатспецифический антиген — ПСА — 66,1%, ТРУЗИ — 67,34%, эходопплерография — 72,46%), а также данные литературы по этому вопросу [3, 15], можно сделать заключение о том, что сцинтиграфия среди них является наиболее информативным методом.

Оценивая результаты проведенного обследования, мы полагаем, что изменение интенсивности накопления ^{99m}Tc-Технетрила при РПЖ позволяет с большей вероятностью по сравнению с общепринятыми методами заподозрить наличие указанного заболевания и в более ранние сроки выполнить биопсию ПЖ или с большими основаниями воздержаться от нее. Разумеется, в скрининговых исследованиях сцинтиграфии должно предшествовать определение ПСА сыворотки крови. Однако сцинтиграфия с помощью разработанной нами программы для ЭВМ позволяет не только заподозрить наличие РПЖ, но и установить его локализацию, что особенно важно для проведения биопсии. Вместе с тем данный метод не может применяться для стадирования РПЖ, так как не выявлено различий в максимальной интенсивности накопления РФП при локализованном и местно-распростаненном РПЖ. Кроме того, не получено различий в максимальной интенсивности накопления РФП в зависимости от степени дифференцировки опухоли.

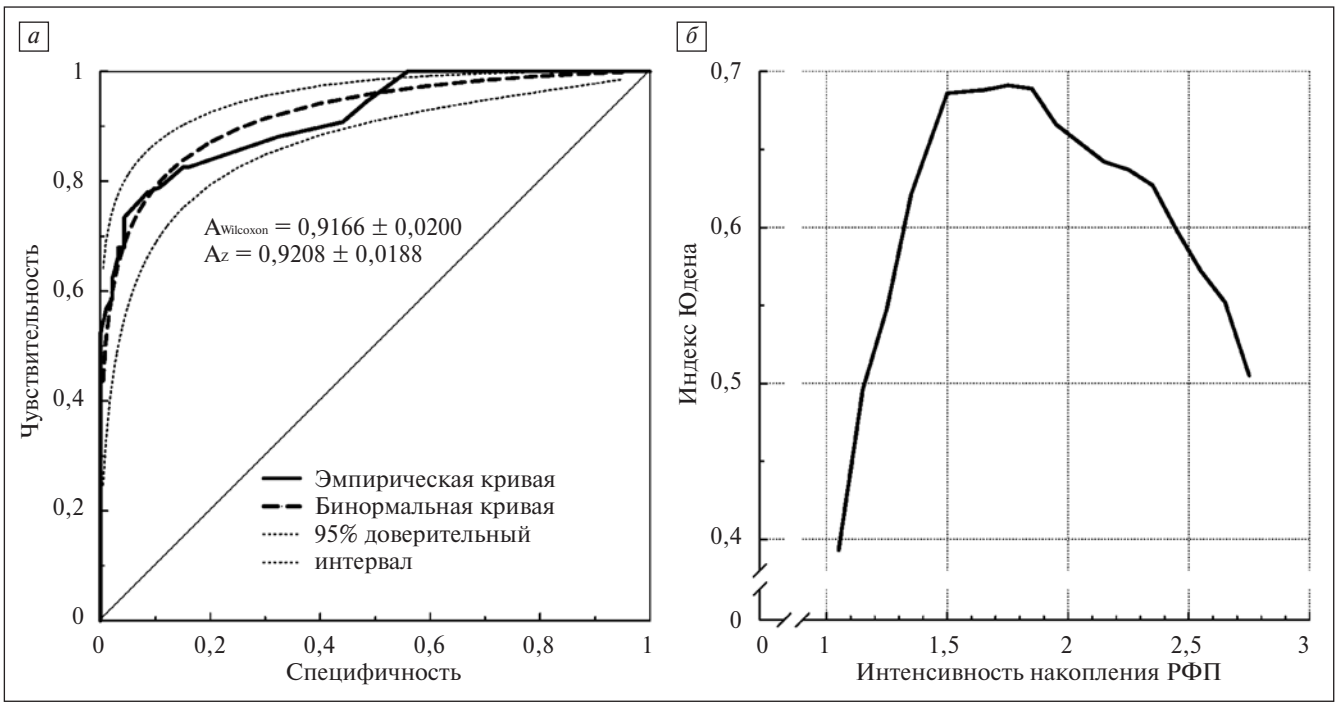

Рис. 6. *Максимальная интенсивность накопления РФП:*
а — характеристическая кривая; б — поиск оптимальной точки разделения по величине индекса Юдена

Заключение

Таким образом, сцинтиграфия с туморотропным РФП с использованием разработанной и запатентованной нами программы для ЭВМ является высокочувствительным и специфичным тестом предварительной диагностики РПЖ, поскольку позволяет не только заподозрить, но и установить локализацию подозрительных очагов, что подтверждено посредством морфометрического исследования и имеет важное значение при выборе точек для биопсии ПЖ. Следовательно, использование сцинтиграфии ПЖ дает возможность улучшить показатели раннего выявления РПЖ, благодаря целенаправленному выявлению точек — повысить эффективность биопсии, а также с большими, чем ранее, основаниями исключить данное заболевание на добиопсийном этапе. Метод неинвазивен и может применяться для мониторинга за больными с подозрением на РПЖ.

Литература

1. Аксель Е.М. Заболеваемость злокачественными новообразованиями мочевых и мужских половых органов в России в 2003 г. Онкоурология 2005;(1):6—9.
2. Александров В.П., Карелин М.И. Рак предстательной железы. СПб.: СПБМАПО, 2004.
3. Кушлинский Н.Е., Соловьев Ю.Н., Трапезникова М.Ф. Рак предстательной железы. М.: РАМН, 2002.
4. Лоран О.Б. Рак простаты: Современный взгляд на проблему. Материалы XI съезда урологов России, 6—8 ноября 2007 г. М., 2007. с. 5—13.
5. Roddam A.W., Duffy M.J., Hamdy F.C. et a1. Use of prostate-specific antigen (PSA) isoforms for the detection of prostate cancer in men with a PSA level of 2—10 ng/ml: systematic review and meta-analysis. Eur Urol 2005;48:386—99.
6. Лишманов Ю.Б., Чернов В.И. Радионуклидная диагностика для практических врачей. Томск: STT, 2004.
7. Чиглинцев А.Ю., Воронова С.В., Коренев И.В. и др. Сцинтиграфия простаты с туморотропным радиофармацевтическим препаратом Технетрилом ^{99m}Tc. Свидетельство об официальной регистрации программы для ЭВМ № 2007614475. Российская Федерация. Зарегистрировано 24 октября 2007 г.
8. Коган М.И., Лоран О.Б., Петров С.Б. Радикальная хирургия рака предстательной железы. М.: ГЭОТАР-Медиа, 2006.
9. Автандилов Г.Г. Основы количественной патологической анатомии. М.: Медицина, 2002.
10. Гланц С. Медико-биологическая статистика. М.: Практика, 1998.
11. Metz C.E., Herman B.A., Shen J-H. Maximum-likelihood estimation of receiver operating characteristic (ROC) curves from continuously-distributed data. Statistics in Medicine 1998;17:1033—53.
12. Youden D. Index for rating diagnostic tests. Cancer 1950;3(1):32—5.
13. Реброва О.Ю. Статистический анализ медицинских данных. Применение пакета прикладных программ STATISTICA. М.: МедиаСфера, 2002.
14. Хальд А. Математическая статистика с техническими приложениями. М.: ИИЛ, 1956.
15. Сивков А.В., Аполихин О.И. Рак предстательной железы. Материалы X Российского съезда урологов, 2002. М., 2002. с. 351—71.

Клинико-морфологические особенности латентного рака предстательной железы

К.В. Федосенко, П.А. Карлов

Городской клинический онкологический диспансер, Санкт-Петербург

THE CLINICAL AND MORPHOLOGICAL FEATURES OF LATENT PROSTATE CANCER

K.V. Fedosenko, P.A. Karlov

City Clinical Cancer Dispensary, Saint Petersburg

The purpose of the study was to provide a retrospective clinicomorphological assessment of the results of examining 70 patients with occult prostate cancer (PC). The findings show it expedient to identify latent prostate cancer as a special clinicomorphological form having a relatively good prognosis. According to the data, surgical or medical antiandrogen blockade had not caused a significant increase in the survival time up to 9 years in these patients and the cause of death was the development of intercurrent diseases rather than tumor progression. Latent cancer is characterized by the following signs:

— detection of only single foci of malignization among a great deal of study tissue pieces) (a tumor in 1—3 out of 20—30 tissue fragments);
— a Gleason score not more than 4;
— detection of Ki-67 in more than 10% of tumor cells;
— the activity of nucleolar organizers up to 3.8;
— a strong reaction to androgen receptors in the majority of tumor cells;
— no p53 hyperexpression;
— a slight or moderate lymphoid or monocytic cell infiltration of the tissues adjacent to the tumor.

The planning of PC management should involve in-depth morphological and molecular genetic analyses.

Key words: *latent prostate cancer, diagnosis, treatment policy*