DOI: https://doi.org/10.17650/1726-9776-2026-22-2-100-105

CC BY 4.0

Синдром Бирта–Хогга–Дюбе Описание клинического случая

Г.С. Петросян[1, 2], А.М. Грабский[2, 3], А.В. Симонов[1], Р.А. Амбарцумян[2, 3], К.Г. Арзуманян[2]

[1]ФГБОУ ВО «Тюменский государственный медицинский университет» Минздрава России; Россия, 625023 Тюмень, ул. Одесская, 54;
[2]Медицинский центр «ИЗМИРЛЯН», клиника урологии; Республика Армения, 0014 Ереван, ул. Агароняна, 6;
[3]Ереванский государственный медицинский университет им. Мхитара Гераци; Республика Армения, 0025 Ереван, ул. Корюна, 2

Контакты: Гайк Саркисович Петросян *aik_lp@mail.ru*

Синдром Бирта–Хогга–Дюбе (Birt–Hogg–Dubé syndrome, BHDS) – редкое аутосомно-доминантное заболевание, обусловленное патогенными мутациями в гене-супрессоре опухолей *FLCN*. Классическая триада включает фиброфолликуломы кожи, спонтанный пневмоторакс и множественные опухоли почек. Заболевание отличается вариабельной экспрессивностью: почечные проявления могут быть первым и единственным симптомом у молодых пациентов, что приводит к диагностическим трудностям и риску неоптимального лечения. Диагностика BHDS при изолированном почечном поражении часто запаздывает. В отечественной литературе описания подобных случаев единичны.
Целью публикации является представление клинического случая BHDS у 35-летней пациентки, манифестировавшего двусторонними мультифокальными опухолями почек (сочетание онкоцитомы и хромофобного почечно-клеточного рака) и множественными легочными кистами, потребовавшего двусторонней лапароскопической парциальной нефрэктомии. На примере данного наблюдения иллюстрируется современный диагностический алгоритм, подчеркивается важность междисциплинарного подхода (лучевая диагностика, патоморфология, генетика) и обосновывается необходимость включения BHDS в дифференциальный диагноз при выявлении почечных новообразований у молодых пациентов.

Ключевые слова: синдром Бирта–Хогга–Дюбе, *FLCN*, мутация, онкоцитома, хромофобный почечно-клеточный рак, наследственные опухолевые синдромы, лапароскопическая парциальная нефрэктомия

Для цитирования: Петросян Г.С., Грабский А.М., Симонов А.В. и др. Синдром Бирта–Хогга–Дюбе. Описание клинического случая. Онкоурология 2026;22(2):100–5.

DOI: https://doi.org/10.17650/1726-9776-2026-22-2-100-105

Birt–Hogg–Dubé syndrome. Case report

G.S. Petrosyan[1, 2], A.M. Grabsky[2, 3], A.V. Simonov[1], R.A. Hambardzumyan[2, 3], K.G. Arzumanyan[2]

[1]Tyumen State Medical University, Ministry of Health of Russia; 54 Odesskaya St., Tyumen 625023, Russia;
[2]IZMIRLYAN Medical Center, Urology Clinic; 6 Agaronyana St., Yerevan 0014, Armenia;
[3]Mkhitar Heratsi Yerevan State Medical University; 2 Koryuna St., Yerevan 0025, Armenia

Contacts: Gayk Sarkisovich Petrosyan *aik_lp@mail.ru*

Birt–Hogg–Dubé syndrome (BHDS) is a rare autosomal dominant disorder caused by pathogenic mutations in the *FLCN* tumor suppressor gene. The classical triad includes cutaneous fibrofolliculomas, spontaneous pneumothorax, and multiple renal tumors. However, the disease exhibits variable expressivity; renal manifestations may be the first and only symptom in young patients, leading to diagnostic difficulties and risk of suboptimal treatment. In cases of isolated renal involvement, BHDS diagnosis is often delayed. Reports in the Russian literature remain scarce.
Aim. To present a clinical case of BHDS in a 35-year-old female patient presenting with bilateral multifocal renal tumors (oncocytoma and chromophobe renal cell carcinoma) and multiple pulmonary cysts, successfully managed with staged bilateral laparoscopic partial nephrectomy. This case illustrates a modern diagnostic algorithm, underlines the importance of multidisciplinary approach (radiology, morphology, genetics) and justifies the necessity of including BHDS in differential diagnosis of renal neoplasms in young patients.

Keywords: Birt–Hogg–Dubé syndrome, FLCN, mutation, oncocytoma, chromophobe renal cell carcinoma, hereditary cancer syndromes, laparoscopic partial nephrectomy

For citation: Petrosyan G.S., Grabsky A.M., Simonov A.V. et al. Birt–Hogg–Dubé syndrome. Case report. Onkourologiya = Cancer Urology 2026;22(2):100–5. (In Russ.).

DOI: https://doi.org/10.17650/1726-9776-2026-22-2-100-105

Введение

Ранняя диагностика наследственных опухолевых синдромов у пациентов с почечно-клеточным раком (ПКР) является критически важной задачей современной онкоурологии, определяя выбор органосохраняющей тактики, необходимость динамического наблюдения и генетического скрининга родственников. Одним из сложных для диагностики синдромов является синдром Бирта–Хогга–Дюбе (Birt–Hogg–Dubé syndrome, BHDS) – редкое аутосомно-доминантное заболевание, обусловленное герминативными мутациями в гене-супрессоре опухолей *FLCN* [1–3].

Клиническая картина BHDS варьирует. Синдром впервые был описан в 1977 г. [4]. Наряду с классической триадой (фиброфолликуломы кожи [4, 5], спонтанный пневмоторакс на фоне легочных кист [6, 7] и опухоли почек) описаны малосимптомные формы. Ключевой проблемой является то, что двусторонние и мультифокальные почечные опухоли специфического гистологического спектра (гибридные онкоцитарные опухоли, хромофобный ПКР, онкоцитомы) могут выступать первым и единственным проявлением болезни у молодых пациентов [8]. Это приводит к запаздыванию установки диагноза, риску проведения неоптимальной радикальной нефрэктомии и увеличению риска осложнений у пациента и его родственников.

Несмотря на растущую осведомленность о BHDS и описание множества мутаций в гене *FLCN* у семей разного происхождения [9–11], публикации случаев с изолированной почечной манифестацией, детально освещающие диагностический путь от визуализации до генетического подтверждения, в отечественной литературе остаются единичными. По состоянию на 2016 г., было зарегистрировано более 600 семей с BHDS [12], что, однако, не исключает гиподиагностику в клинической практике. Алгоритм междисциплинарного взаимодействия (уролог, онколог, патоморфолог, генетик) при подозрении на наследственный ПКР требует популяризации.

Целью настоящей публикации является представление клинического случая BHDS у 35-летней пациентки, манифестировавшего двусторонними мультифокальными опухолями почек в сочетании с буллезными изменениями легочной ткани и наличием фиброфолликуломы кожи, что потребовало выполнения двусторонней лапароскопической парциальной нефрэктомии.

Клинический случай

Пациентка Г., *35 лет (1988 года рождения), поступила в урологическое отделение IZMIRLIAN HOSPITAL в августе 2024 г. с жалобами на периодический дискомфорт в поясничной области.*

Из анамнеза: считает себя больной около года, когда появились данные жалобы. Соматический анамнез без особенностей, наследственный анамнез по онкологическим заболеваниям не отягощен.

Данные обследования: при мультиспиральной компьютерной томографии (МСКТ) органов брюшной полости с контрастированием от 17.07.2024 (рис. 1–3) выявлены множественные гиперваскулярные образования обеих почек. В правой почке определялись доминантное образование 2,8 × 2,7 см в средней трети, а также 5 узлов меньшего диаметра. В левой почке обнаружены узлы размером до 1,3 см в количестве 5 шт. Данных об инвазии в паранефральную клетчатку или венозные структуры не получено.

При МСКТ органов грудной клетки от 19.07.2024 визуализировались множественные тонкостенные кисты (пневмокисты) в обоих легких, наибольшая размером 2,7 × 1,3 см (рис. 4, 5).

На 1-м этапе пациентке 08.08.2024 выполнена лапароскопическая парциальная нефрэктомия справа с удалением 6 опухолевых макроскопически определяемых узлов. Послеоперационный период протекал без осложнений.

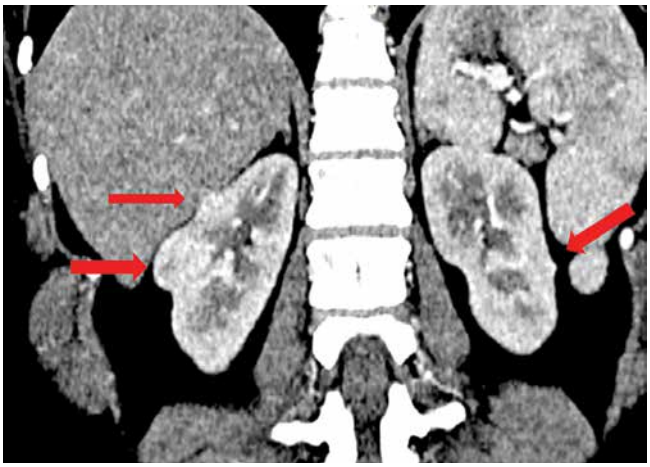

Рис. 1. *Компьютерная томография, фронтальный срез. Опухоли левой и правой почек обозначены стрелками*
Fig. 1. *Computed tomography, frontal section. Arrows show tumors of the left and right kidneys*

Рис. 2. *Компьютерная томография, сагитальный срез. Опухоли левой почки обозначены стрелками*
Fig. 2. *Computed tomography, sagittal section. Arrows show tumors of the left kidney*

Рис. 3. *Компьютерная томография, аксиальные срезы. Опухоли правой почки обозначены стрелками*
Fig. 3. *Computed tomography, axial section. Arrows show tumors of the right kidney*

На 2-м этапе лечения после динамического наблюдения и подтверждения стабильности образований левой почки при контрольной МСКТ пациентке 24.09.2024 выполнена плановая лапароскопическая парциальная нефрэктомия слева. Интраоперационно удалены все 5 визуализированных опухолевых узла. Послеоперационный период протекал без осложнений.

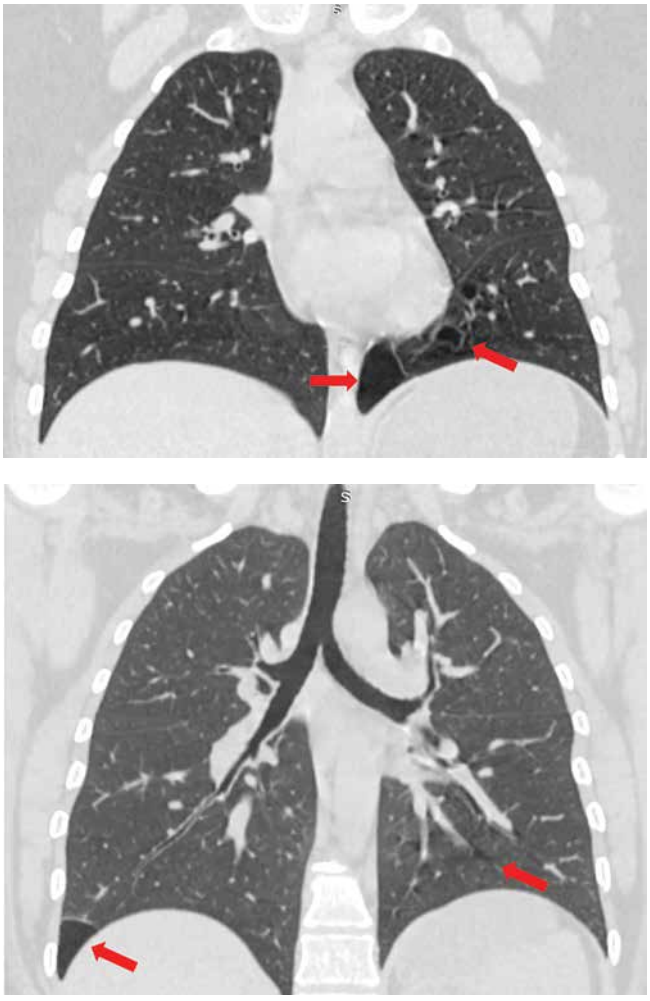

Рис. 4. *Компьютерная томография, фронтальные срезы. Пневмокисты обоих легких обозначены стрелками*
Fig. 4. *Computed tomography, frontal section. Arrows show pulmonary cysts in both lungs*

Результаты гистологического и иммуногистохимического исследований материала правой почки: выявлены множественные опухолевые узлы, морфологически и иммунофенотипически. Из удаленных 11 узлов в 6 опухолевые клетки демонстрировали диффузную цитоплазматическую и мембранную экспрессию Е-кадгерина, CD117, EMA и очаговую – PAX8 и CK7, что соответствует иммунофенотипу хромофобного ПКР. В 5 опухолевых узлах гистологическая и иммунофенотипическая картина соответствует онкоцитомам (рис. 6, 7). Заключение патоморфолога содержало рекомендацию об исключении BHDS.

Результаты молекулярно-генетического тестирования. *В образце периферической крови пациентки при секвенировании гена FLCN обнаружена патогенная герминативная мутация. Заключение врача-генетика: выявлен гетерозиготный вариант* ***c.1285dupC (p.His429ProfsTer27)***

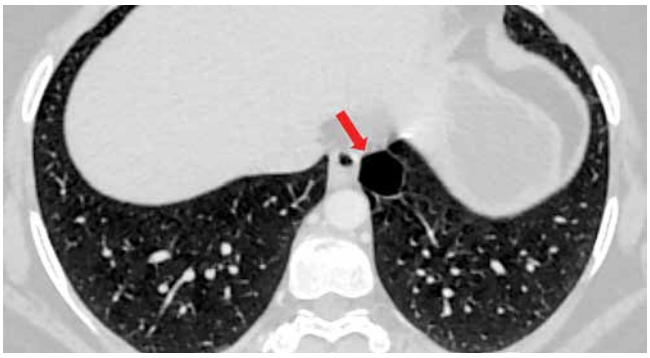

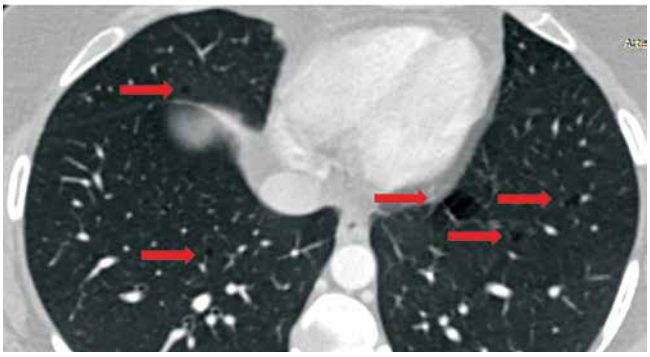

Рис. 5. *Компьютерная томография, поперечный срез. множественные пневмокисты обоих легких обозначены стрелками*
Fig. 5. *Computed tomography, transverse section. Arrows show multiple pulmonary cysts in both lungs*

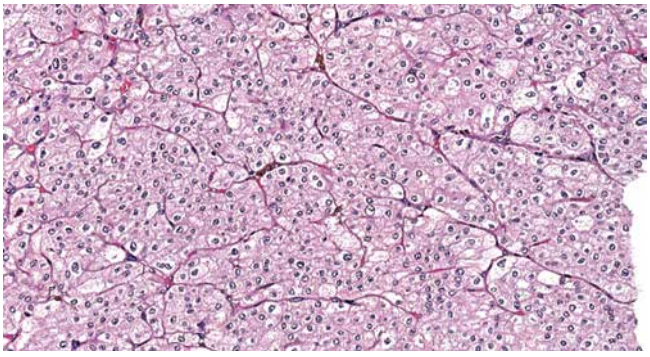

Рис. 6. *Гистологическая картина хромофобного рака*
Fig. 6. *Histological picture of chromophobe cancer*

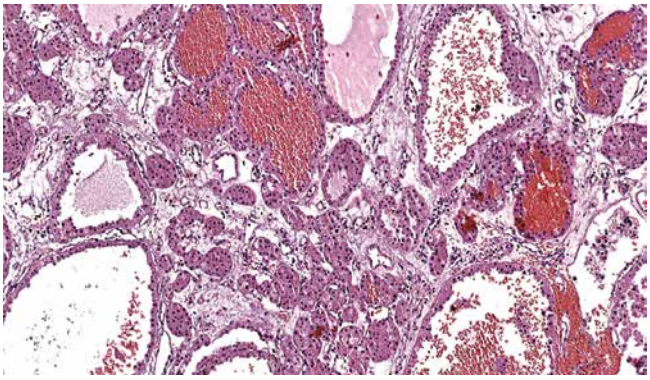

Рис. 7. *Гистологическая картина онкоцитомы*
Fig. 7. *Histological picture of oncocytoma*

в гене FLCN, классифицированный как патогенный согласно рекомендациям ACMG (American College of Medical Genetics and Genomics, Американский колледж медицинской генетики и геномики). Наличие данной мутации является молекулярно-генетическим подтверждением диагноза BHDS. Рекомендовано каскадное генетическое тестирование родственников 1-й степени родства.

При первичном осмотре кожные проявления синдрома (фиброфолликуломы) не были идентифицированы. Однако после получения результатов генетического анализа и целенаправленного повторного дерматологического осмотра на коже лица пациентки были выявлены характерные для BHDS фиброфолликуломы (рис. 8).

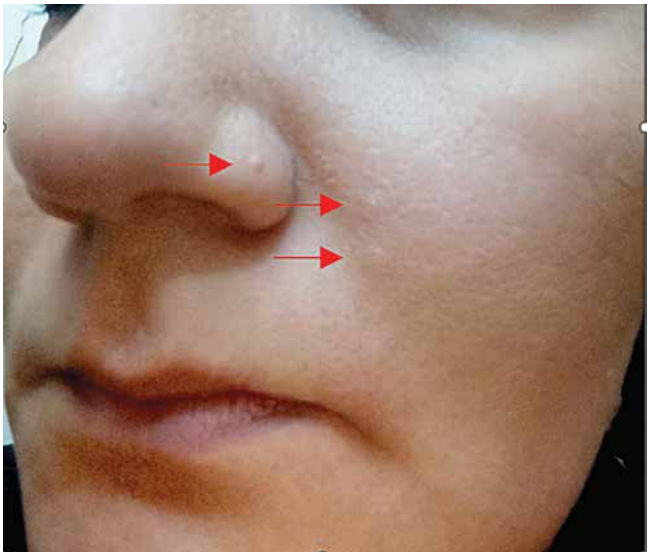

Рис. 8. *Фиброфолликуломы кожи (обозначены стрелками)*
Fig. 8. *Skin fibrofolliculomas (arrows)*

Пациентке выполнены двусторонние органосохраняющие вмешательства. Функция почек сохранена. Установлен диагноз: BHDS, подтвержденный генетически. Пациентке рекомендованы пожизненное динамическое наблюдение с ежегодной МСКТ почек и легких, а также генетическое консультирование членов семьи.

Обсуждение

Представленное клиническое наблюдение наглядно демонстрирует типичные диагностические трудности и оптимальный алгоритм ведения пациента с BHDS, манифестировавшим изолированным почечным поражением.

Диагностические аспекты. Хотя заболевание дебютировало с почечных симптомов, комплексное обследование позволило выявить у пациентки все компоненты

классической триады BHDS: фиброфолликуломы кожи, хромофобный рак почки в сочетании с онкоцитомами и кисты легких. Ключевую роль в формировании подозрения на наследственный синдром сыграла комбинация 2 факторов: 1) лучевых «красных флагов» – билатеральность и мультифокальность поражения почек, а также выявление множественных легочных кист, которые являются патогномоничным признаком поражения легких при BHDS и значительно повышают риск спонтанного пневмоторакса [6, 7]; 2) специфического гистологического спектра – сочетание онкоцитомы и хромофобного ПКР. Последнее особенно важно, так как белок фолликулин, кодируемый геном *FLCN*, выполняет функцию супрессора опухолевого роста [13–16], а его инактивация приводит к характерному спектру почечных новообразований [8]. Именно гистологическое заключение стало прямым показанием к углубленному генетическому тестированию.

Роль генетического тестирования. Верификация мутации в гене *FLCN* является «золотым стандартом» диагностики [1–3]. Она не только подтверждает диагноз, но и имеет непосредственные клинические последствия: обосновывает выбор органосохраняющей тактики, инициирует пожизненный скрининг (почки, легкие) и делает обязательным каскадное генетическое тестирование родственников, что было продемонстрировано в крупных сериях случаев [9].

Хирургическая тактика. Выполнение двусторонней лапароскопической парциальной нефрэктомии полностью соответствует принципам лечения наследственных ПКР. При BHDS риск метахронных опухолей высок [8], что делает радикальную нефрэктомию недопустимой в плановой ситуации. Наш опыт подтверждает безопасность и эффективность этапного малоинвазивного органосохраняющего подхода.

Ограничения исследования. Работа представляет описание единичного клинического случая. Для определения точной частоты BHDS среди пациентов со «спорадическим» ПКР в регионе необходимы проспективные скрининговые исследования.

ЛИТЕРАТУРА / REFERENCES

1. Nickerson M.L., Warren M.B., Toro J.R. et al. Mutations in a novel gene lead to kidney tumors, lung wall defects, and benign tumors of the hair follicle in patients with the Birt-Hogg-Dube syndrome. Cancer Cell 2002;2(2):157–64. DOI: 10.1016/S1535-6108(02)00104-6
2. Kunogi M., Kurihara M., Ikegami T.S. et al. Clinical and genetic spectrum of Birt–Hogg–Dubé syndrome patients in whom pneumothorax and/or multiple lung cysts are the presenting feature. J Med Genet 2010;47(4):281–7. DOI: 10.1136/jmg.2009.070565
3. Lim D.H., Rehal P.K., Nahorski M.S. et al. A new locus-specific database (LSDB) for mutations in the folliculin (*FLCN*) gene. Human Mutat 2010;31(1):E1043–51. DOI: 10.1002/humu.21130.
4. Birt A.R., Hogg G.R., Dubé W.J. Hereditary multiple fibrofolliculomas with trichodiscomas and acrochordons. Arch Dermatol 1977;113(12):1674–77. DOI: 10.1001/archderm.1977.01640120042005
5. Misago N., Kimura T., Narisawa Y. Fibrofolliculoma/trichodiscoma and fibrous papule (perifollicular fibroma/angiofibroma): a revaluation of the histopathological and immunohistochemical features. J Cutan Pathol 2009;36(9):943–51. DOI: 10.1111/j.1600-0560.2009.01196.x
6. Tomassetti S., Carloni A., Chilosi M. et al. Pulmonary features of Birt-Hogg-Dube syndrome: cystic lesions and pulmonary histiocytoma. Respir Med 2011;105(5):768–74. DOI: 10.1016/j.rmed.2010.12.015.
7. Fröhlich B., Zeitz C., Matyas G. et al. Novel mutations in the folliculin gene associated with spontaneous pneumothorax. Eur Respir J 2008;32(5):1316–20. DOI: 10.1183/09031936.00133207
8. Zbar B., Alvord W.G., Glenn G. et al. Risk of renal and colonic neoplasms and spontaneous pneumothorax in the Birt–Hogg–Dube syndrome. Cancer Epidemiol Biomarker Prevent 2002;11(4):393–400. Available at: https://cebp.aacrjournals.org/content/11/4/393.long (date of access: 19.12.2026).
9. Toro J.R., Wei M.H., Glenn G.M. et al. BHD mutations, clinical and molecular genetic investigations of Birt–Hogg–Dubé syndrome: a new series of 50 families and a review of published reports. J Med Genet 2008;45(6):321–31. DOI: 10.1136/jmg.2007.054304
10. Ishii H., Oka H., Amemiya Y. et al. A Japanese family with multiple lung cysts and recurrent pneumothorax: a possibility of Birt–Hogg–Dubé syndrome. Int Med 2009;48(16):1413–7. DOI: 10.2169/internalmedicine.48.1997
11. Kim J., Yoo J.H., Kang D.Y. et al. et al. Novel in-frame deletion mutation in FLCN gene in a Korean family with recurrent primary spontaneous pneumothorax. Gene 2012;499(2):339–42. DOI: 10.1016/j.gene.2012.02.047
12. Published BHD Families by the BHD foundation. BHD Foundation, 2016. Available at: https://www.bhdsyndrome.org/for-researchers/what-is-bhd/introduction/published-bhd-families/ (date of access: 19.12.2026).
13. Hudon V., Sabourin S., Dydensborg A.B. et al. Renal tumour suppressor function of the Birt–Hogg–Dubé syndrome gene product folliculin. J Med Genet 2010;47(3):182–9. DOI: 10.1136/jmg.2009.072009
14. Cash T., Gruber J., Hartman T. et al. Loss of the Birt–Hogg–Dubé tumor suppressor results in apoptotic resistance due to aberrant TGF-mediated transcription. Oncogene 2011;30(22):2534–46. DOI: 10.1038/onc.2010.627
15. Hong S.B., Oh H., Valera V.A. et al. Inactivation of the FLCN tumor suppressor gene induces TFE3 transcriptional activity by increasing its nuclear localization. PLoS One 2010;5(12):e15793. DOI: 10.1371/journal.pone.0015793
16. Furuya M., Hong S.B., Tanaka R. et al. Distinctive expression patterns of glycoprotein non-metastatic B and folliculin in renal tumors in patients with Birt–Hogg–Dubé syndrome. Cancer Sci 2015;106(3):315–23. DOI: 10.1111/cas.12588

Благодарность
Авторы выражают искреннюю благодарность медицинскому персоналу, участвовавшему в обследовании и лечении пациентки, за их профессионализм и внимательное отношение. Особую признательность авторы выражают отделению лучевой диагностики за высококачественное выполнение мультиспиральной компьютерной томографии и точную интерпретацию результатов, а также хирургической команде за успешное проведение этапных лапароскопических органосохраняющих вмешательств.
Авторы также благодарят лаборатории гистологии, иммуногистохимии и молекулярной генетики за проведение генетического тестирования, позволившего установить наследственную природу заболевания.
Мы признательны пациентке за согласие на использование медицинских данных в научных целях и за ее вклад в развитие клинической практики и научного знания.
Acknowledgment
The authors sincerely thank medial staff who participated in examination and treatment of the patient for their professionalism and consideration. The authors want to specifically thank the Radiology Department for high-quality multislice computed tomography and accurate interpretation of the results, as well as the surgical team for successful staged laparoscopic organ-sparing interventions.
The authors also thank Histology, Immunohistochemistry and Molecular Genetics Laboratories for genetic testing which allowed to determine hereditary nature of the disease.
We thank the patient for agreeing to use her medical data for scientific purposes and her contribution to development of clinical practice and scientific knowledge.

Вклад авторов
Г.С. Петросян: разработка концепции и дизайна исследования, написание текста рукописи, выполнение оперативного вмешательства;
А.М. Грабский: разработка концепции и дизайна исследования, анализ полученных данных;
А.В. Симонов: написание текста рукописи, выполнение гистологических, иммуногистохимических и генетических исследований;
Р.А. Амбарцумян: получение данных для анализа, статистический анализ полученных данных, написание текста рукописи;
К.Г. Арзуманян: обзор публикаций по теме статьи; выполнение оперативного вмешательства.
Authors' contributions
G.S. Petrosyan: development of the concept and design of the study, article writing, performance of surgical intervention;
A.M. Grabsky: development of the study concept and design, analysis of the obtained data;
A.V. Simonov: article writing, performing histological, immunohistochemical, and genetic studies;
R.A. Hambardzumyan: data collection for analysis, statistical analysis of the obtained data, article writing;
K.G. Arzumanyan: literature review on the topic of the article, performance of surgical intervention.

ORCID авторов / ORCID of authors
Г.С. Петросян / G.S. Petrosyan: https://orcid.org/0000-0001-6079-0727
А.М. Грабский / A.M. Grabsky: https://orcid.org/0000-0001-9617-9073
А.В. Симонов / A.V. Simonov: https://orcid.org/0000-0001-8627-2469
Р.А. Амбарцумян / R.A. Hambardzumyan: https://orcid.org/0009-0008-8783-9090
К.Г. Арзуманян / K.G. Arzumanyan: https://orcid.org/0009-0008-1766-3093

Конфликт интересов. Авторы заявляют об отсутствии конфликта интересов.
Conflict of interest. The authors declare no conflict of interest.

Финансирование. Работа выполнена без спонсорской поддержки.
Funding. The work was performed without external funding.

Соблюдение прав пациентов. Пациентка предоставила информированное добровольное согласие на использование ее обезличенных медицинских данных в научных целях.
Compliance with patient rights. The patient provided informed voluntary consent for the use of her anonymized medical data for scientific purposes.

Статья поступила: 25.02.2026. **Принята к публикации:** 24.07.2026. **Опубликована онлайн:** 29.09.2026.
Article submitted: 25.02.2026. **Accepted for publication:** 24.07.2026. **Published online:** 29.09.2026.