DOI: https://doi.org/10.17650/1726-9776-2026-22-1-76-81

CC BY 4.0

Клинический случай лечения пациента с герминогенной опухолью в условиях реанимационного отделения

С.А. Арькова[1], П.В. Голубев[2], Е.С. Кузьмина[3], Я.И. Суряхина[3], Ж.И. Банова[3], В.М. Кузьмин[1], А.А. Громов[1]

[1]ФГАОУ ВО Первый МГМУ им. И.М. Сеченова Минздрава России (Сеченовский Университет); Россия, 119048 Москва, ул. Трубецкая, 8, стр. 2;
[2]Медицинский радиологический научный центр им. А.Ф. Цыба – филиал ФГБУ «Национальный медицинский исследовательский центр радиологии» Минздрава России; Россия, 249031 Обнинск, ул. Королева, 4;
[3]ГБУЗ г. Москвы «Городская клиническая больница им. С.С. Юдина Департамента здравоохранения г. Москвы»; Россия, 115446 Москва, пр-д Коломенский, 4

Контакты: Павел Вячеславович Голубев *golubev194@gmail.com*

Герминогенные опухоли яичка представляют собой наиболее распространенные злокачественные новообразования у мужчин молодого возраста. Несмотря на высокую излечиваемость, часть пациентов обращаются в крайне тяжелом состоянии, обусловленном распространенным опухолевым процессом. В статье представлен клинический случай лечения 28-летнего пациента с билатеральной герминогенной опухолью яичка (эмбриональная карцинома), осложненной метастатическим поражением легких, печени и лимфатических узлов, а также тромбозом нижней полой вены с распространением в правое предсердие. В связи с дыхательной недостаточностью пациент находился в отделении реанимации на искусственной вентиляции легких. Инициировано лечение цисплатином в монорежиме, затем проведена эскалация терапии до схемы TIP (паклитаксел, ифосфамид, цисплатин) с профилактикой гранулоцитарно-макрофагальными колониестимулирующими факторами. Несмотря на критическое исходное состояние, отмечена положительная динамика: улучшение общего самочувствия, нормализация показателей онкомаркеров и почти полный ответ по данным компьютерной томографии после 4 курсов химиотерапии. Представленный случай подтверждает, что проведение системной терапии возможно и оправдано даже в условиях интенсивной терапии и искусственной вентиляции легких и может приводить к клиническому выздоровлению и регрессии опухоли.

Ключевые слова: герминогенные опухоли, реанимация, паклитаксел, ифосфамид, цисплатин

Для цитирования: Арькова С.А., Голубев П.В., Кузьмина Е.С. и др. Клинический случай лечения пациента с герминогенной опухолью в условиях реанимационного отделения. Онкоурология 2026;22(1):76–81.
DOI: https://doi.org/10.17650/1726-9776-2026-22-1-76-81

Clinical case of treatment of a patient with germ cell tumor in the intensive care unit

S.A. Arkova[1], P.V. Golubev[2], E.S. Kuzmina[3], Ya.I. Suryakhina[3], Zh.I. Banova[3], V.M. Kuzmin[1], A.A. Gromov[1]

[1]Sechenov First Moscow State Medical University, Ministry of Health of Russia (Sechenov University); Build. 2, 8 Trubetskaya St., Moscow 119048, Russia;
[2]A.F. Tsyb Medical Radiological Research Center – branch of the National Medical Research Radiological Center, Ministry of Health of Russia; 4 Koroleva St., Obninsk 249031, Russia;
[3]S.S. Yudin City Clinical Hospital, Moscow Healthcare Department; 4 Kolomenskiy Proezd, Moscow 115446, Russia

Contacts: Pavel Vyacheslavovich Golubev *golubev194@gmail.com*

Testicular germ cell tumors are the most common malignant neoplasms in young men. Despite overall high curability, some patients present with advanced disease and critical general condition caused by extensive tumor burden. We report a clinical case of a 28-year-old male with bilateral testicular germ cell tumor (embryonal carcinoma) complicated by metastatic involvement of the lungs, liver, lymph nodes, and inferior vena cava thrombosis extending into the right atrium. The patient was admitted to the intensive care unit due to severe respiratory failure and required mechanical ventilation. Cisplatin monotherapy was initiated, followed by escalation to the paclitaxel–ifosfamide–cisplatin (TIP)

regimen with granulocyte-macrophage colony-stimulating factors prophylaxis. Despite the initial critical condition, significant clinical improvement was achieved, including normalization of tumor markers and near-complete response according to CT imaging after four cycles of chemotherapy. This case highlights that systemic chemotherapy can and should be administered even in intensive care settings, including mechanical ventilation, and may lead to clinical recovery and tumor regression.

Keywords: germ cell tumors, intensive care, paclitaxel, ifosfamide, cisplatin

For citation: Arkova S.A., Golubev P.V., Kuzmina E.S. et al. Clinical case of treatment of a patient with germ cell tumor in the intensive care unit. Onkourologiya = Cancer Urology 2026;22(1):76–81. (In Russ.).

DOI: https://doi.org/10.17650/1726-9776-2026-22-1-76-81

Введение

Рак яичка является самым распространенным онкологическим заболеванием в структуре солидных новообразований, поражающих молодых мужчин в возрасте от 15 до 44 лет [1, 2]. По данным мировой литературы, ежегодно в мире выявляется около 7200 новых случаев заболевания [3]. В нашей стране число впервые установленных диагнозов стабильно составляет в среднем от 1300 случаев в год [4]. Более 95 % злокачественных новообразований яичка представлено герминогенными опухолями, происходящими из первичных половых клеток, являющихся предшественниками сперматозоидов [5]. К этой группе в свою очередь относятся семиномы и несеминомные герминогенные опухоли, включающие эмбриональную карциному, опухоль желточного мешка, хориокарциному и др. [6]. У большинства пациентов (до 64 %) заболевание диагностируется на I стадии, однако из-за быстрого роста и раннего распространения герминогенных опухолей число пациентов с IV стадией процесса остается значительным [7, 8].

За последние 50 лет был достигнут значительный прогресс в лечении герминогенных опухолей яичка, что привело к существенному увеличению показателей излечения даже распространенных стадий заболевания. Например, для семином 5-летняя выживаемость составляет 99, 92 и 85 % для пациентов с диагнозом на стадиях I, II и III соответственно [5, 9]. Однако несеминомные герминогенные опухоли ассоциированы с более неблагоприятным прогнозом. Пятилетняя выживаемость для пациентов с благоприятным, промежуточным и неблагоприятным прогнозом после радикального лечения составляет соответственно 90, 76 и 55 % [10].

При этом герминогенные опухоли яичка обладают самой высокой частотой излечения среди всех распространенных солидных новообразований: около 90 % всех случаев опухолей такого типа хорошо поддаются химиотерапии и высокочувствительны к ней [11]. В связи с этим противоопухолевое лечение должно рассматриваться даже у пациентов в крайне тяжелом состоянии, обусловленном массивной распространенностью опухолевого процесса [12].

В данной статье представляем собственный опыт лечения пациента с генерализованной герминогенной опухолью в тяжелом состоянии в условиях реанимационного отделения на респираторной поддержке, получавщего лечение по схеме TIP: паклитаксел 120 мг/м^2 внутривенно (в/в) 1 ч в 1-й и 2-й дни + ифосфамид 1500 мг/м^2 в/в 1 ч (+ месна 100 % дозы ифосфамида в/в струйно) во 2–5-й дни + цисплатин 25 мг/м^2 в/в 1 ч во 2–5-й дни + филграстим 5 мкг/кг подкожно (п/к) в 6–15-й дни (или эмпегфилграстим 7,5 мг п/к в 6-й день или другие пегилированные гранулоцитарно-макрофагальные колониестимулирующие факторы (Г-КСФ)), каждые 3 нед.

Клинический случай

Пациент Б., *28 лет, в апреле 2024 г. обратился за медицинской помощью с жалобами на пальпируемые образования обоих яичек, увеличенные лимфатические узлы левой надключичной области, утомляемость, сухой кашель и одышку при умеренной физической нагрузке. На основании указанных жалоб ему последовательно были выполнены биопсия увеличенного лимфатического узла в левой надключичной области и магнитно-резонансная томография мошонки. Гистологическое и иммуногистохимическое заключение: картина соответствует метастазам злокачественной опухоли с выраженным клеточным полиморфизмом, наиболее вероятна герминогенная опухоль – эмбриональная карцинома. Магнитно-резонансная картина патологических образований правого и левого яичек также соответствует герминогенной опухоли. На основании исследований был установлен диагноз: билатеральный рак яичка pT4N2M1 S2; метастазы в легких, шейных лимфатических узлах; стадия IV.*

С 23.04.2024 по 18.05.2024 по месту жительства пациенту проведено 2 курса полихимиотерапии по схеме EP (этопозид + цисплатин). Далее лечения не получал.

После перерыва в лечении пациент отметил появление частого кашля, одышку при минимальной физической нагрузке, выраженную слабость и диффузную боль в брюшной полости и малом тазу. По данным компьютерной томографии (сентябрь 2024 г.): картина тромбоза нижней полой вены с распространением на левую общую подвздошную вену, признаки вторичного пораже-

ния легких, внутригрудных, нижнешейных слева и забрюшинных лимфатических узлов, гидроперикард, гепатомегалия, гиподенсный очаг в печени. Также было отмечено наличие узлового образования по ходу подвздошно-ободочной артерии.

В октябре 2024 г. пациент был госпитализирован в Онкологический центр № 1 Городской клинической больницы им. С.С. Юдина для дообследования и определения дальнейшей тактики лечения. Была проведена контрольная компьютерная томографии органов грудной клетки, брюшной полости и малого таза с контрастированием (рис. 1), по данным которой отмечалось прогрессирование заболевания – появление множественных очагов в печени, увеличение количества и размеров очагов в легких.

Учитывая распространенность опухолевого процесса с тотальным поражением легких, печени, отдаленных лимфатических узлов, наличие тромбоза нижней полой вены с продолжением тромба в правое предсердие, а также состояние пациента (статус по шкале ECOG 3 (Eastern Cooperative Oncology Group, Восточная кооперативная группа исследования рака)), но при этом молодой возраст больного и потенциальную чувствительность опухоли к лекарственной терапии, было принято решение о попытке проведения противоопухолевого лечения по схеме TIP: паклитаксел 120 мг/м² в/в 1 ч в 1-й и 2-й дни + ифосфамид 1500 мг/м² в/в 1 ч (+ месна 100 % дозы ифосфамида в/в струйно) во 2–5-й дни + цисплатин 25 мг/м² в/в 1 ч во 2–5-й дни + филграстим 5 мкг/кг п/к в 6–15-й дни (или эмпегфилграстим 7,5 мг п/к в 6-й день или другие пегилированные Г-КСФ), каждые 3 нед. Однако в связи с развитием дыхательной недостаточности III стадии пациент был переведен на искусственную вентиляцию легких в режиме управляемой вентиляции с последующей трахеостомией. Лечение было инициировано с монорежима препаратами платины (цисплатин 25 мг/м²).

В условиях отсутствия значимого ответа после 2 введений цисплатина 25 мг/м², сохраняющегося тяжелого состояния пациента (искусственная вентиляция легких, медикаментозная седация) было принято решение эскалировать противоопухолевую терапию: цисплатин 25 мг/м² + ифосфамид 1500 мг/м² + месна (100 % от дозы ифосфамида). После 2 введений наблюдалась минимальная положительная динамика в виде снижения уровня воспалительных маркеров (табл. 1), поэтому было принято решение продолжить противоопухолевое лечение: ифосфамид 1500 мг/м² + месна (100 % дозы ифосфамида) – до 3 введений суммарно и добавить к режиму паклитаксел 135 мг/м² на фоне первичной профилактики Г-КСФ в условиях реанимационного отделения.

В течение 3 дней были проведены 3-кратное введение ифосфамида (1500 мг/м² – 2670 мг) + месна (100 % дозы ифосфамида), 1-кратное введение паклитаксела (135 мг/м² – 240 мг), первичная профилактика Г-КСФ (филграстим 300 мкг п/к). На фоне проведенной терапии была отмечена положительная динамика в виде дальнейшего снижения уровня воспалительных маркеров (см. табл. 1), улучшения общего самочувствия пациента (с помощью медицинского персонала пациент употреблял пищу и воду, усваивал энтеральную нагрузку).

В связи с нарастанием положительной динамики, улучшением общего состояния пациента, нормализацией дыхания и показателей крови больному была удалена трахеостомическая трубка и пациент был переведен в химио-

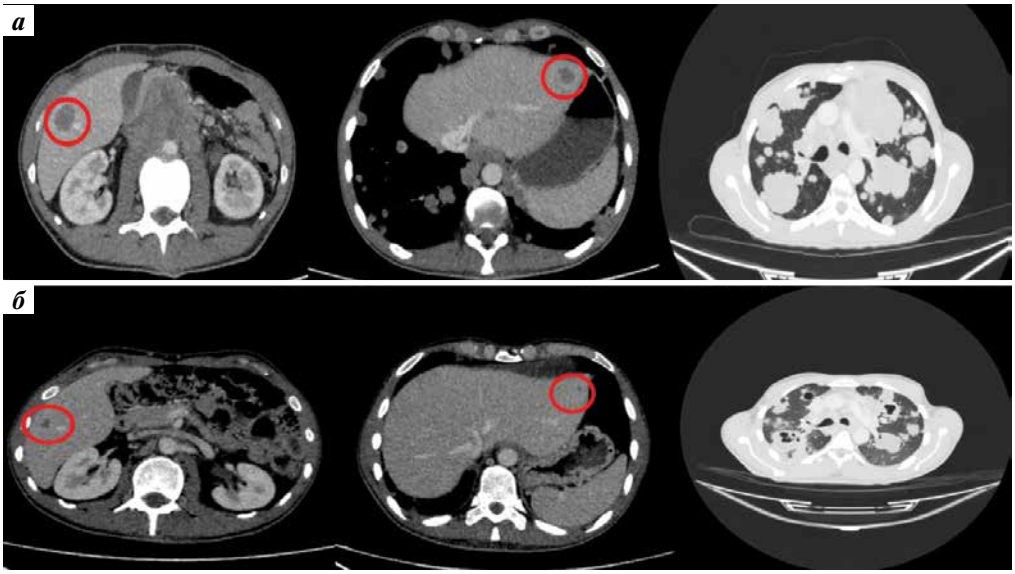

Рис. 1. *Компьютерные томограммы: а – до лечения (октябрь 2024 г.); б – после 2 курсов полихимиотерапии по схеме TIP (паклитаксел, ифосфамид, цисплатин) (декабрь 2024 г.). Овалами показаны метастатические очаги в печени*
Fig. 1. *Computed tomography images: a – prior to treatment (October 2024); б – after 2 courses of polychemotherapy per the TIP (paclitaxel, ifosfamide, cisplatin) scheme (December 2024.). Ovals indicate metastatic lesions in the liver*

Таблица 1. *Уровни онкомаркеров в динамике*
Table 1. *Dynamics of tumor markers*

Онкомаркер Tumor marker	До проведения 1-го курса химиотерапии (октябрь 2024 г.) Prior to the 1st chemotherapy course (October 2024)	После 1-го курса химиотерапии After the 1st chemotherapy course	После 2-го курса химиотерапии After the 2nd chemotherapy course	После 3-го курса химиотерапии (январь 2025 г.) After the 3rd chemotherapy course (January 2025)	После завершения лечения (март 2025 г.) After treatment completion (March 2025)	После завершения лечения (июль 2025 г.) After treatment completion (July 2025)
Хорионический гонадотропин человека, мМЕ/мл Human chorionic gonadotropin, mIU/mL	4047,45	1609,04	31,82	0,83	<0,5	2,800
Лактатдегидрогеназа, ЕД/л Lactate dehydrogenase, U/L	2330	1066,5	337,7	171,2	211,7	205,5
Альфа-фетопротеин, нг/мл Alpha-fetoprotein, ng/mL	300,88	872,48	42,11	3,865	2,289	3,272

терапевтическое отделение № 2. В начале ноября в стабильном, удовлетворительном состоянии с нарастающей положительной динамикой пациент был выписан.

За следующие 3 мес пациент получил еще 3 курса химиотерапии по схеме TIP (ифосфамид 1500 мг/м² во 2–5-й дни + цисплатин 25 мг/м² во 2–5-й дни + месна (100 % от дозы ифосфамида) во 2–5-й дни + паклитаксел 120 мг/м² в 1–2-й дни + филграстим 5 мкг/кг в 6–15-й дни). Перед каждым курсом химиотерапии проводились лабораторные исследования на хорионический гонадотропин человека, лактатдегидрогеназу, альфа-фетопротеин (см. табл. 1). Для контроля лечения была выполнена компьютерная томография органов грудной клетки, брюшной полости и малого таза с контрастированием в январе 2025 г., по данным которой в сравнении с baseline от 17 октября 2024 г. по критериям RECIST 1.1 отмечался частичный ответ (см. рис. 1). С учетом реализованного объема лечения и достигнутого эффекта было принято решение оставить пациента под динамическое наблюдение. По данным КТ в динамике и уровню онкомаркеров сохраняется положительная динамика, признаков прогрессирования заболевания не отмечается.

Обсуждение

Герминогенные опухоли яичка относятся к числу наиболее чувствительных к современным противоопухолевым препаратам злокачественных новообразований. Это открывает широкие возможности для лечения пациентов даже с метастатическим поражением. Стандартом 1-й линии химиотерапии для большинства пациентов с метастатическими герминогенными опухолями является режим BEP (блеомицин, этопозид, цисплатин) [13]. Внедрение этого режима произвело революцию в онкологическом сообществе, обеспечив высокую частоту излечения (до 95 %) пациентов с распространенными формами герминогенных опухолей, и до сих пор данный режим является основой терапии для большинства групп прогноза согласно классификации IGCCCG (International Germ Cell Cancer Collaborative Group, Международная группа по изучению герминогенных опухолей яичка) [14–16]. Однако режим BEP имеет свои ограничения, прежде всего связанные с потенциальной легочной токсичностью блеомицина, что может быть критически опасно для пациентов с уже существующими нарушениями функции легких или другими критическими состояниями, требующими респираторной поддержки [15, 17].

Режим TIP (паклитаксел, ифосфамид, цисплатин), который был применен в описанном клиническом наблюдении, хорошо зарекомендовал себя как эффективная опция терапии 2-й и последующих линий при рецидивирующем или рефрактерном заболевании, а также может быть рассмотрен в качестве 1-й линии терапии у пациентов с неблагоприятным прогнозом или при наличии противопоказаний к блеомицину [13, 18]. При этом прямое сравнение режимов BEP и TIP в 1-й линии у пациентов с промежуточным и неблагоприятным прогнозом по IGCCCG показало их равную эффективность – выживаемость без прогрессирования в течение 1 года 72 % [19]. Результаты II фазы исследования G.M. Mead и соавт., посвященного изучению TIP в качестве химиотерапии резерва, продемонстри-

ровали объективный ответ у 60 % пациентов и возможность достижения долгосрочной выживаемости у значительной части пациентов, ранее получивших BEP [18]. Аналогично G.V. Kondagunta и соавт. подтвердили высокую эффективность TIP в сложных клинических ситуациях. Из 46 пациентов с распространенным метастатическим процессом 32 (70 %) достигли полного ответа на проводимую терапию. За период наблюдения 69 мес 29 пациентов оставались без признаков заболевания, что привело к устойчивой частоте полных ремиссий в 63 % и 2-летней выживаемости без прогрессирования 65 % [20]. В недавнем отечественном исследовании Э.Р. Исраелян и соавт. оценили эффективность режима TIP у пациентов с несеминомными герминогенными опухолями промежуточного и неблагоприятного прогноза, у которых наблюдалось неудовлетворительное снижение уровня онкомаркеров после первого курса химиотерапии по схеме BEP. Результаты показали, что 1-годичная выживаемость без прогрессирования в общей популяции составила 76,6 %, а общая выживаемость – 81 %. При этом у пациентов с промежуточным прогнозом эти показатели составили 100 %, а у пациентов с неблагоприятным прогнозом – 68 и 73,8 % соответственно. Авторы сделали вывод, что режим TIP может улучшить результаты лечения 1-й линии в данной группе пациентов [16].

В контексте первичного лечения, особенно у пациентов с неблагоприятным прогнозом и сопутствующими заболеваниями, исключающими применение блеомицина, режим TIP показывает убедительные результаты. Профиль токсичности TIP отличается от BEP, основной акцент смещается на миелосупрессию и нефротоксичность, что требует тщательного мониторинга и активной поддерживающей терапии [21]. Успех в данном случае подтверждает, что TIP является эффективной и, возможно, более безопасной альтернативой BEP для пациентов с отягощенным соматическим анамнезом, обеспечивая при этом высокий потенциал для излечения. При этом также важно иметь в виду, что отсрочка начала специфического противоопухолевого лечения у пациентов с метастатическим заболеванием, даже находящихся в критическом состоянии, может привести к необратимым осложнениям и летальному исходу. Представленный клинический случай ярко иллюстрирует, что начало интенсивной химиотерапии в условиях отделения реанимации и интенсивной терапии не только возможно, но и является необходимым условием для спасения жизни пациента.

Заключение

Лечение герминогенных несеминомных опухолей распространенных стадий представляет трудную задачу у пациентов с тяжелым общим состоянием. Описанный случай показывает, что эскалация терапии у больных, нуждающихся в респираторной поддержке и реанимационных мероприятиях, не только дает положительный эффект в рамках общего состояния пациента, но и вызывает регрессию опухоли. Медицинское сообщество должно иметь в виду то, что пациенты с плохим прогнозом могут нуждаться в эскалации терапии и ее необходимо рассматривать как эффективный вариант лечения при отрицательных результатах редуцированного курса терапии EP.

Литература / References

1. Siegel R.L., Giaquinto A.N., Jemal A. Cancer statistics, 2024. CA Cancer J Clin 2024;74(1):12–49. DOI: 10.3322/caac.21820
2. Giona S. The Epidemiology of Testicular Cancer. In: Urologic Cancers. Chapter 9. Eds.: N. Barber, A. Ali. Brisbane (AU): Exon Publications, 2022.
3. Bray F., Laversanne M., Sung H. et al. Global cancer statistics 2022: GLOBOCAN estimates of incidence and mortality worldwide for 36 cancers in 185 countries. CA Cancer J Clin 2024;74(3):229–63. DOI: 10.3322/caac.21834
4. Состояние онкологической помощи населению России в 2022 году. Под ред. А.Д. Каприна, В.В. Старинского, А.О. Шахзадовой. М.: МНИОИ им. П.А. Герцена – филиал ФГБУ «НМИЦ радиологии» Минздрава России, 2023. 239 с. State of oncological care in Russia in 2022. Eds.: A.D. Kaprin, V.V. Starinskiy, A.O. Shachzadova. Moscow: MNIOI im. P.A. Gertsena – filial FGBU “NMITS radiologii” Minzdrava Rossii, 2023. 239 p. (In Russ.).
5. McHugh D.J., Gleeson J.P., Feldman D.R. Testicular cancer in 2023: Current status and recent progress. CA Cancer J Clin 2024;74(2):167–86. DOI: 10.3322/caac.21819
6. Tateo V., Mollica V., Rizzo A. et al. Re: WHO Classification of Tumours, 5th edn. Vol. 8: Urinary and Male Genital Tumours. Eur Urol 2023;84(3):348–9. DOI: 10.1016/j.eururo.2023.04.030
7. Pang K.H., Alnajjar H.M., Muneer A. Diagnosis, treatment and survival from testicular cancer: real-world data from the national health service England 2013 and 2020. Clin Genitourin Cancer 2025;23(4):102367. DOI: 10.1016/j.clgc.2025.102367
8. Grela K., Sobchynskyi M., Piętak M. et al. Salvage chemotherapy in the intensive care unit: a case report of successful treatment of a critically ill patient with metastatic testicular germ cell tumor. Front Med (Lausanne) 2025;12:1599413. DOI: 10.3389/fmed.2025.1599413
9. Singla N., Bagrodia A., Baraban E. et al. Testicular germ cell tumors: a review. JAMA 2025;333(9):793–803. DOI: 10.1001/jama.2024.27122
10. Kier M.G., Lauritsen J., Mortensen M.S. et al. Prognostic factors and treatment results after bleomycin, etoposide, and cisplatin in germ cell cancer: a population-based study. Eur Urol 2017;71(2):290–8. DOI: 10.1016/j.eururo.2016.09.015
11. Briones J., Diaz P., Nicholson B.D. High-dose chemotherapy as initial salvage chemotherapy in patients with relapsed or refractory testicular cancer: a systematic review and meta-analysis. Front Oncol 2024;14:1437574. DOI: 10.3389/fonc.2024.1437574
12. Tryakin A., Fedyanin M., Bulanov A. et al. Dose-reduced first cycle of chemotherapy for prevention of life-threatening acute

complications in nonseminomatous germ cell tumor patients with ultra high tumor markers and/or poor performance status. J Cancer Res Clin Oncol 2018;144(9):1817–23. DOI: 10.1007/s00432-018-2695-4
13. Матвеев В.Б., Волкова М.И., Гладков О.А. и др. Герминогенные опухоли у мужчин. Практические рекомендации RUSSCO, часть 1.2. Злокачественные опухоли 2024;14(3s2):267–99. DOI: 10.18027/2224-5057-2024-14-3s2-1.2-11
Matveev V.B., Volkova M.I., Gladkov O.A. et al. Germ cell tumors in men. RUSSCO practical recommendations, part 1.2. Zlokachestvennyye opukholi = Malignant Tumours 2024;14(3s2): 267–99. (In Russ.). DOI: 10.18027/2224-5057-2024-14-3s2-1.2-11
14. International Germ Cell Consensus Classification: a prognostic factor-based staging system for metastatic germ cell cancers. International Germ Cell Cancer Collaborative Group. J Clin Oncol 1997;15(2):594–603. DOI: 10.1200/JCO.1997.15.2.594
15. De Wit R., Stoter G., Kaye S.B. et al. Importance of bleomycin in combination chemotherapy for good-prognosis testicular nonseminoma: a randomized study of the European Organization for Research and Treatment of Cancer Genitourinary Tract Cancer Cooperative Group. J Clin Oncol 1997;15(5):1837–43. DOI: 10.1200/JCO.1997.15.5.1837
16. Исраелян Э.Р., Трякин А.А., Румянцев А.А. и др. Режим паклитаксел, ифосфамид, цисплатин (TIP) при несеминомных герминогенных опухолях неблагоприятного и промежуточного прогноза с неудовлетворительным снижением уровня онкомаркеров: исследование II фазы. Злокачественные опухоли 2022;12(3):11–20. DOI: 10.18027/2224-5057-2022-12-3
Israelyan E.R., Tryakin A.A., Rumyantsev A.A. et al. Paclitaxel, ifosfamide, cisplatin (TIP) for the treatment of intermediateand poor-risk nonseminomatous germ cell tumors with an inadequate decrease in tumor markers: a phase II study. Zlokachestvennyye opukholi = Malignant Tumours 2022;12(3):11–20. (In Russ.). DOI: 10.18027/2224-5057-2022-12-3
17. Azambuja E., Fleck J.F., Batista R.G., Menna Barreto S.S. Bleomycin lung toxicity: who are the patients with increased risk? Pulm Pharmacol Ther 2005;18(5):363–6. DOI: 10.1016/j.pupt.2005.01.007
18. Mead G.M., Cullen M.H., Huddart R. et al.; MRC Testicular Tumour Working Party. A phase II trial of TIP (paclitaxel, ifosfamide and cisplatin) given as second-line (post-BEP) salvage chemotherapy for patients with metastatic germ cell cancer: a medical research council trial. Br J Cancer 2005;93(2):178–84. DOI: 10.1038/sj.bjc.6602682
19. Chevreau C., Massard C., Flechon A. et al. Multicentric phase II trial of TI-CE high-dose chemotherapy with therapeutic drug monitoring of carboplatin in patients with relapsed advanced germ cell tumors. Cancer Med 2021;10(7):2250–8. DOI: 10.1002/cam4.3687
20. Kondagunta G.V., Bacik J., Donadio A. et al. Combination of paclitaxel, ifosfamide, and cisplatin is an effective second-line therapy for patients with relapsed testicular germ cell tumors. J Clin Oncol 2005;23(27):6549–55. DOI: 10.1200/JCO.2005.19.638
21. Feldman D.R., Powles T. Salvage high-dose chemotherapy for germ cell tumors. Urol Oncol 2015;33(8):355–62. DOI: 10.1016/j.urolonc.2015.01.025

Вклад авторов
С.А. Арькова, В.М. Кузьмин: обработка материала, написание текста статьи;
П.В. Голубев, Е.С. Кузьмина: проведение этапов лечения, научное редактирование;
Я.И. Суряхина, Ж.И. Банова: проведение этапов лечения;
А.А. Громов: сбор научного материала.
Authors' contributions
S.A. Arkova, V.M. Kuzmin: data processing, article writing;
P.V. Golubev, E.S. Kuzmina: patient treatment, scientific editing;
Ya.I. Suryakhina, Zh.I. Banova: patient treatment;
A.A. Gromov: scientific data collection.

ORCID авторов / ORCID of authors
С.А. Арькова / S.A. Arkova: https://orcid.org/0000-0002-1843-8743
П.В. Голубев / P.V. Golubev: https://orcid.org/0000-0003-3532-6476
Е.С. Кузьмина / E.S. Kuzmina: https://orcid.org/0009-0007-2856-5176
Я.И. Суряхина / Ya.I. Suryakhina: https://orcid.org/0000-0003-0874-0217
Ж.И. Банова / Zh.I. Banova: https://orcid.org/0000-0001-7351-2662
В.М. Кузьмин / V.M. Kuzmin: https://orcid.org/0009-0000-9658-3586
А.А. Громов / A.A. Gromov: https://orcid.org/0000-0002-3250-9720

Конфликт интересов. Авторы заявляют об отсутствии конфликта интересов.
Conflict of interest. The authors declare no conflict of interest.

Финансирование. Работа выполнена без спонсорской поддержки.
Funding. The work was performed without external funding.

Соблюдение прав пациентов. Пациент подписал информированное согласие на публикацию своих данных.
Compliance with patient rights. The patient gave written informed consent to the publication of his data.

Статья поступила: 07.01.2026. **Принята к публикации:** 19.03.2026. **Опубликована онлайн:** 29.06.2026.
Article submitted: 07.01.2026. **Accepted for publication:** 19.03.2026. Published online: 29.06.2026.