DOI: https://doi.org/10.17650/1726-9776-2026-22-2-87-94

CC BY 4.0

Редкий вариант метастазирования рака предстательной железы в придаток яичка Клиническое наблюдение

Д.М. Ягудаев, В.А. Беженар, В.С. Остапчук

ЧУЗ «Центральная клиническая больница «РЖД-Медицина»; Россия, 129128 Москва, ул. Будайская, 2

Контакты: Даниэль Меерович Ягудаев *y.d.m.21@mail.ru*

Метастазирование рака предстательной железы (РПЖ) в придаток яичка – крайне редкое явление, описанное лишь в 23 случаях в мировой литературе. Данное наблюдение демонстрирует уникальный клинический случай, подчеркивающий диагностические сложности и роль современных методов визуализации в выявлении нетипичных очагов. В статье представлен клинический случай метастазирования ацинарной аденокарциномы предстательной железы в придаток левого яичка, проанализированы патогенез, диагностические подходы и терапевтические стратегии при подобных редких локализациях.

У пациента 67 лет с раком предстательной железы (исходно cT2cN0M0, сумма баллов по шкале Глисона 8) после радикальной лапароскопической простатэктомии с тазовой лимфодиссекцией (21.09.2023) при гистологическом исследовании выявлены прогрессирование до стадии pT3bN1 (3/24 лимфатического узла), сумма баллов по шкале Глисона 9 (4 + 5), положительный край резекции (R1). Проведена адъювантная лучевая терапия (суммарная очаговая доза 70,8 Гр) и андрогендепривационная терапия (гозерелин). При биохимическом рецидиве (уровень простатического специфического антигена (ПСА) >2 нг/мл) выполнена позитронно-эмиссионная томография, совмещенная с компьютерной томографией (ПЭТ/КТ), с простатическим специфическим мембранным антигеном (ПСМА), выявившая очаги в придатке левого яичка, легком и костях. Для верификации проведена двусторонняя орхидэктомия. Гистологическое исследование выявило в придатке левого яичка рост ацинарной аденокарциномы с васкулярной и периневральной инвазией, идентичной по строению с карциномой предстательной железы; в краях резекции опухолевого роста нет. ПЭТ/КТ с ПСМА выявила интенсивный захват в придатке левого яичка (максимальная интенсивность накопления радиофармпрепарата 12,7), левом легком (очаг 6 мм) и костях. Орхидэктомия подтвердила метастатическую аденокарциному в придатке с васкулярной и периневральной инвазией, идентичной первичной опухоли предстательной железы. Результат иммуногистохимического исследования: экспрессия ПСА (+++), ПСМА (+++), отсутствие экспрессии PLAP и OCT3/4, что исключило герминогенную опухоль. Результат молекулярного тестирования (HRR-гены): без мутаций. На фоне прогрессирования назначен энзалутамид (160 мг/сут).

Метастазы рака предстательной железы в придаток яичка – казуистика (0,01 % случаев), требующая дифференциации с первичными опухолями яичка. ПЭТ/КТ с ПСМА – ключевой метод диагностики при биохимическом рецидиве, особенно для редких локализаций (чувствительность 85–92 % уровне при ПСА >0,5 нг/мл). Агрессивное течение (сумма баллов по шкале Глисона 9, R1, ранний рецидив) предопределяет мультифокальное прогрессирование, включая нетипичные очаги. Орхидэктомия сочетает лечебную (андрогенная депривация) и диагностическую роль. Описание подобных случаев необходимо для разработки оптимальных алгоритмов ведения.

Ключевые слова: рак предстательной железы, метастаз в придатке яичка, редкая локализация метастазов, позитронно-эмиссионная томография, совмещенная с компьютерной томографией, с простатическим специфическим мембранным антигеном, биохимический рецидив, ацинарная аденокарцинома, положительный хирургический край, орхидэктомия, андрогендепривационная терапия

Для цитирования: Ягудаев Д.М., Беженар В.А., Остапчук В.С. Редкий вариант метастазирования рака предстательной железы в придаток яичка. Клиническое наблюдение. Онкоурология 2026;22(2):87–94.

DOI: https://doi.org/10.17650/1726-9776-2026-22-2-87-94

A rare variant of prostate cancer metastasis to the epididymis: a clinical observation

D.M. Yagudaev, V.A. Bezhenar, V.S. Ostapchuk

Central Clinical Hospital "RZD-Medicine"; 2 Budayskaya St., Moscow 129128, Russia

Contacts: Daniel Meerovich Yagudaev *y.d.m.21@mail.ru*

Metastasis of prostate cancer to the epididymis is exceptionally rare, with only 23 cases reported. This case highlights diagnostic challenges and underscores the role of advanced imaging in detecting atypical metastases.
Aim. To present a case of acinar adenocarcinoma metastatic to the left epididymis, analyzing pathogenesis, diagnostic approaches, and management strategies.
A 67-year-old male with prostate cancer (initial cT2cN0M0, Gleason 8) underwent laparoscopic radical prostatectomy with pelvic lymphadenectomy (21.09.2023). Histopathology revealed pT3bN1 (3/24 nodes), Gleason 9 (4 + 5), positive surgical margin (R1). Adjuvant radiotherapy (total dose 70.8 Gy) and androgen deprivation therapy (goserelin) were administered. Upon biochemical recurrence (prostate-specific antigen (PSA) >2 ng/mL), positron emission tomography combined with computed tomography, with prostate-specific membrane antigen (PSMA-PET/CT) detected lesions in the left epididymis, lung, and bones. Bilateral orchiectomy was performed. Histological examination included morphology and immunohistochemical study (PSA, PSMA, NKX3.1). PSMA-PET/CT showed intense uptake in the left epididymis (standardized uptake value maximum 12.7), left lung (6 mm nodule), and bones. Orchiectomy confirmed metastatic adenocarcinoma in the epididymis with vascular/perineural invasion, morphologically identical to primary prostate cancer. IHC: PSA (+++), PSMA (+++), PLAP (–), OCT3/4 (–), excluding germ cell tumor. HRR gene testing revealed no mutations. Enzalutamide (160 mg/day) was initiated due to progression.
Epididymal metastases from prostate cancer are anecdotal (0.01 %), requiring differentiation from primary testicular tumors. PSMA-PET/CT is pivotal for detecting atypical recurrences (sensitivity 85–92 % at PSA >0.5 ng/mL). Aggressive features (Gleason 9, R1, early recurrence) predict multifocal progression, including rare sites. Orchiectomy serves dual diagnostic and therapeutic purposes (androgen deprivation). Reporting such cases is crucial for optimizing management algorithms.

Keywords: prostate cancer, epididymal metastasis, rare metastatic location, positron emission tomography combined with computed tomography, with prostate-specific membrane antigen, biochemical recurrence, acinar adenocarcinoma, positive surgical margin, orchiectomy, androgen deprivation therapy

For citation: Yagudaev D.M., Bezhenar V.A., Ostapchuk V.S. A rare variant of prostate cancer metastasis to the epididymis: a clinical observation. Onkourologiya = Cancer Urology 2026;22(2):87–94. (In Russ.).

DOI: https://doi.org/10.17650/1726-9776-2026-22-2-87-94

Введение

Рак предстательной железы (РПЖ) является основной причиной заболеваемости и смертности среди мужчин. Ежегодно выявляют 1,6 млн случаев заболевания РПЖ, а 366 тыс. мужчин ежегодно умирают от него [1]. В то время как большинство случаев протекает без угрозы смертности, многие пациенты обращаются с локализованным, местно-распространенным или метастатическим раком среднего или высокого риска и, несмотря на лечение, умирают от прогрессирования заболевания [2]. По данным GLOBOCAN 2020 г., среди 1,4 млн пациентов с впервые выявленным РПЖ у 5–10 % уже имеется метастатический процесс. В странах с низким уровнем скрининга (например, в Азии и Африке) доля метастатических случаев при первичной диагностике может достигать 30–50 %. При метастатическом РПЖ 5-летняя выживаемость составляет около 30 % (данные American Cancer Society, 2023).

Часто РПЖ метастазирует в лимфатические узлы и кости, а реже – в легкие, печень и надпочечники [3]. Наиболее редко РПЖ метастазирует в яичко; в настоящее время опубликовано около 200 научных клинических наблюдений (по данным PubMed).

Представляем клиническое наблюдение о метастатическом поражении придатка левого яичка у пациента с РПЖ.

Клинический случай

Пациент Я., *67 лет, обратился к урологу в мае 2023 г. в связи с жалобами на затрудненное мочеиспускание. При обследовании выявлено повышение уровня общего простатического специфического антигена (ПСА) до 23 нг/мл; по данным ультразвукового исследования объем предстательной железы 45 см³, объем остаточной мочи 150 мл. Данные магнитно-резонансной томографии органов малого таза с контрастным усилением (от 15.08.2023): размеры предстательной железы 47 × 33 × 36 см, центральная зона увеличена в размерах, пролабирует в мочевой пузырь, сигнал от нее неравномерно снижен на T2. После внутривенного контрастирования отмечаются очаги PI-RADS 5 в периферической зоне с обеих сторон.*

В последующем пациент наблюдался в Центральной клинической больнице «РЖД-Медицина». 17.08.2023 выполнена мультифокальная биопсия предстательной железы. Данные гистологического исследования (от 21.08.2023): ацинарная аденокарцинома предстательной железы, максимальная сумма баллов по шкале Глисона (индекс Глисона) 8 (4 + 4), градирующая группа IV, с выраженным компонентом интрадуктальной карциномы, с периневральной инвазией в биоптатах № 6, 8 и 12; опухоль присутствует во всех биоптатах. Количество фрагментов с аденокарциномой – 12. Максимальный процент опухоли в биоптате 100 %.

По результатам мультиспиральной компьютерной томографии органов грудной клетки, органов брюшной полости с контрастным усилением и остеосцинтиграфии данных об отдаленном метастазировании не получено.

Установлен диагноз: РПЖ II стадии, cT2cN0M0, индекс Глисона 8 (4 + 4), IIB клиническая группа.

Учитывая локализованный характер заболевания, отсутствие костных и висцеральных метастазов и соматической отягощенности пациента, на онкологическом консилиуме было принято решение о выполнении радикальной лапароскопической простатэктомии с расширенной тазовой лимфаденэктомией.

21.09.2023 пациенту проведена операция в объеме радикальной лапароскопической простатэктомии, тазовой лимфаденэктомии. Интраоперационно, во время выполнения задней диссекции предстательной железы было выявлено, что она интимно спаяна с передней стенкой прямой кишки. При выделении прямая кишка была вскрыта на протяжении 1 см. После выделения предстательной железы дефект был ушит двухрядным швом с помощью рассасывающегося шовного материала Vicryl 3.0.

Данные гистологического исследования (от 03.10.2023): ацинарная аденокарцинома предстательной железы, максимальный индекс Глисона 9 (4 + 5), прогностическая стадия IV, прогностическая группа V, с поражением правой и левой долей, периневральной и лимфоваскулярной инвазией, экстрапростатическим распространением, инвазией в левый семенной пузырек. В общей сложности исследовано 24 лимфатических узла, в 3 из которых метастазы аналогичного рака. Хирургический край резекции проходит по опухоли по передней части предстательной железы справа (протяженность положительного края 1,1 мм и 0,2 мм), передней части слева (протяженность положительного края 0,3 мм) и задней части слева (протяженность положительного края 1 мм). Стадия (по системе стадирования AJCC/TNM 8-го издания): pT3b pN1 (3/24) LVI, PnI, R1.

Установлен диагноз: РПЖ IV стадии, pT3bpN1cM1cLv1Pn1R1, индекс Глисона 9 (4 + 5), II клиническая группа. Хирургическое лечение: лапароскопическая радикальная простатэктомия, тазовая лимфодиссекция 21.09.2023.

Учитывая стадию заболевания, наличие положительного операционного края и риск прогрессирования, на онкологическом консилиуме от 13.11.2023 рекомендовано выполнение дистанционной лучевой терапии по радикальной программе на ложе удаленной предстательной железы и зону регионарного лимфооттока и андрогендепривационной терапии до 2 лет.

Пациенту проведен курс дистанционной лучевой терапии по радикальной программе с 15.11.2023 по 03.01.2024 на область ложа удаленной предстательной железы (суммарная очаговая доза 70,8 Гр) и зону регионарного лимфооттока (суммарная очаговая доза 50 Гр). Андрогендепривационная терапия (гозерелин 3,6 мг 1 раз в 28 дней) начата с 08.11.2023.

Пациент регулярно проходил контрольные обследования, по результатам которых от апреля и июля 2024 г. данных о наличии рецидива/отдаленного метастазирования не выявлено.

В связи с повышением уровня общего ПСА >2 нг/мл от надира (надир 0,062 нг/мл) после проведения радикальной лапароскопической простатэктомии с тазовой лимфаденэктомией и дистанционной лучевой терапии пациенту 24.01.2025 выполнена позитронно-эмиссионная томография, совмещенная с компьютерной томографией (ПЭТ/КТ), с простатическим специфическим мембранным антигеном (ПСМА): признаков локального рецидива не выявлено, обнаружен солидный очаг с выраженной гиперэкспрессией в левом яичке, единичный очаг в левом легком, V ребре слева, подвздошной левой лобковой кости.

Результат анализа крови на тестикулярные онкомаркеры и тестостерон общий (от 07.02.2025): тестостерон общий 0,15 нг/мл, альфа-фетопротеин 5 МЕ/мл, бета-хорионический гонадотропин человека 0,1 мМе/мл, лактатдегидрогеназа 172 ед/л.

Установлен диагноз: РПЖ IV стадии, pT3bpN1cM1c Lv1Pn1R1, индекс Глисона 9 (4 + 5); прогрессирование онкологического процесса от января 2025 г. (метастатическое поражение левого легкого, костей скелета, левого яичка); IV клиническая группа.

В целях удаления новообразования в яичке и эндогенной андрогенной депривации 10.02.2025 пациенту была выполнена двусторонняя орхидэктомия.

Данные гистологического исследования (от 14.02.2025): 1) в придатке левого яичка (рис. 1) обнаружен рост ацинарной аденокарциномы (рис. 2) с васкулярной (рис. 3) и периневральной (рис. 4) инвазией, идентичной по строению с карциномой предстательной железы; в краях резекции опухолевого роста нет; в левом яичке атрофия семенных канальцев с отсутствием сперматогенеза; 2) в правом яичке атрофия семенных канальцев с отсутствием сперматогенеза; в левом придатке фиброз стромы и расширение просветов семявыносящих протоков (рис. 5, 6).

Для определения возможностей для целевой терапии был проведен анализ на наличие патогенных мутаций в генах системы репарации ДНК (HRR). Исследование выполнено методом высокопроизводительного секвенирования (NGS) на панели, включающей гены BRCA1,

Рис. 1. *Макрофотография. Левое яичко*
Fig. 1. *Macro photograph. Left testicle*

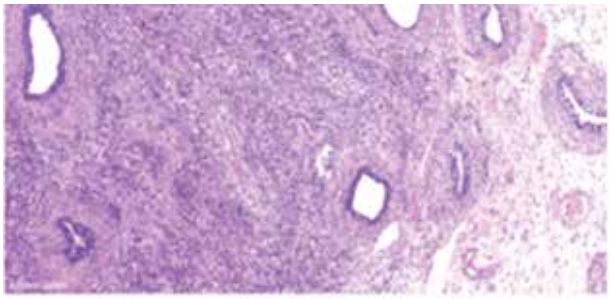

Рис. 2. *Гистологическое исследование. Придаток левого яичка (окраска гематоксилинном и эозином)*
Fig. 2. *Histological examination. Epididymis of the left testicle (hematoxylin and eosin staining)*

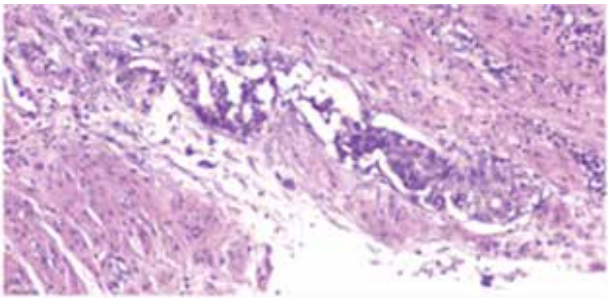

Рис. 3. *Гистологическое исследование. Опухолевые эмболы (окраска гематоксилинном и эозином)*
Fig. 3. *Histological examination. Tumor emboli (hematoxylin and eosin staining)*

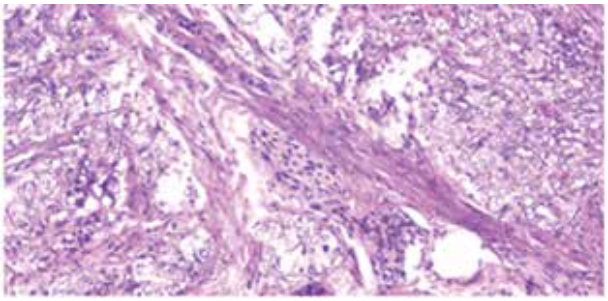

Рис. 4. *Гистологическое исследование. Периневральный рост (окраска гематоксилинном и эозином)*
Fig. 4. *Histological examination. Perineural growth (hematoxylin and eosin staining)*

Рис. 5. *Макрофотография. Правое яичко*
Fig. 5. *Macro photograph. Right testicle*

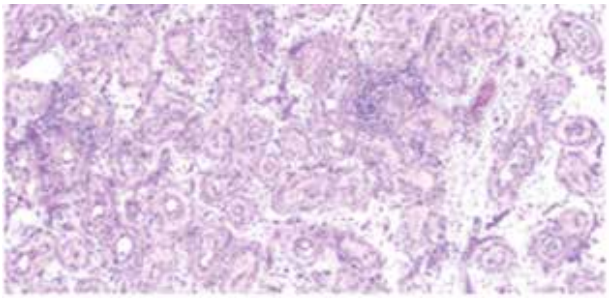

Рис. 6. *Гистологическое исследование. Атрофия семенных канальцев (окраска гематоксилинном и эозином)*
Fig. 6. *Histological examination. Atrophy of the seminiferous tubules (hematoxylin and eosin staining)*

BRCA2, ATM, CHEK2, CDK12 и др. Биологическим материалом для исследования послужил образец ткани метастаза в придатке яичка, полученный в ходе орхидэктомии. По результатам анализа патогенных мутаций в генах HRR не выявлено. Данный результат позволил исключить терапию ингибиторами PARP на текущем этапе и стал дополнительным обоснованием для назначения энзалутамида.

24.02.2025 проведен онкологический консилиум. С учетом прогрессирования опухолевого процесса с висцеральным метастазированием (левое легкое, придаток левого яичка), множественного метастазирования в кости скелета (очаги в V ребре, левой подвздошной и лобковой кости), высокого индекса Глисона (9 (4 + 5)), возраста пациента, его соматического статуса (ECOG 1 (Eastern Cooperative Oncology Group, Восточная кооперативная

группа исследования рака)), стадии заболевания и степени дифференцировки опухоли, ранее проведенного лечения, отсутствия мутации в генах HRR было принято решение о прекращении гормональной терапии аналогами лютеинизирующего гормона рилизинг-гормона и начале терапии ингибитором андрогенных рецепторов энзалутамидом в дозе 160 мг/сут длительно.

В настоящее время пациент принимает энзалутамид в дозе 160 мг/сут. Пациент находится под динамическим наблюдением.

Обзор литературы

Наиболее часто РПЖ метастазирует в кости, легкие, печень и органы центральной нервной системы. По данным PubMed, описано около 200 клинических наблюдений по поводу метастазирования РПЖ в яичко, а в придаток яичка представлено только 23 клинических наблюдения [4–26]. Помимо метастазирования РПЖ в придаток яичка в современной литературе также описаны редкие случаи метастазирования в щитовидную железу [27, 28] или в уже существующий узел щитовидной железы [29].

Так, в клиническом наблюдении S. Serfling и соавт. у 73-летнего мужчины с РПЖ (pT3bN0; индекс Глисона 7) через 8 лет после радикальной простатэктомии и лучевой терапией развился биохимический рецидив (уровень ПСА 1,1 нг/мл). Через 4 года пациенту выполнена субкапсулярная орхидэктомия с эндогенной андрогенной депривацией. Левый придаток яичка был удален, и по данным патоморфологического исследования метастатическое поражение было подтверждено [4].

О метастазировании РПЖ в придаток яичка также сообщается S. Santos-Lopes и соавт. В работе описан случай мужчины 69 лет европеоидной расы, имевшего в анамнезе колоректальную аденокарциному в возрасте 37 лет, который в возрасте 63 лет был подвергнут радикальной простатэктомии и адъювантной лучевой терапии в связи с РПЖ (pT3N0M0R1, индекс Глисона 8 (5 + 3)). Через 5 лет после лечения РПЖ был выявлен биохимический рецидив. Сканирование костей и компьютерная томография органов брюшной полости и малого таза не выявили метастатического поражения или местного рецидива. Поскольку уровень ПСА сыворотке крови продолжал повышаться, достигнув 20 нг/мл, была проведена ПЭТ/КТ с ^{68}Ga-ПСМА, показавшая высокий захват в левом яичке и ретровезикальном пространстве. Магнитно-резонансная томография органов малого таза подтвердила наличие твердого гетерогенного узелка размером 2,2 см, гипоинтенсивного в последовательности Т2, с артериальной васкуляризацией. В связи с неопределенностью в отношении опухолевого или воспалительного происхождения узла была выполнена радикальная орхидэктомия слева. Поражение было ограничено придатком яичка, за исключением паренхимы яичка. При гистологическом исследовании поражение состояло из злокачественных желез, инфильтрирующих вокруг придатков яичка, а также жировой ткани и нервно-сосудистых структур. Иммуногистохимическое окрашивание на ПСА продемонстрировало сильную диффузную цитоплазматическую иммунореактивность в опухолевых железах [5].

J. Zhang и соавт. представили клиническое наблюдение метастазирования РПЖ в яичко и придаток яичка до проведения радикального лечения. В июле 2012 г. 69-летний мужчина был госпитализирован в Первую больницу Шицзячжуана (Китай) с 2-летним анамнезом симптомов со стороны нижних мочевыводящих путей, включая повышенную частоту мочеиспускания, ноктурию и слабую струю мочи, без дизурии и гематурии. При плановом осмотре за 1 мес до госпитализации было установлено, что уровень ПСА в сыворотке крови составлял >100 нг/мл. Физикальный осмотр показал, что правое яичко немного увеличено и жесткое, без болезненности. Аномалий в семенном канатике и левом яичке не обнаружено. При магнитно-резонансной томографии выявлена карцинома предстательной железы с поражением семенных пузырьков. При биопсии предстательной железы выявлена аденокарцинома предстательной железы с индексом Глисона 3 + 3. Иммуногистохимическое исследование показало сильное положительное окрашивание простатической кислой фосфатазы (PAP) (+++), ПСА (+++) и P504s (+++), но не p63 (–) и CK34βE12 (–). Метастатическая оценка грудной клетки, брюшной полости, таза, костей, почек, мочеточников, мочевого пузыря, печени и селезенки была отрицательной. Пациенту проведена двусторонняя орхидэктомия. Патоморфологическое исследование яичек показало, что правое яичко, белочная оболочка и придаток яичка были инфильтрированы метастатической аденокарциномой. Под микроскопом злокачественные клетки опухолей наблюдались в пределах интерстиций паренхимы яичка под капсулой. Клетки проникли в семенные канальцы и продемонстрировали дискогезивный характер роста. Иммуногистохимическое исследование еще раз показало сильное положительное окрашивание на PAP (+++), ПСА (+++) и P504s (+++). Левое яичко и придаток яичка были в норме [6].

Отдельно нужно отметить частоту прогрессирования онкологического процесса после ранее проведенного радикального или нерадикального лечения. В исследовании I. Tomasković и соавт. проанализирована 371 история болезни пациентов, перенесших радикальную простатэктомию, у 277 (74,6 %) из них диагностирован РПЖ pT2, у 94 (25,4 %) – местно-распространенный РПЖ pT3. Средний возраст пациентов составил 67,6 года, средний индекс Глисона – 6,78, средний уровень ПСА до операции – 11,45 нг/мл. Из 277 пациентов с pT2 у 233 (84 %) был отрицатель-

ный хирургический край, у 44 (16 %) – положительный хирургический край. Только у 3 % пациентов с отрицательным хирургическим краем выявлен биохимический рецидив. Среди пациентов с pT2 с положительным хирургическим краем у 18 (41 %) выявлен биохимический рецидив, в то время как у 26 через 3 года наблюдения рецидива не было. Авторы пришли к выводу, что положительный хирургический край оказал неблагоприятное влияние на выживаемость без биохимического прогрессирования (3 % «–» против 41 % «+»; p <0,001). Не обнаружено различий в возрасте, дооперационном уровне ПСА, индексе Глисона и сроках наблюдения между пациентами без биохимического рецидива с положительным хирургическим краем и с биохимическим рецидивом с положительным хирургическим краем. Среднее время до рецидива у пациентов с pT2 с положительным хирургическим краем вмешательства составило 15,7 мес. Наличие положительного или отрицательного хирургического края у пациентов с pT2 влияет на биохимическое прогрессирование, но только у 41 % пациентов с хирургическим положительным краем наблюдается биохимический рецидив через 3 года наблюдения [30].

Z. Venclovas и соавт. выполнили систематический анализ 433 историй болезни мужчин, которым проводилось лечение с 2001 по 2017 г., и оценили время до биохимического рецидива после радикальной простатэктомии без нео- или адъювантного лечения и риск клинического прогрессирования и смертности, связанной с раком у пациентов с РПЖ высокого риска. Критериями включения в исследование были клиническая стадия ≥T2c, индекс Глисона ≥8, уровень предоперационного ПСА ≥20 нг/мл. Критериями исключения – нео- или адъювантное лечение и неполные данные последующего наблюдения. Показатели биохимического рецидива, прогрессирования онкологического процесса и смертности, связанной с РПЖ, составили 47,8 % (207/433), 11,3 % (49/433) и 5,5 % (24/433) соответственно. Медиана времени наблюдения после радикальной простатэктомии составила 64 (40–110) мес. Десятилетний срок без биохимического рецидива составил 34,2 %, без прогрессирования – 81 %, выживаемость – 90,1 %. Мужчины с выявленным биохимическим рецидивом были проанализированы на предмет риска прогрессирования и смертности от РПЖ в зависимости от времени до наступления биохимического рецидива. Наиболее информативной отсечкой по времени от радикальной простатэктомии до прогрессирования онкологического процесса и смертности от РПЖ был ≤1 год (p <0,008). Авторы сообщают, что согласно этому показателю, пациенты были разделены на 2 группы: биохимический рецидив выявлялся в течение 1 года и через 1 год после проведенного лечения. Показатель 10-летней выживаемости без прогрессирования составил 49,8 % у мужчин с ранним биохимическим рецидивом против 81,1 % у мужчин с поздним биохимическим рецидивом; выживаемость составила 70,9 % против 92,8 % (p = 0,001). Многофакторный анализ подтвердил, что время до биохимического рецидива в течение 1 года предсказывает клиническое прогрессирование (p = 0,005) и смерть от рака (p = 0,03) [31].

Обсуждение

Представленное клиническое наблюдение метастазирования РПЖ в придаток яичка является ценным дополнением к крайне ограниченному числу подобных случаев в литературе [4–26]. Его анализ позволяет обсудить несколько важных клинических и патогенетических аспектов.

Преобладающими локализациями метастазов РПЖ являются кости, регионарные и отдаленные лимфатические узлы, легкие, печень и надпочечники [3]. Метастазирование в яичко встречается редко (около 200 описаний), а в придаток яичка – исключительно редко (23 случая) [4–26]. Теоретическими путями диссеминации в придаток яичка могут быть ретроградное распространение по просвету семявыносящего протока, лимфогенный путь (через общие лимфатические коллекторы таза и паховой области) или гематогенный путь. Отсутствие поражения паренхимы яичка в нашем случае при наличии опухоли именно в придатке косвенно может указывать на ретроградный или лимфогенный механизм, хотя точно установить его не представляется возможным. Данный случай развился у пациента с исходно неблагоприятными прогностическими факторами: высокий уровень ПСА (23 нг/мл), высокий индекс Глисона (8, затем 9), стадия pT3b (экстрапростатическое распространение, инвазия в семенной пузырек), pN1 (метастазы в 3 из 24 лимфатических узлов) и положительный хирургический край (R1) после простатэктомии. Как показывают исследования [30, 31], наличие положительного края (R1) и короткий период до биохимического рецидива (менее 1 года) являются мощными предикторами раннего клинического прогрессирования и плохого онкологического исхода. Раннее мультифокальное прогрессирование, включая редкую локализацию в придатке яичка, полностью соответствует агрессивному биологическому поведению данной опухоли. Как и в ранее описанных случаях [4, 5, 18], ключевую роль в диагностике метастаза в придатке яичка сыграла ПЭТ/КТ с ПСМА. Этот метод продемонстрировал свою высокую чувствительность в выявлении очагов прогрессирования при низком уровне ПСА (2 нг/мл), включая нетипичные локализации, которые могли быть пропущены при стандартной компьютерной и магнитно-резонансной томографии. Наблюдение S. Santos-Lopes и соавт. [5] также подчеркивает сложность дифференциальной диагностики между метастазом и воспалительным процессом в придатке даже при использовании магнитно-резонансной

томографии, делая ПЭТ/КТ с ПСМА незаменимым инструментом в подобных сомнительных ситуациях. Гистологическое исследование материала остается «золотым стандартом» подтверждения метастатического поражения. Двусторонняя орхидэктомия в данном случае была выполнена с 2 целями: 1) как метод максимальной андрогенной блокады в рамках лечения метастатического кастрационно-чувствительного РПЖ; 2) как диагностическая и потенциально лечебная процедура в отношении выявленного в придатке очага. Появление метастазов в нетипичных локализациях, таких как придаток яичка, часто ассоциировано с широкой диссеминацией заболевания и агрессивным течением, что подтверждается одновременным выявлением у нашего пациента метастазов в костях и легком. Раннее появление таких метастазов после комплексного лечения является крайне неблагоприятным прогностическим фактором [31].

Заключение

Данное клиническое наблюдение представляет редкий случай метастатического поражения придатка левого яичка ацинарной аденокарциномой предстательной железы. Этот случай подчеркивает несколько ключевых аспектов:

- Редкость метастазирования. Метастазы РПЖ в придатке яичка остаются исключительно редким событием, что подтверждается ограниченным числом (23 случая) описанных в мировой литературе случаев.
- Роль современных методов визуализации. ПЭТ/КТ с ПСМА сыграла решающую роль в выявлении этого неочевидного очага метастатического поражения при биохимическом рецидиве.
- Агрессивность заболевания. раннее мультифокальное прогрессирование, несмотря на комплексное лечение, отражает высокую биологическую агрессивность опухоли (индекс Глисона 9 (4 + 5), стадия pT3bN1, положительный хирургический край R1).

Это наблюдение вносит вклад в накопление данных об экстраординарных путях метастазирования РПЖ и подчеркивает необходимость высокой настороженности в отношении нетипичных локализаций рецидива при использовании высокочувствительных методов визуализации, таких как ПЭТ/КТ с ПСМА.

ЛИТЕРАТУРА / REFERENCES

1. Wang L., Lu B., He M. et al. Prostate cancer incidence and mortality: global status and temporal trends in 89 countries from 2000 to 2019. Front Public Health 2022;10:811044 DOI: 10.3389/fpubh.2022.811044
2. Chu F., Chen L., Guan Q. et al. Global burden of prostate cancer: age-period-cohort analysis from 1990 to 2021 and projections until 2040. World J Surg Oncol 2025;23(1):98. DOI: 10.1186/s12957-025-03733-1
3. Gomez P. Prediction of metastatic site based on somatic gene mutations in primary tumors in prostate cancer. Ann Urol Oncol 2023. DOI: 10.1101/2023.12.01.23299298
4. Serfling S., Luther A., Kosmala A. et al. Epididymal metastasis of prostate cancer detected with 68Ga-PSMA-PET/CT. Clin Nucl Med 2016;41(10):792–3. DOI: 10.1097/RLU.0000000000001302
5. Santos-Lopes S., Lobo J., Henrique R. et al. Epididymal metastasis from prostate adenocarcinoma: an unusual and challenging diagnosis suspected in gallium-68 prostate-specific membrane antigen-positron emission tomography/computed tomography and histologically confirmed. Urol Ann 2017;9(1): 89–91. DOI: 10.4103/0974-7796.198886
6. Zhang J., Dong M., Hu X. et al. Prostatic adenocarcinoma presenting with metastases to the testis and epididymis: a case report. Oncol Lett 2015;11(1):792–4. DOI: 10.3892/ol.2015.3920
7. Markovic B. Metastasis of the epididymis disclosing cancer of the prostate. Apropos of a case. Ann Urol (Paris) 1988;22(2):143–5.
8. Mittal J., Dorairajan L.N., Manikandan R. et al. Testicular and epididymal metastasis from prostate carcinoma: a rare manifestation of common disease. J Clin Diagn Res 2017;11(9):PD01–2. DOI: 10.7860/JCDR/2017/20526.10559
9. Heman-Ackah C., Fox A.T., El-Jabbour J. Epididymal metastasis from carcinoma of the prostate. Sci World J 2004;4:262–5. DOI: 10.1100/tsw.2004.61
10. Janssen S., Bernhards J., Anastasiadis A.G. et al. Solitary testicular metastasis from prostate cancer: a rare case of isolated recurrence after radical prostatectomy. Anticancer Res 2010;30(5)1747–50.
11. Puigvert A., Vasquez L., Santaularia, J.M. Metastasis of prostatic carcinoma in the epididymis. Eur Urol 1978;4(3):226–7. DOI: 10.1159/000473955
12. Sarma D.P., Weiner M., Weilbaecher T.G. Epididymal metastasis from prostatic cancer. J Surg Oncol 1983;24(4):323–4. DOI: 10.1002/jso.2930240416
13. Guajardo Guajardo J., Aguilo Lucia F., Serrallach Mila N., Bernat Landoni R. Metastasis to the testis and epididymis of a prostatic carcinoma: apropos of a case. Actas Urol Esp 1984;8(5):339–42.
14. Wiebe B., Warnøe H., Klarlund M. et al. Epididymal metastasis from prostatic carcinoma. Scand J Urol Nephrol 1993;27(1):139–40. DOI: 10.3109/00365599309182296
15. Bahnson R.R., Snopek T.J., Grayhack J.T. Epididymal metastasis from prostatic carcinoma. Urology 1985;26(1):71–3. DOI: 10.1016/0090-4295(85)90131-1
16. Kovi J., Jackson A.G., Jackson M.A. et al. Solitary epididymal metastasis from carcinoma of prostate. Urology 1974;4(1):95–8. DOI: 10.1016/s0090-4295(74)80269-4
17. Thon W., Mohr W., Altwein J.E. Testicular and epididymal metastasis of prostate cancer. Urologe A 1985;24(5):270–3.
18. Polverari G., Ceci F., Graziani T. et al. A rare case of epididymal metastasis after radical prostatectomy detected by 68Ga-PSMA PET/CT. Clin Genitourinary Cancer 2016. DOI: 10.1016/j.clgc.2016.12.011

19. Talbot R.W., McCann B.G. Secondary prostatic tumour of the spermatic cord and epididymis 5 years after prostatectomy and vasectomy. Br J Urol 1979;51(5):11. DOI: 10.1111/j.1464-410x.1979.tb04246.x
20. Addonizio J.C., Thelmo W. Epididymal metastasis from prostatic carcinoma. Urology 1981;18(1):80–1. DOI: 10.1016/0090-4295(81)90299-5
21. Anastasiadis A.G., Ebert T., Gerharz C.D. et al. Epididymal metastasis of a prostatic carcinoma. Urol Int 1998;61(1):62–4. DOI: 10.1159/000030226
22. Puigvert A., Vásquez L., Santaularia J.M. Metastasis of prostatic carcinoma to the epididymis. Arch Esp Urol 1978;31(5):469–74.
23. Rizk C.C., Scholes J., Chen S.K. et al. Epididymal metastasis from prostatic adenocarcinoma mimicking adenomatoid tumor. Urology 1990;36(6):519–22. DOI: 10.1016/0090-4295(90)80194-r
24. Wilenius R., Seppänen J. Two unusual cases of metastasis of prostatic cancer: metastases to the spermatic cord and the epididymis. Ann Chir Gynaecol Fenn 1969;58(4):330–2.
25. Sneiders A., Heller J.E. Epididymal metastasis from prostatic carcinoma. Br J Urol 1990;65(1):101–2. DOI: 10.1111/j.1464-410x.1990.tb14941.x
26. Gaskin D.A., Shah D. Bilateral epididymal metastases from primary adenocarcinoma of the prostate. West Indian Med J 2003;52(4):341–2.
27. Selimoglu H., Duran C., Saraydaroglu O. et al. Prostate cancer metastasis to thyroid gland. Tumori 2007;93(2):214–6.
28. Eichhorn J., Nelson N., Raichandani S. et al. Prostate-specific membrane antigen PET/CT detection of prostate cancer metastasis to thyroid and cricoid cartilages. Clin Nucl Med 2024; 49(5):481–3. DOI: 10.1097/RLU.0000000000005111
29. Chalker C., Yilmaz B., Trone K. et al. Use of PSMA PET/CT to detect prostate cancer metastatic to a preexisting thyroid nodule. NPJ Precis Oncol 2024;8(1):132. DOI: 10.1038/s41698-024-00619-5
30. Tomasković I., Milićić V., Tomić M. et al. Impact of positive surgical margins after radical prostatectomy on disease progression and adjuvant treatment in pathologically localized prostate cancer. Coll Antropol 2015;39(4):811–6.
31. Venclovas Ž., Jievaltas M., Milonas D. Significance of time until PSA recurrence after radical prostatectomy without neo- or adjuvant treatment to clinical progression and cancer-related death in high-risk prostate cancer patients. Front Oncol 2019;9:1286. DOI: 10.3389/fonc.2019.01286

Вклад авторов
Д.М. Ягудаев: разработка дизайна исследования, написание текста рукописи;
В.А. Беженар: получение данных для анализа, анализ полученных данных;
В.С. Остапчук: написание текста рукописи, анализ полученных данных.
Authors' contributions
D.M. Yagudaev: developing the research design, article writing;
V.A. Bezhenar: obtaining data for analysis, analysis of the obtained data;
V.S. Ostapchuk: article writing, analysis of the obtained data.

ORCID авторов / ORCID of authors
Д.М. Ягудаев / D.M. Yagudaev: https://orcid.org/0000-0002-5949-6915
В.С. Остапчук / V.S. Ostapchuk: https://orcid.org/0009-0001-7079-6775

Конфликт интересов. Авторы заявляют об отсутствии конфликта интересов.
Conflict of interest. The authors declare no conflict of interest.

Финансирование. Работа выполнена без спонсорской поддержки.
Funding. The work was performed without external funding.

Соблюдение прав пациентов. Пациент подписал информированное согласие на публикацию своих данных.
Compliance with patient rights. The patient gave written informed consent to the publication of his data.

Статья поступила: 29.04.2026. **Принята к публикации:** 24.07.2026. **Опубликована онлайн:** 29.09.2026.
Article submitted: 29.04.2026. **Accepted for publication:** 24.07.2026. **Published online:** 29.09.2026.