DOI: https://doi.org/10.17650/1726-9776-2025-21-3-136-141

CC BY 4.0

Метастаз рака предстательной железы в стенку желудка: клинический случай и обзор литературы

Д.Г. Прохоров, М.И. Школьник, А.Л. Долбов, О.А. Богомолов

ФГБУ «Российский научный центр радиологии и хирургических технологий им. акад. А.М. Гранова» Минздрава России; Россия, 197758 Санкт-Петербург, п. Песочный, ул. Ленинградская, 70

Контакты: Денис Георгиевич Прохоров *prokhor_off@mail.ru*

Рак предстательной железы (РПЖ) занимает 1-е место в структуре онкологической заболеваемости мужского населения России и 3-е место в структуре смертности мужчин от злокачественных новообразований. Наличие метастатического процесса существенно отягощает течение заболевания. Чаще всего РПЖ метастазирует в кости и лимфатические узлы. Метастатическое поражение стенки желудка в сочетании с карциноматозом встречается редко, отчасти вследствие низкой чувствительности конвенциальных методов обследования пациентов с РПЖ.
В статье представлен первый в отечественной литературе клинический случай бессимптомного метастаза РПЖ в стенку желудка с явлениями карциноматоза брюшины, выявленного через 15 лет после установления первичного диагноза. Особенность случая заключается в отсутствии поражения костей и лимфатических узлов – типичных мест метастазирования, что указывает на возможность развития вторичных очагов в других, нетипичных локализациях. Метастатический очаг и карциноматоз обнаружены методом позитронно-эмиссионной томографии, совмещенной с компьютерной томографией, с простатическим специфическим мембранным антигеном и подтверждены гистологически, что иллюстрирует важность применения высокотехнологичных методов диагностики для выявления нетипичных метастазов.

Ключевые слова: рак предстательной железы, метастаз рака предстательной железы, позитронно-эмиссионная томография, совмещенная с компьютерной томографией, простатический специфический мембранный антиген, метастаз рака предстательной железы в желудок

Для цитирования: Прохоров Д.Г., Школьник М.И., Долбов А.Л., Богомолов О.А. Метастаз рака предстательной железы в стенку желудка: клинический случай и обзор литературы. Онкоурология 2025;21(3):136–41.
DOI: https://doi.org/10.17650/1726-9776-2025-21-3-136-141

Prostate cancer metastasis to the stomach wall: a case report and literature review

D.G. Prokhorov, M.I. Shkolnik, A.L. Dolbov, O.A. Bogomolov

Russian Research Center for Radiology and Surgical Technologies named after A.M. Granov, Ministry of Health of Russia; 70 Leningradskaya St., Pesochnyy, Saint Petersburg 197758, Russia

Contacts: Denis Georgievich Prokhorov *prokhor_off@mail.ru*

Prostate cancer (PCa) ranks first in cancer morbidity among the male population of Russia and third in cancer-related mortality among men. The presence of metastatic disease significantly worsens prognosis. PCa most frequently metastasizes to bone and regional lymph nodes. Gastric wall involvement in combination with peritoneal carcinomatosis is extremely rare, partly due to the limited sensitivity of conventional diagnostic modalities in patients with PCa.
We present the first case in the Russian literature of asymptomatic gastric wall metastasis from PCa with concurrent peritoneal carcinomatosis, diagnosed 15 years after the initial diagnosis. A notable feature of this case is the absence of bone or lymph node metastases, which are the typical sites of dissemination, suggesting the potential for secondary lesions to occur in unusual locations.
The metastatic lesion and carcinomatosis were identified by using positron emission tomography combined with computed tomography with prostate-specific membrane antigen and subsequently confirmed histologically. This case illustrates the importance of high-tech diagnostic methods for the detection of atypical metastases.

Keywords: prostate cancer, prostate cancer metastasis, positron emission tomography combined with computed tomography, prostate-specific membrane antigen, gastric metastasis of prostate cancer

For citation: Prokhorov D.G., Shkolnik M.I., Dolbov A.L., Bogomolov O.A. Prostate cancer metastasis to the stomach wall: a case report and literature review. Onkourologiya = Cancer Urology 2025;21(3):136–41. (In Russ.).

DOI: https://doi.org/10.17650/1726-9776-2025-21-3-136-141

Введение

Рак предстательной железы (РПЖ) занимает 1-е место в структуре заболеваемости злокачественными новообразованиями (ЗНО) мужского населения России (19,1 %) и 3-е место в структуре смертности мужчин от ЗНО [1]. В США в структуре заболеваемости РПЖ занимает 1-е место (29 %) среди всех ЗНО у мужчин и 2-е место среди причин смерти от ЗНО (20 %) [2].

Наличие метастатического процесса существенно отягощает прогноз заболевания. В России за 2023 г. метастатический РПЖ диагностирован у 19,3 % первично выявленных пациентов, что составляет около 11 тыс. человек. Наряду с первично-метастатическим РПЖ системное прогрессирование может отмечаться после применения радикальных методов лечения [1].

Наиболее часто РПЖ метастазирует в лимфатические узлы и кости, в то время как висцеральные метастазы (ВМ) встречаются значительно реже, при этом чаще поражаются печень и легкие [3].

Метастазы РПЖ в желудочно-кишечный тракт (ЖКТ) нетипичны и встречаются редко. Низкая частота выявления метастазов в ЖКТ может быть связана с невысокой чувствительностью рутинных методов диагностики, включенных в стандарт обследования пациентов с РПЖ.

В статье представлены обзор литературы и описание выявленного с помощью позитронно-эмиссионной томографии, совмещенной с компьютерной томографией (ПЭТ/КТ), с простатическим специфическим мембранным антигеном (ПСМА) поражения желудка при метастатическом кастрационно-резистентном РПЖ через 15 лет от начала лечения при отсутствии типичного метастатического распространения. В доступной нам отечественной литературе подобных сообщений представлено не было.

Клинический случай

Пациенту, *49 лет, в 2005 г. был установлен диагноз: аденокарцинома предстательной железы cT2bN0M0, сумма баллов по шкале Глисона 6 (3 + 3), G_1, II стадия, исходный уровень простатического специфического антигена (ПСА) 7 нг/мл. Пациенту проведена дистанционная лучевая терапия на область предстательной железы суммарной очаговой дозой 72 Гр без сопроводительной гормональной терапии. Далее пациент находился под наблюдением онкоуролога, надир ПСА составил 0,67 нг/мл через 3 года после проведенного лечения.*

В 2013 г., через 8 лет после дистанционной лучевой терапии, в связи с ростом уровня ПСА до 1,0 нг/мл пациенту была выполнена ПЭТ/КТ с ^{11}C-холином, по результатам которой выявлен местный рецидив заболевания, по поводу чего пациент не получал никакого лечения до 2017 г., когда была инициирована терапия бикалутамидом в дозе 150 мг/сут. Лечение было назначено в одной из зарубежных клиник в связи с тем, что пациент был заинтересован в сохранении половой функции. Через год от начала лечения выявлен рост уровня ПСА до 7,30 нг/мл, проведена повторная ПЭТ/КТ с ^{11}C-холином, подтвержден местный рецидив, бикалутамид отменен, назначена андрогендепривационная терапия, прерванная по настоянию пациента через 6 мес при значении ПСА 0,37 нг/мл.

Через 2 года от окончания андрогендепривационной терапии и 15 лет от установки первичного диагноза уровень ПСА составил 3,21 нг/мл, проведена ПЭТ/КТ с ^{68}Ga-ПСМА. Выявлено накопление радиофармацевтического препарата (РФП) в области ложа предстательной железы (стандартизированный уровень накопления (SUV) 22,84), трактованное как местный рецидив. Обнаружены множественные депозиты в большом сальнике, вдоль листков брюшины (SUV 16,5–26,8), а также выявлен очаг гиперфиксации РФП в стенке желудка (SUV 24,8) при отсутствии специфических признаков при КТ (рис. 1).

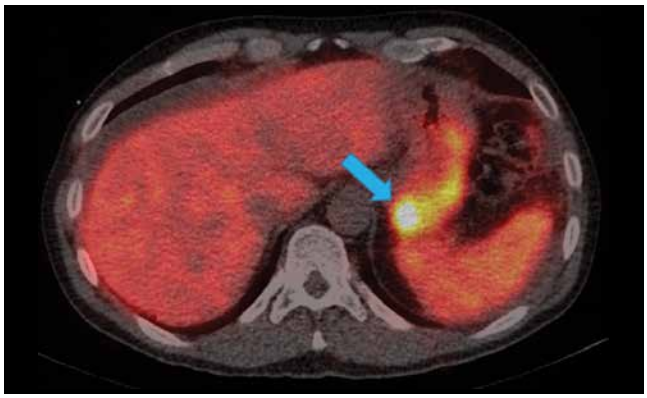

Рис. 1. *Позитронно-эмиссионная томография, совмещенная с компьютерной томографией, с ^{68}Ga-простатическим специфическим мембранным антигеном. Очаг гиперфиксации радиофармацевтического препарата в стенке желудка (стандартизированный уровень накопления 24,8) (стрелка)*

Fig. 1. *^{68}Ga-prostate-specific membrane antigen positron emission tomography/computed tomography imaging. ^{68}Ga-prostate-specific membrane antigen uptake in a gastric wall (standardized uptake value 24.8) (arrow)*

Заподозрен перитонеальный карциноматоз с поражением желудка. У пациента отсутствовали жалобы, характерные для опухолевых заболеваний желудка. Уровень CEA (карциноэмбриональный антиген) и CA19-9 (раковый антиген) сыворотки крови соответствовал норме.

В связи с результатами ПЭТ/КТ пациенту 15.05.2020 проведена фиброгастродуоденоскопия (ФГДС). В области дна желудка выявлены изменения, макроскопически соответствующие аденокарциноме (рис. 2). При исследовании было взято 15 биоптатов из дна и тела желудка.

Результат гистологического и иммуногистохимического исследований биоптатов желудка: в антральном отделе желудка – хронический гастрит; в теле желудка – хронический гастрит; в дне желудка – метастаз ацинарной аденокарциномы предстательной железы в слизистую оболочку желудка, Ki-67 20 %, без признаков первичной аденокарциномы (рис. 3).

Пациенту были выполнены видеолапароскопия, ревизия брюшной полости с биопсией новообразований брюшины. По результатам гистологического исследования выявлен метастаз аденокарциномы предстательной железы. При анализе материала методом секвенирования нового поколения герминальных и соматических мутаций в генах гомологичной рекомбинации не выявлено.

С учетом данных проведенных исследований, установленного биохимического и радиологического прогрессирования на фоне кастрационных значений тестостерона сыворотки крови пациенту установлен этап кастрационной резистентности с поражением желудка, карциноматозом брюшины. Срок от установления диагноза РПЖ до развития кастрационной резистентности составил 15 лет. За прошедшее время соматический статус пациента оставался удовлетворительным, клинического прогрессирования отмечено не было. Жалоб, характерных для заболеваний желудка, пациент не предъявлял. В связи с прогрессированием заболевания пациенту было назначено лечение в виде абиратерона ацетата 1000 мг/сут с преднизолоном 10 мг/сут. Дальнейшие лечение и обследование проводились в одной из зарубежных клиник.

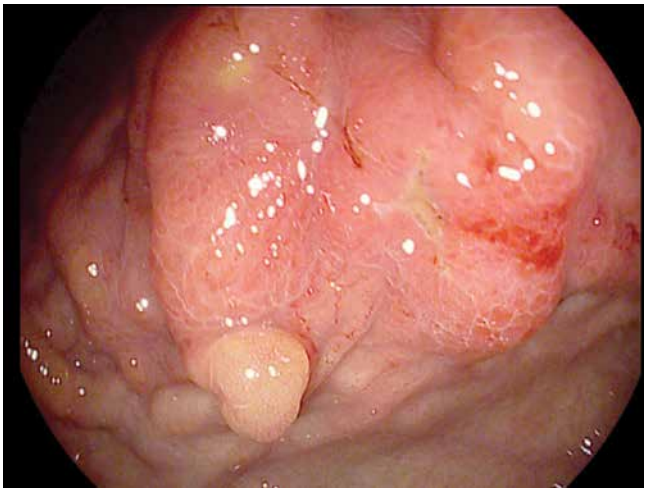

Рис. 2. *Фиброгастродуоденоскопия. Определяется экзофитный участок с инфильтративным компонентом, конвергенцией складок, разрушенным сосудистым и ямочным рисунком, участками фибрина, преимущественно в центральной части образования. Макроскопически соответствует аденокарциноме*

Fig. 2. *Esophagogastroduodenoscopy. An exophytic area with an infiltrative component is identified, with convergence of folds, destroyed vascular and pit pattern, areas of fibrin, mainly in the central part of the formation. Macroscopically corresponds to adenocarcinoma*

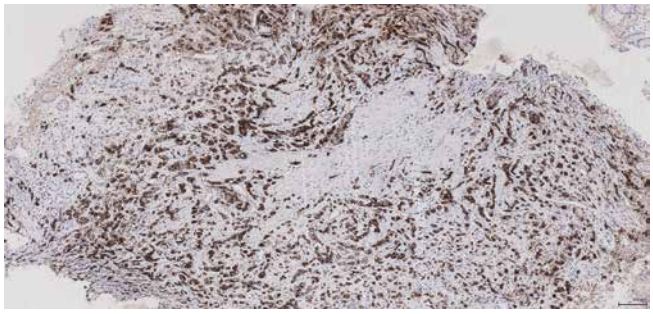

Рис. 3. *Микропрепарат. Иммуногистохимическое исследование биопсийного материала слизистой оболочки желудка. Экспрессия простатического специфического мембранного антигена в опухолевых клетках метастаза аденокарциномы предстательной железы*

Fig. 3. *Microslide. Immunohistochemical staining of gastric wall biopsy. Expression of prostate-specific membrane antigen by tumor cells of prostate adenocarcinoma*

При контрольной ФГДС через 9 мес в верхней трети желудка по большой кривизне определялись резко утолщенные складки слизистой оболочки с конвергенцией, при инструментальной пальпации плотные, не расправлявшиеся при инсуфляции. По заключению проведенной биопсии выявлен эритематозный пангастрит, опухолевые элементы в биоптатах не обнаружены. Длительность ответа на терапию абиратероном с эффектом радиологического ответа и снижения уровня ПСА составила 12 мес. Терапию пациент переносил удовлетворительно.

Через год лечения в связи с биохимическим и клиническим прогрессированием была назначена химиотерапия по схеме доцетаксел 75 мг/м^2 внутривенно 1 раз в 21 день + преднизолон 10 мг/сут перорально. При контрольной ПЭТ/КТ с ^{68}Ga-ПСМА после 4 циклов химиотерапии выявлено радиологическое прогрессирование в виде поражения тела и дна желудка с SUV 32,1 и признаками карциноматоза с высоким SUV. Необходимо отметить, что накопления РФП в других органах, костях, лимфатических узлах при позитронно-эмиссионной томографии не выявлено, при компьютерной томографии (КТ) данных о наличии ВМ или костных метастазов также не получено (рис. 4).

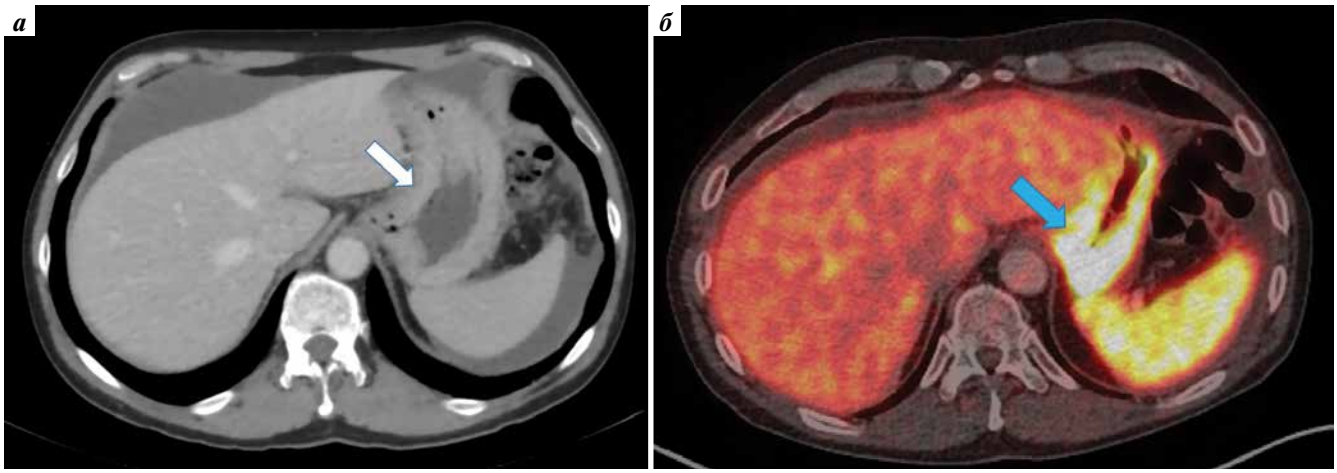

Рис. 4. *Компьютерная томография, артериальная фаза. На фоне неравномерного утолщения стенок желудка дополнительные новообразования отчетливо не визуализируются (стрелка) (а). Позитронно-эмиссионная томография, совмещенная с компьютерной томографией, с ^{68}Ga-простатическим специфическим мембранным антигеном (ПСМА). В проекции неравномерно утолщенных стенок дна желудка отмечается диффузная гиперфиксация ^{68}Ga-ПСМА (стандартизированный уровень накопления 32,1) (стрелка) (б)*

Fig. 4. *Computed tomography, arterial phase. Uneven thickening of the gastric walls does not allow for additional neoplasms to be clearly visualized (arrow) (a). ^{68}Ga-prostate-specific membrane antigen positron emission tomography/computed tomography imaging. Uneven thickening of the gastric walls, ^{68}Ga-PSMA uptake in a gastric wall with standardized uptake value 32.1 (arrow) (б)*

В связи с прогрессированием заболевания проведена смена режима химиотерапии на кабазитаксел 25 мг/м^2 внутривенно с пероральным приемом преднизолона 10 мг/сут. После проведения 3 циклов отмечено ухудшение соматического статуса пациента на фоне нежелательных явлений химиотерапии, пациент был переведен на симптоматическое лечение. Данные о дальнейшей судьбе пациента отсутствуют.

Обсуждение

Наличие метастатического процесса при РПЖ существенно отягощает течение и прогноз заболевания. ВМ являются маркером плохого прогноза вне зависимости от назначаемого лечения. ВМ РПЖ нередки. По данным C. Pezaro и соавт., по результатам КТ частота выявления ВМ у пациентов за 9–12, 6–9, 3–6 и менее 3 мес до смерти составляет 14, 22, 32 и 49 % соответственно, что свидетельствует в пользу их развития на поздних этапах заболевания. Средние интервалы от установления диагноза РПЖ до начала этапа кастрационной резистентности и развития ВМ составляют 4,6 и 1,6 года соответственно [4–6].

Наиболее частыми местами метастатического поражения являются легкие, печень, плевра и надпочечники, при этом в большинстве случаев выявляется сочетанное поражение, включающее также и метастазы в костях и лимфатических узлах [5]. Изолированное поражение желудка и перитонеальный карциноматоз описываются редко, особенно без наличия асцита или поражения других органов [7].

По данным анализа работы крупного онкологического центра, за 25 лет метастатическое поражение желудка различными ЗНО выявлено у 67 больных: у 10 – прижизненно при ФГДС с биопсией и у 57 – при аутопсии. При этом метастаз РПЖ выявлен лишь в 1 случае из 1650 аутопсий пациентов, погибших от ЗНО. Автор отмечает, что чаще в стенку желудка метастазируют опухоли легких, молочной железы и меланома [8].

При анализе результатов 523 аутопсий пациентов с метастатическим РПЖ только в 13 случаях зафиксирован карциноматоз брюшины [9]. В клинической практике для диагностики метастатического поражения используется КТ, характеризующаяся невысокой чувствительностью в выявлении начальных признаков опухолевого поражения брюшины, что может обусловливать низкую частоту диагностирования перитонеального карциноматоза.

Жалобы при заболеваниях желудка могут быть характерными для пациентов, получающих терапию по поводу метастатического кастрационно-резистентного РПЖ, и далеко не каждый пациент нуждается в детальном обследовании ЖКТ. ФГДС не входит в стандарты рутинного обследования больных РПЖ, но, занимаясь лечением РПЖ, не следует забывать о возможном развитии метахронных ЗНО. В литературе описаны случаи метастатического поражения желудка при РПЖ, при этом поводом для обследования являлись тошнота, рвота, боли в эпигастрии, гематомезис, дисфагия, мелена и другие симптомы [10].

В нашем случае отсутствовали специфические для поражения желудка жалобы, а поводом для ФГДС явились результаты ПЭТ/КТ. При отсутствии характерных жалоб пациентам с РПЖ ФГДС рутинно не вы-

полняется, поэтому, вероятно, метастатическое поражение желудка при РПЖ диагностируется реже, чем имеет место. На ранних стадиях поражения стенки желудка чувствительность КТ-диагностики снижена, и визуальные признаки патологии могут отсутствовать [11]. Использование ПЭТ/КТ с ПСМА позволяет визуализировать ВМ даже при отсутствии структурных изменений тканей органов [12, 13].

Механизм гематогенного метастазирования РПЖ в брюшину изучен мало. Ряд авторов отмечают возможность ятрогенного распространения опухоли по брюшной полости в случае хирургических вмешательств на предстательной железе. В современной литературе описаны 35 случаев изолированного перитонеального карциноматоза без ВМ, поражения костей и лимфатических узлов: в 17 случаях без предшествующих операций на брюшной полости и в 18 – после операций. В работе авторы отмечали длительный положительный эффект от терапии абиратероном при изолированном карциноматозе брюшины [14]. В описываемом нами случае также отмечался длительный ответ на терапию ингибитором стероидогенеза абиратероном.

Механизм возникновения метастазов РПЖ в ЖКТ, в частности в стенке желудка, также остается неизвестным. Предпочтение отдается гематогенному пути распространения, но с учетом развитого лимфоснабжения предстательной железы лимфогенный путь метастазирования также представляется весьма вероятным [8, 15].

Особый интерес представляет изолированное поражение желудка в сочетании с карциноматозом брюшины, патогенез которого в настоящее время не имеет четкого объяснения в литературе.

Очевидно, что даже при наличии клинических, радиологических и эндоскопических данных, свидетельствующих о возможном метастатическом поражении ЖКТ РПЖ, окончательный диагноз устанавливается на основании патоморфологического исследования биопсийного материала. Учитывая тот факт, что метастатические очаги РПЖ чаще представлены низкодифференцированными опухолями, целесообразно проведение иммуногистохимического исследования [10, 16–19].

Заключение

Метастазирование РПЖ в ЖКТ, в частности в стенку желудка, представляет собой редкое и недостаточно изученное явление. Изолированное поражение желудка в сочетании с карциноматозом брюшины остается уникальным клиническим феноменом, патогенез которого требует дальнейшего изучения.

Описанный клинический случай демонстрирует исключительные особенности: метастатическое поражение стенки желудка развилось на этапе кастрационной резистентности, через 15 лет после постановки диагноза высокодифференцированного РПЖ. Примечательно, что основанием для углубленного обследования ЖКТ послужили данные ПЭТ/КТ с ^{68}Ga-ПСМА – метода, обладающего высокой чувствительностью в выявлении метастазов РПЖ.

Окончательная верификация диагноза потребовала патоморфологического исследования биоптата с применением иммуногистохимического анализа. Последний особенно важен при низкодифференцированных метастатических очагах, которые могут имитировать первичные опухоли ЖКТ, затрудняя дифференциальную диагностику.

Перспективы исследований в этой области связаны с изучением молекулярных механизмов, обусловливающих длительный латентный период метастазирования и избирательное поражение органов ЖКТ. Понимание роли генетических мутаций, эпителиально-мезенхимального перехода и взаимодействия опухолевых клеток с микроокружением может стать ключом к разработке предиктивных биомаркеров и таргетной терапии.

Таким образом, метастазы РПЖ в желудке, несмотря на свою редкость, требуют онкологической настороженности, особенно на этапе кастрационной резистентности заболевания. Комбинация высокотехнологичной визуализации, морфологической верификации и междисциплинарного подхода остается основой для своевременной диагностики и оптимизации лечебной тактики в подобных клинических сценариях.

ЛИТЕРАТУРА / REFERENCES

1. Злокачественные новообразования в России в 2023 году (заболеваемость и смертность). Под ред. А.Д. Каприна, В.В. Старинского, О.В. Шахзадовой. М.: МНИОИ им. П.А. Герцена – филиал ФГБУ «НМИЦ радиологии» Минздрава России, 2024. 276 с. Malignant neoplasms in Russia in 2023 (morbidity and mortality). Eds.: A.D. Kaprin, V.V. Starinskiy, A.O. Shakhzadova. Moscow: MNIOI im. P.A. Gertsena – filial FGBU "NMITS radiologii" Minzdrava Rossii, 2024. 276 p. (In Russ.).
2. Siegel R., Giaquinto A., Jemal A. Cancer statistics, 2024. CA Cancer J Clin 2024;74(1):12–49. DOI: 10.3322/caac.21820
3. Brawn P. Histologic features of metastatic prostate cancer. Hum Pathol 1992;23(3):267–72. DOI: 10.1016/0046-8177(92)90107-e
4. Drake C.G. Visceral metastases and prostate cancer treatment: 'die hard,' 'tough neighborhoods,' or 'evil humors'? Oncology 2014;28(11):974–80.
5. Bubendorf L., Schopfer A., Wagner U. et al. Metastatic patterns of prostate cancer: an autopsy study of 1,589 patients. Hum Pathol 2000;31(5):578–83. DOI: 10.1053/hp.2000.669
6. Pezaro C., Omlin A., Lorente D. et al. Visceral disease in castration-resistant prostate cancer. Eur Urol 2014;65:270–3. DOI: 10.1016/j.eururo.2013.10.055
7. Petrakis D., Pentheroudakis G., Kamina S. et al. An unusual presentation of a patient with advanced prostate cancer, massive ascites and peritoneal metastasis: case report and literature review. J Adv Res 2015;6(3):517–21. DOI: 10.1016/j.jare.2014.05.002
8. Green L.K. Hematogenous metastases to the stomach. A review of 67 cases. Cancer 1990;65(7):1596–600. DOI: 10.1002/1097-0142(19900401)65:7<1596::aid-cncr2820650724>3.0.co;2-5
9. Rapoport A.H., Omenn G.S. Dermatomyositis and malignant effusions: rare manifestations of carcinoma of the prostate. J Urol 1968;100(2):183–7. DOI: 10.1016/s0022-5347(17)62502-3
10. Moshref L., Abidullah M., Czaykowski P. et al. Prostate cancer metastasis to stomach: a case report and review of literature. Curr Oncol 2023;30(4):3901–14. DOI: 10.3390/curroncol30040295
11. Inagaki C., Suzuki T., Kitagawa Y. et al. A case report of prostate cancer metastasis to the stomach resembling undifferentiated-type early gastric cancer. BMC Gastroenterol 2017;17:93. DOI: 10.1186/s12876-017-0655-0
12. Barbosa F.G., Queiroz M.A., Nunes R.F. et al. Revisiting prostate cancer recurrence with PSMA PET: atlas of typical and atypical patterns of spread. Radiographics 2019;39(1):186–212. DOI: 10.1148/rg.2019180079
13. Tanaka T., Yang M., Froemming A.T. et al. Current imaging techniques for and imaging spectrum of prostate cancer recurrence and metastasis: a pictorial review. Radiographics 2020;40(3):709–26. DOI: 10.1148/rg.2020190121
14. Delchambre E., Rysselinck S., Pairet G. et al. Isolated peritoneal carcinomatosis in prostate cancer: from a successful hormonal management to a review of the literature. Future Sci OA 2021;7(6):FSO707. DOI: 10.2144/fsoa-2021-0009
15. Bhandari V., Pant S. Carcinoma prostate with gastric metastasis: a rare case report. J Cancer Res Ther 2015;11(3):659. DOI: 10.4103/0973-1482.139389
16. Hong K.P., Lee S.J., Hong G.S. et al. Prostate cancer metastasis to the stomach. Korean J Urol 2010;51(6):431. DOI: 10.4111/kju.2010.51.6.431
17. Christoph F., Grünbaum M., Wolkers F. et al. Prostate cancer metastatic to the stomach. Urology 2004;63(4):778–9. DOI: 10.1016/j.urology.2003.12.009
18. Bilici A., Dikilitas M., Eryilmaz O.T. et al. Stomach metastasis in a patient with prostate cancer 4 years after the initial diagnosis: a case report and a literature review. Case Rep Oncol Med 2012;2012:292140. DOI: 10.1155/2012/292140
19. Soe A.M., Bordia S., Xiao P.Q. et al. A rare presentation of metastasis of prostate adenocarcinoma to the stomach and rectum. J Gastric Cancer 2014;14(4):271–4. DOI: 10.5230/jgc.2014.14.4.271

Вклад авторов
Д.Г. Прохоров: разработка концепции статьи, научное руководство, научное редактирование текста статьи;
М.И. Школьник, О.А. Богомолов: лечение пациента, консультативная помощь, научное редактирование текста статьи;
А.Л. Долбов: ПЭТ-диагностика, получение данных для анализа, написание и редактирование текста статьи.
Все авторы прочитали рукопись и согласились с версией статьи, представленной для публикации.
Authors' contributions
D.G. Prokhorov: article concept, scientific supervision, article scientific editing;
M.I. Shkolnik, O.A. Bogomolov: treatment of the patient, consulting help, article scientific editing;
A.L. Dolbov: PET diagnosis, obtaining data for analysis, article writing and editing.
All authors have read and approved the manuscript presented for publication.

ORCID авторов / ORCID of authors
Д.Г. Прохоров / D.G. Prokhorov: https://orcid.org/0000-0001-5795-337X
М.И. Школьник / M.I. Shkolnik: https://orcid.org/0000-0003-0589-7999
А.Л. Долбов / A.L. Dolbov: https://orcid.org/0000-0002-2195-2401
О.А. Богомолов / O.A. Bogomolov: https://orcid.org/0000-0002-5860-9076

Конфликт интересов. Авторы заявляют об отсутствии конфликта интересов.
Conflict of interest. The authors declare no conflict of interest.

Финансирование. Работа выполнена без спонсорской поддержки.
Funding. The work was performed without external funding.

Соблюдение прав пациентов. Пациент подписал информированное согласие на публикацию своих данных.
Compliance with patient rights. The patient gave written informed consent to the publication of his data.

Статья поступила: 22.05.2025. **Принята к публикации:** 24.07.2025. **Опубликована онлайн:** 31.10.2025.
Article submitted: 22.05.2025. **Accepted for publication:** 24.07.2025. **Published online:** 31.10.2025.