DOI: https://doi.org/10.17650/1726-9776-2025-21-3-130-135

CC BY 4.0

Редкий случай позднего прогрессирования рака мочевого пузыря в лонную кость без регионарного метастазирования через 12 лет

Х.И. Хакимов[1, 2], И.И. Анисеня[1], Е.А. Усынин[1], А.А. Черняков[1], А.В. Богоутдинова[1], П.К. Ситников[1], Н.В. Васильев[1]

[1]Научно-исследовательский институт онкологии – филиал ФГБНУ «Томский национальный исследовательский медицинский центр Российской академии наук»; Россия, 634009 Томск, пер. Кооперативный, 5;
[2]ФГБОУ ВО «Сибирский государственный медицинский университет» Минздрава России; Россия, 634050 Томск, Московский тракт, 2

Контакты: Хуршед Илхомжонович Хакимов *khurshed.1319@gmail.com*

Рак мочевого пузыря занимает значительное место среди всех злокачественных опухолей, на него приходится около 3 % всех новых случаев онкологических заболеваний в год. Примерно 37 % от общего числа случаев рака мочевого пузыря заканчиваются летальным исходом (около 213 тыс. смертей ежегодно). Несмотря на успехи в диагностике и лечении, пациенты с мышечно-инвазивным раком остаются в группе высокого риска развития рецидивов и метастазов, особенно отсроченных, которые могут возникнуть спустя годы после завершения первичного лечения. Эти отсроченные метастатические проявления часто ассоциируются с неблагоприятным прогнозом и сложностями в лечении. В данной публикации представлен клинический случай позднего прогрессирования рака мочевого пузыря в левую лонную кость без регионарных метастазов через 12 лет после комбинированного лечения.

Ключевые слова: рак мочевого пузыря, прогрессирование, кости таза

Для цитирования: Хакимов Х.И., Анисеня И.И., Усынин Е.А. и др. Редкий случай позднего прогрессирования рака мочевого пузыря в лонную кость без регионарного метастазирования через 12 лет. Онкоурология 2025;21(3):130–5.
DOI: https://doi.org/10.17650/1726-9776-2025-21-3-130-135

A rare case of late progression of bladder cancer to the pubic bone without regional progression after 12 years

Kh.I. Khakimov[1, 2], I.I. Anisenya[1], E.A. Usynin[1], A.A. Chernyakov[1], A.V. Bogoutdinova[1], P.K. Sitnikov[1], N.V. Vasiliev[1]

[1]Cancer Research Institute – branch of the Tomsk National Research Medical Center of the Russian Academy of Sciences; 5 Cooperativny Pereulok, Tomsk 634009, Russia;
[2]Siberian State Medical University, Ministry of Health of Russia; 2 Moskovskiy Trakt, Tomsk 634050, Russia

Contacts: Khurshed Ilhomjonovich Khakimov *khurshed.1319@gmail.com*

Bladder cancer occupies a significant place among all malignancies, accounting for approximately 3 % of all new cases of malignancy per year, with approximately 37 % of all bladder cancer cases being fatal (about 213,000 deaths annually). Despite advances in diagnosis and treatment, patients with muscle-invasive cancer remain at high risk for recurrence and metastases, especially delayed metastases that may occur years after completion of primary treatment. These delayed metastatic manifestations are often associated with poor prognosis and treatment difficulties. This article presents a clinical case of late progression of bladder cancer to the left pubic bone without regional metastases 12 years after combination treatment.

Keywords: bladder cancer, progression, pelvic bones

For citation: Khakimov Kh.I., Anisenya I.I., Usynin E.A. et al. A rare case of late progression of bladder cancer to the pubic bone without regional progression after 12 years. Onkourologiya = Cancer Urology 2025;21(3):130–5. (In Russ.).
DOI: https://doi.org/10.17650/1726-9776-2025-21-3-130-135

Введение

Согласно статистике, рак мочевого пузыря занимает 7-е место по распространенности среди всех онкологических патологий у мужчин и 17-е место у женщин. Пятилетняя общая выживаемость составляет 70 % для пациентов с опухолями, ограниченными мочевым пузырем, но снижается до 34 % у пациентов с опухолями, распространяющимися локально за пределы мочевого пузыря, и до 5 % у пациентов с отдаленными метастазами. Радикальные методы лечения данного заболевания необратимо снижают качество жизни пациентов [1, 2]. Метастатические проявления помимо снижения качества жизни пациента несут прямую угрозу его здоровью. Данный факт диктует необходимость разработки методов эффективной диагностики метастатических проявлений рака мочевого пузыря, а также успешных способов органосохраняющего лечения с учетом онкологической эффективности [3].

Среди морфологических типов рака мочевого пузыря уротелиальная карцинома является наиболее распространенным вариантом. Около 25 % пациентов имеют метастатическое заболевание, пятилетняя выживаемость больных этой группы составляет всего 4,6 % [4]. Отсроченные метастазы при раке мочевого пузыря характеризуются длительным латентным периодом, что связано с дремлющими (дормантными) опухолевыми клетками. Наиболее распространенными локализациями метастазирования являются лимфатические узлы, легкие, печень, брюшина. По данным исследований, частота костных метастазов достигает 30–40 % у пациентов с метастатическим раком мочевого пузыря, что делает кости одной из наиболее уязвимых мишеней. При этом частота метастазирования в костные структуры остается примерно одинаковой во всех возрастных группах пациентов. Характер костных метастазов чаще остеолитический (70 %), хотя также встречаются и остеобластические поражения [4–6]. В исследованиях показано, что отсроченные метастазы в костях часто диагностируются спустя годы после первичного лечения, что связано с молекулярными механизмами реактивации дремлющих клеток в костном микроокружении. Эти механизмы включают взаимодействие опухолевых клеток с костными остеокластами, что провоцирует разрушение костной ткани и дальнейшее прогрессирование метастазов. Особого внимания заслуживают метастазы в костях таза, включая лонную кость, которые, несмотря на свою редкость, оказывают значительное влияние на качество жизни пациентов. Такие метастазы зачастую сопровождаются сильным болевым синдромом, патологическими переломами и нарушением двигательной активности. Лонная кость как часть тазового кольца часто поражается в контексте генерализованных костных метастазов и может служить индикатором прогрессирования заболевания [7, 8].

Лечение включает комбинации химиотерапевтических агентов, однако прогноз остается неблагоприятным. Применение иммунотерапии и таргетной терапии продемонстрировало лучшие результаты по сравнению с химиотерапией в качестве 2-й или последующей линии лечения [9, 10]. Хирургия также является опцией выбора, хотя проведение метастазэктомий в случае поражения костных структур или висцеральных органов требует соблюдения определенного ряда показаний, таких как олигометастатическое проявление злокачественного процесса, предшествующая подготовка курсами химиотерапии с удовлетворительным ответом, ожидаемая продолжительность жизни более 6 мес и др. [11–13].

Отсроченные метастазы рака мочевого пузыря остаются недостаточно изученными. В настоящее время в мировой литературе представлено ограниченное количество данных о механизмах их возникновения, клинических особенностях и оптимальных подходах к наблюдению за пациентами после завершения лечения [4, 5, 14].

Клинический случай

Пациент Б., *57 лет, в марте 2024 г. обратился к онкологу в НИИ онкологии Томского НИМЦ с жалобами на боли в области левого тазобедренного сустава с иррадиацией в левое бедро. Из анамнеза известно, что пациент состоит на онкологическом учете с диагнозом: рак мочевого пузыря, стадия II, pT2aN0M0, состояние после резекции мочевого пузыря в 2012 г. Гистологическое заключение (от 05.04.2012): уротелиальная карцинома с инвазией в поверхностный слой мышечной ткани, G_1. Адъювантная терапия не проводилась. В 2013 г. при контрольной цистоскопии выявлен одиночный рецидив опухоли, выполнена трансуретральная резекция. Гистологическое заключение (от мая 2013 г.): рецидив уротелиальной карциномы без инвазии в мышечный слой, G_1. В мае 2023 г. пациенту была выполнена радикальная нефрэктомия слева по поводу образования. Гистологическое заключние (от 05.05.2023): светлоклеточный рак почки, G_2, с интравазальным ростом, pT1bN0M0. Данные контрольных обследований (магнитно-резонансной томографии и спиральной компьютерной томографии (СКТ) органов малого таза) (от января 2024 г.): состояние после резекции и трансуретральной резекции мочевого пузыря; впервые выявлено образование левой лонной кости размером 48 × 36 × 47 мм (метастаз?), угроза патологического перелома. Результаты остеосцинтиграфии (от 28.12.2023): гиперфиксация радиофармацевтического препарата в проекции левой лонной кости. Данные СКТ органов брюшной полости (от 27.01.2024): состояние после радикальной нефрэктомии слева; метастазы не выявлены; деструкция левой лонной кости. Данные СКТ органов грудной клетки (от 27.01.2024): метастазы не выявлены. Результаты контрольной цистоскопии*

(от 25.12.2023): состояние после резекции и трансуретральной резекции мочевого пузыря от 2012 и 2013 гг.; данных о наличии рецидива не получено. Пациенту предложено проведение лучевой терапии на очаг в левой лонной кости.

В НИИ онкологии Томского НИМЦ пациент обратился самостоятельно для консультации, дообследования и определения тактики лечения. Был выполнен пересмотр стекол и блоков гистологических препаратов после нефрэктомии. Гистологическое заключение пересмотра (от марта 2024 г.): светлоклеточный почечно-клеточный рак с инвазией в собственную капсулу узла, без инвазии в окружающую паренхиму почки, с врастанием в стенки чашечки и кровеносных сосудов в области чашечки без истинного прорастания в просвет, с признаками венозной инвазии; признаков невральной и лимфоваскулярной инвазии не обнаружено; границы резекции по кровеносным сосудам, лоханке, капсуле почки — опухолевых элементов не обнаружено; 11 лимфатических узлов без признаков метастатического поражения. Заключение СКТ органов таза (от марта 2024 г.): компьютерно-томографическая картина соответствует метастатическому поражению левой лонной кости с угрозой патологического перелома (рис. 1). Выполнены разметка, трепан-биопсия образования.

Результаты цитологического исследования (от 13.03.2024): метастаз карциномы. Гистологическое заключение: в пределах препарата — фрагмент зрелой кости с мелкими очагами некроза, фокусами регенераторных изменений и фиброза в межбалочных пространствах; опухолевые клетки не обнаружены.

С учетом данных обследования (солитарный очаг, цитологическая верификация метастатического очага, неинформативность гистологии) пациенту было показано хирургическое удаление метастатического очага левой лонной кости с гистологической верификацией и определением дальнейшей тактики.

Пациенту 20.07.2024 выполнено хирургическое лечение в объеме: широкая резекция левой лонной кости с реконструкцией таза и вертлужной впадины. Послеоперационный период протекал без осложнений, пациент вертикализирован после контрольных исследований на 3-и сутки после операции. Заключение гистологического исследования (от 29.07.2024): морфологическая картина соответствует метастазу уротелиальной карциномы в костях.

Заживление операционного доступа первичным натяжением, швы сняты на 14-е сутки. Признаков нестабильности в месте реконструкции не наблюдалось. На основании результатов клинико-инструментальных исследований наиболее вероятен метастаз рака почки. Для уточнения гистологического заключения 14.08.2024 было выполнено иммуногистохимическое исследование (рис. 2).

Состояние пациента соответствует перенесенному лечению. С учетом клинических данных больному показано 3—6 курсов адъювантной полихимиотерапии по схеме гемцитабин + цисплатин с контролем уровня скорости клубочковой фильтрации и последующим динамическим наблюдением.

Заключение контрольной цистоскопии (от августа 2024 г.): данных о наличии рецидива нет. По результатам контрольных исследований через 3 и 6 мес после операции (СКТ органов брюшной полости, забрюшинного пространства и таза от сентября 2024 г. и января 2025 г.) данных о наличии рецидива, прогрессии опухоли и нестабильности конструкции не получено (рис. 3).

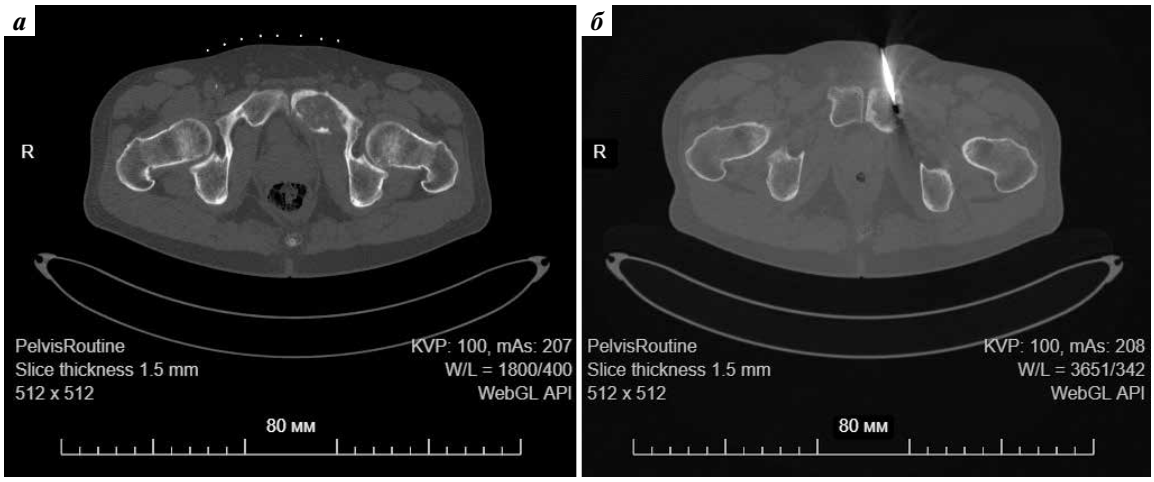

Рис. 1. *Спиральная компьютерная томография органов грудной клетки до операции: а — разметка образования левой лонной кости; б — выполнение трепан-биопсии под компьютерно-томографической навигацией*
Fig. 1. *Spiral computed tomography of the thoracic organs prior to surgery: a — mapping of a lesion in the left pubic bone; б — trephine biopsy prior to computed tomography navigation*

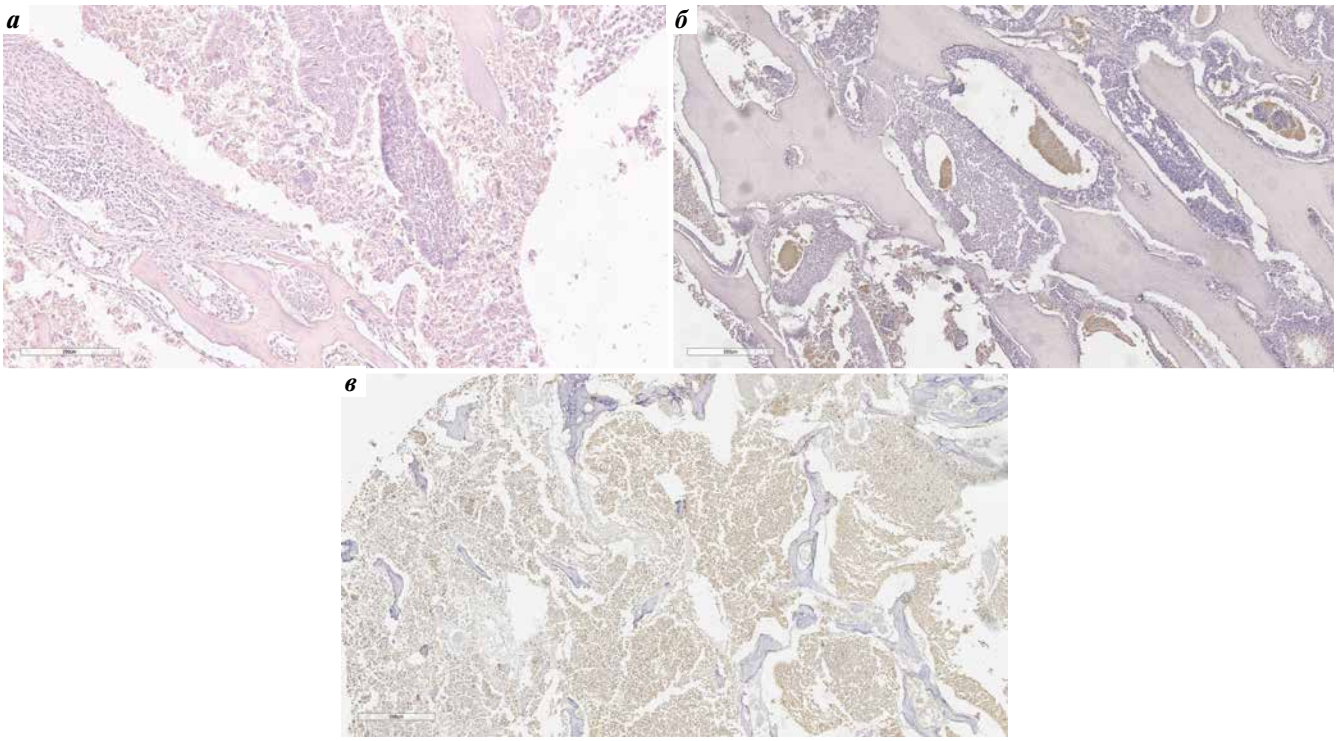

Рис. 2. *Гистологическое и иммуногистохимическое исследования: а – метастаз уротелиальной карциномы в кости. Опухолевые умеренно полиморфные клетки овальной и кубической формы образуют солидные и псевдоацинарные структуры, выполняющие полость гаверсовых каналов и деструированных пространств кости с лизированными костными фрагментами, с очаговой воспалительной инфильтрацией (окраска гематоксилином и эозином, ×400); б – метастаз уротелиальной карциномы в кости (×10); в – метастаз уротелиальной карциномы в кости. Опухолевые умеренно полиморфные клетки овальной и кубической формы образуют солидные структуры, выполняющие полость гаверсовых каналов и деструированных пространств кости и диффузно экспрессируют маркер GATA3 (иммуногистохимическая реакция)*

Fig. 2. *Histological and immunohistochemical examinations: a – urothelial carcinoma metastasis in the bone. Moderately polymorphic oval and cubic tumor cells form solid and pseudoacinar structures filling Haversian canals and destroyed spaces in the bone, with lysed bone fragments, with focal inflammatory infiltration (hematoxylin and eosin staining, ×400); б – urothelial carcinoma metastasis in the bone (×10); в – urothelial carcinoma metastasis in the bone. Moderately polymorphic oval and cubic tumor cells diffusely expressing GATA3 marker (immunohistochemical reaction) form solid structures filling Haversian canals and destroyed spaces in the bone*

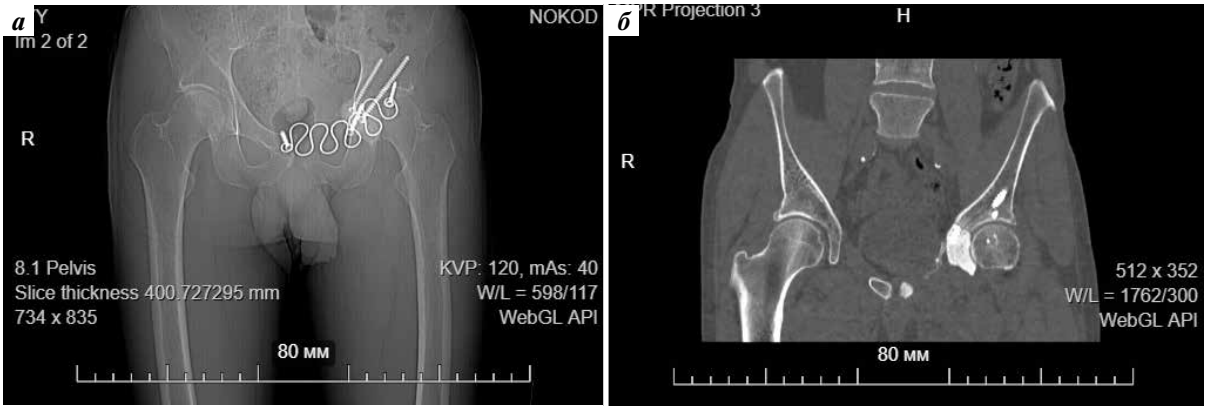

Рис. 3. *Спиральная компьютерная томография таза через 3 мес после операции: а – прямая проекция; конструкция стабильна, без осложнений; б – цементная пластика вертлужной впадины, состояние стабильное, без местных реакций костных и мягких тканей в зоне пластики*

Fig. 3. *Spiral computed tomography 3 months after surgery: a – frontal projection, construction is stable, without complications; б – cement reconstruction of the acetabulum, stable condition, without local reactions of the bones and soft tissues in the reconstruction area*

Заключение

Нами представлен редкий случай выявления метахронного метастаза уротелиального рака в левой лонной кости спустя 12 лет после проведения комбинированного лечения в области первичного очага. Наиболее значимые факторы, влияющие на выживаемость, – радикальное хирургическое лечение и отсутствие клинических проявлений заболевания. В связи с этим наблюдение за пациентами данной категории необходимо проводить более тщательно, что подтверждает описанный клинический случай метастазирования заболевания через 12 лет после оперативного вмешательства. Отдаленные метастазы без регионарного прогрессирования редки при уротелиальном раке, но потенциально встречаются в случаях сохранения мочевого пузыря с высоким или очень высоким риском злокачественности. В целях возможного прогнозирования поздних метастазов (более 5 лет) необходимы дальнейшие исследования для выяснения подробных характеристик и механизмов метастазирования уротелиального рака, а также для поиска оптимального лечения. Приведенное наблюдение свидетельствует о необходимости повышения уровня онкологической настороженности, мультимодального подхода к каждому клиническому случаю.

ЛИТЕРАТУРА / REFERENCES

1. Состояние онкологической помощи населению России в 2022 году. Под ред. А.Д. Каприна, В.В. Старинского, А.О. Шахзадовой. М.: МНИОИ им. П.А. Герцена – филиал ФГБУ «НМИЦ радиологии» Минздрава России, 2022. 239 с. State of oncological care in Russia in 2022. Eds.: A.D. Kaprin, V.V. Starinskiy, A.O. Shachzadova. Moscow: MNIOI im. P.A. Gertsena – filial FGBU “NMITS radiologii” Minzdrava Rossii, 2022. 239 p. (In Russ.).
2. Burger M., Catto J.W., Dalbagni G. et al. Epidemiology and risk factors of urothelial bladder cancer. Eur Urol 2013 Feb;63(2):234–41. DOI: 10.1016/j.eururo.2012.07.033
3. Stellato M., Santini D., Cursano M.C. et al. Bone metastases from urothelial carcinoma. The dark side of the moon. J Bone Oncol 2021;31:100405. DOI: 10.1016/j.jbo.2021.100405
4. Shinagare A.B., Ramaiya N.H., Jagannathan J.P. et al. Metastatic pattern of bladder cancer: correlation with the characteristics of the primary tumor. AJR Am J Roentgenol 2011;196(1):117–22. DOI: 10.2214/AJR.10.5036
5. Ogasawara T., Tanaka T., Shindo T. et al. Two cases of osteoblastic bone metastasis from muscle-invasive bladder cancer with discrepancy in response to chemotherapy: problems and limitations of bone biopsy. Int Cancer Conf J 2020;9(4):235–9. DOI: 10.1007/s13691-020-00435-1
6. Daniels C.J., Wakefield P.J., Bub G.A. Bladder metastasis presenting as neck, arm and thorax pain: a case report. Chiropr Man Therap 2016;24:14. DOI: 10.1186/s12998-016-0097-8
7. Audisio M., Buttigliero C., Turco F. et al. Metastatic urothelial carcinoma: have we take the road to the personalized medicine? Cells 2022;11(10):1614. DOI: 10.3390/cells11101614
8. Na J.O., Choi C.U., Lim H.E. Cardiac metastasis of bladder cancer presented as mimicking ST-segment elevation myocardial infarction. Eur Heart J 2011;32(1):40. DOI: 10.1093/eurheartj/ehq313
9. Faltas B.M., Gennarelli R.L., Elkin E. et al. Metastasectomy in older adults with urothelial carcinoma: population-based analysis of use and outcomes. Urol Oncol 2018;36(1):9.e11–7. DOI: 10.1016/j.urolonc.2017.09.009
10. Drouaud A., Xu V., Velasquez A. et al. Metastatic tropism in urothelial carcinoma with variant histology: a comprehensive NCDB analysis. Clin Genitourin Cancer 2024:102179. DOI: 10.1016/j.clgc.2024.102179
11. Zhou G., Yan K., Liu J. et al. FTO promotes tumour proliferation in bladder cancer via the FTO/miR-576/CDK6 axis in an m6A-dependent manner. Cell Death Discov 2021;7(1):329. DOI: 10.1038/s41420-021-00724-5. Erratum in: Cell Death Discov 2021;7(1):371. DOI: 10.1038/s41420-021-00762-z
12. Zeng Y., Luo Y., Zhao K. et al. m6A-Mediated induction of 7-dehydrocholesterol reductase stimulates cholesterol synthesis and cAMP signaling to promote bladder cancer metastasis. Cancer Res 2024;84(20):3402–18. DOI: 10.1158/0008-5472.CAN-23-3703
13. Wang T., Gao X., Zhang K. et al. Role of multimodal treatment in urothelial carcinoma spinal metastasis: 15 patients’ experiences in a single center. Cancer Manag Res 2020;12:9003–12. DOI: 10.2147/CMAR.S258429
14. Whalen K.E., Eagle R.C. Jr, Vrabec T.R. Case of metastatic urothelial carcinoma of the retina and vitreous. Retin Cases Brief Rep 2018;12(3):177–80. DOI: 10.1097/ICB.0000000000000490

Вклад авторов
Х.И. Хакимов: разработка концепции и дизайна исследования, получение данных для анализа, анализ полученных данных, обзор публикаций по теме статьи, написание текста статьи;
И.И. Анисеня, Е.А. Усынин: научное редактирование текста статьи;
А.А. Черняков: обзор публикаций по теме статьи, написание текста статьи;
А.В. Богоутдинова, П.К. Ситников: обзор публикаций по теме статьи;
Н.В. Васильев: написание текста статьи.

Authors’ contributions
Kh.I. Khakimov: development of the concept and design of the study, obtaining data for analysis, analyzing the obtained data, reviewing publications on the topic of the article, article writing;
I.I. Anisenya E.A. Usynin: article scientific editing;
A.A. Chernyakov: review of publications on the topic of the article, article writing;
A.V. Bogoutdinova, P.K. Sitnikov: review of publications on the topic of the article;
N.V. Vasiliev: article writing.

ORCID авторов / ORCID of authors
Х.И. Хакимов / Kh.I. Khakimov: https://orcid.org/0000-0002-8676-2932
И.И. Анисеня / I.I. Anisenya: https://orcid.org/0000-0003-3882-4665
Е.А. Усынин / E.A. Usynin: https://orcid.org/0000-0001-7127-0188
А.А. Черняков / A.A. Chernyakov: https://orcid.org/0000-0003-0829-0340
А.В. Богоутдинова / A.V. Bogoutdinova: https://orcid.org/0000-0001-6309-2000
П.К. Ситников / P.K. Sitnikov: https://orcid.org/0000-0003-0674-2067
Н.В. Васильев / N.V. Vasiliev: https://orcid.org/0000-0002-4066-2688

Конфликт интересов. Авторы заявляют об отсутствии конфликта интересов.
Conflict of interest. The authors declare no conflict of interest.

Финансирование. Работа выполнена без спонсорской поддержки.
Funding. The work was performed without external funding.

Соблюдение прав пациентов. Пациент подписал информированное согласие на публикацию своих данных.
Compliance with patient rights. The patient gave written informed consent to the publication of his data.

Статья поступила: 31.03.2025. **Принята к публикации:** 15.10.2025. **Опубликована онлайн:** 31.10.2025.
Article submitted: 31.03.2025. **Accepted for publication:** 15.10.2025. **Published online:** 31.10.2025.