DOI: https://doi.org/10.17650/1726-9776-2025-21-4-59-67

CC BY 4.0

МРТ-невидимый рак предстательной железы: клинические и морфологические характеристики

И.А. Абоян[1], С.М. Пакус[1], А.С. Поляков[1], В.А. Редькин[1], К.И. Бадьян[1], К.А. Ширанов[1], А.В. Хасигов[2]

[1]ГБУ РО «Клинико-диагностический центр «Здоровье» в г. Ростове-на-Дону; Россия, 344011 Ростов-на-Дону, пер. Доломановский, 70/3;
[2]ФГБУ ВО «Северо-Осетинская государственная медицинская академия» Минздрава России; Россия, Республика Северная Осетия – Алания, 362019 Владикавказ, ул. Пушкинская, 40

Контакты: Андрей Сергеевич Поляков *polyakov.andrey.00@mail.ru*

Цель исследования – определить клинические и морфологические характеристики опухолей, невидимых при магнитно-резонансной томографии (МРТ), у пациентов с раком предстательной железы (РПЖ), перенесших робот-ассистированную радикальную простатэктомию.

Материалы и методы. Проведен ретроспективный анализ МРТ-изображений 151 пациента с РПЖ после робот-ассистированной радикальной простатэктомии в период с 2022 по 2023 г. Были получены серии Т2-взвешенных, диффузионно-взвешенных и динамических контрастных изображений в соответствии с протоколом PI-RADS v.2.1 (Prostate Imaging Reporting and Data System, Система отчетности и данных по визуализации предстательной железы). Все сканы МРТ интерпретировались двумя рентгенологами с опытом работы более 20 лет. Статистическую обработку осуществляли с помощью программы IBM SPSS Statistics 25.0.

Результаты. Из 151 пациента основной когорты с отсутствием очагов PI-RADS 3–5 были 25 (17 %) больных, тогда как с наличием – 126 (83 %) (p = 0,121). У пациентов отмечались статистически значимые различия в уровне простатического специфического антигена: в группе с наличием очагового поражения, подтвержденного по данным мультипараметрической МРТ (мпМРТ), по сравнению с группой без такового уровень онкомаркера был достоверно выше (медиана 7,15 [5,0–11,6] нг/мл; 95 % доверительный интервал 8,51–11,86 и 5,9 [4,13–8,1] нг/мл; 95 % ДИ 4,19–12,05 соответственно; p = 0,034). Оценена частота встречаемости опухолей с суммой баллов по шкале Глисона (индекс Глисона) 6 и 7 в зависимости от характера поражения предстательной железы при мпМРТ. При очаговом поражении частота встречаемости новообразований с индексом Глисона 7 была выше (n = 92), чем в группе без поражения (n = 14). Очаговое поражение предстательной железы по данным мпМРТ достоверно чаще встречалось у пациентов с потенциально более агрессивными формами РПЖ (высокий уровень простатического специфического антигена, индекс Глисона ≥7, большой объем поражения по данным морфологического исследования). При отсутствии подтвержденного при мпМРТ очагового поражения в предстательной железе у 72 % пациентов объем поражения по данным морфологического исследования не превышал 37,5 % удаленного органа. Также в этом случае отмечались менее агрессивные характеристики опухолевого поражения и небольшой его объем по сравнению с очаговым поражением.

Заключение. Результаты подтвердили высокую частоту встречаемости агрессивных форм заболевания при МРТ-видимом РПЖ. В группе МРТ-невидимых опухолей более чем в половине случаев определялись новообразования с индексом Глисона 7. Полученные данные не позволяют однозначно относить пациентов с МРТ-невидимым РПЖ в группу благоприятного прогноза.

Ключевые слова: рак предстательной железы, мультипараметрическая магнитно-резонансная томография, МРТ-видимый рак предстательной железы, робот-ассистированная радикальная простатэктомия

Для цитирования: Абоян И.А., Пакус С.М., Поляков А.С. и др. МРТ-невидимый рак предстательной железы: клинические и морфологические характеристики. Онкоурология 2025;21(4):59–67.
DOI: https://doi.org/10.17650/1726-9776-2025-21-4-59-67

MRI-invisible prostate cancer: clinical and morphological characteristics

I.A. Aboyan[1], S.M. Pakus[1], A.S. Polyakov[1], V.A. Redkin[1], K.I. Badyan[1], K.A. Shiranov[1], A. V. Khasigov[2]

[1]Clinical and Diagnostics Center "Health" in Rostov-on-Don; 70/3 Dolomanovskiy Pereulok, Rostov-on-Don 344011, Russia;
[2]North Ossetian State Medical Academy, Ministry of Health of Russia; 40 Pushkinskaya St., Vladikavkaz 362019, North Ossetia – Alania Republic, Russia

Contacts: Andrey Sergeyevich Polyakov *polyakov.andrey.00@mail.ru*

Aim. To determine clinical and morphological characteristics of the tumors invisible on magnetic resonance imaging (MRI) in patients with prostate cancer (PCa) who underwent robot-assisted radical prostatectomy.

Materials and methods. Retrospective analysis of MRI images of 151 patients with PCa after robot-assisted radical prostatectomy between 2022 and 2023 was performed. Series of T2-weighted, diffusion-weighted and dynamic contrast-enhanced images in accordance with the PI-RADS v.2.1 (Prostate Imaging Reporting and Data System) protocol were obtained. All MRI scans were interpreted by two radiologists with more than 20 years of experience. Statistical analysis was performed using IBM SPSS Statistics 25.0 software.

Results. Among 151 patients of the study cohort, 25 (17 %) patients did not have PI-RADS 3–5 lesions, while 126 (83 %) had them (p = 0.121). The patients had statistically significant differences in the prostate-specific antigen levels: in the group with lesions confirmed by multiparametric MRI (mpMRI) compared to the group without lesions the level of this tumor marker was significantly higher (median 7.15 [5.0–11.6] ng/mL; 95 % confidence interval (CI) 8.51–11.86 and 5.9 [4.13–8.1] ng/mL; 95 % CI 4.19–12.05, respectively; p = 0.034). The incidence of tumors with Gleason score 6 and 7 depending on the type of prostate cancer on mpMRI was determined. For focal lesions, the incidence of neoplasms with Gleason score 7 was higher (n = 92) than in the group without lesions (n = 14). Prostatic lesions per mpMRI were significantly more common in patients with potentially more aggressive forms of PCa (high prostate-specific antigen level, Gleason score ≥7, high tumor volume per morphological examination). In the absence of confirmed prostatic lesions by mpMRI, in 72 % of patients, tumor volume did not exceed 37.5 % of the resected organ per morphological examination. Additionally, in this case less aggressive characteristics and smaller volume of the tumor were observed compared to lesional disease.

Conclusion. The results confirmed high incidence of aggressive forms of the disease in MRI-visible PCa. In the group of MRI-invisible tumors, more than half of neoplasms had Gleason score 7. These data do not allow to unequivocally classify patients with MRI-invisible cancer into the favorable prognosis group.

Key words: prostate cancer, multiparametric magnetic resonance imaging, MRI-visible prostate cancer, robot-assisted radical prostatectomy

For citation: Aboyan I.A., Pakus S.M., Polyakov A.S. et al. MRI-invisible prostate cancer: clinical and morphological characteristics. Onkourologiya = Cancer Urology 2025;21(4):59–67. (In Russ.).

DOI: https://doi.org/10.17650/1726-9776-2025-21-4-59-67

Введение

Мультипараметрическая магнитно-резонансная томография (мпМРТ) с внедрением протокола PI-RADS (Prostate Imaging Reporting and Data System, Система отчетности и данных по визуализации предстательной железы) изменила подход к диагностике локализованного рака предстательной железы (РПЖ), улучшив визуализацию клинически значимых опухолей. Воспроизводимость результатов мпМРТ между исследователями в лучшем случае остается умеренной, что ограничивает широкое применение метода вне экспертных центров рентгенологами, которые не прошли обучение [1, 2]. Примерно 20 % первичных опухолей предстательной железы невидимы при мпМРТ [3]. Использование визуализирующих методов в дополнение к лабораторной диагностике значительно улучшило выявление локализованного РПЖ, привело к возможности стратификации рисков, одновременно сократив число избыточных биопсий [4]. Поскольку часть опухолей являются невидимыми при магнитно-резонансной томографии (МРТ), остается нерешенным вопрос, когда можно не выполнять биопсию при отсутствии очагов на мпМРТ. Причины невидимости РПЖ в значительной степени неизвестны, однако выявлено, что визуализируемые при мпМРТ опухоли имеют более неблагоприятные патологические и биологические особенности [5–8]. Также в многочисленных высококачественных исследованиях продемонстрировано, что выполнение мпМРТ с последующей таргетной биопсией в случае обнаружения видимых очагов позволяет улучшить выявление клинически значимого РПЖ по сравнению с систематической биопсией [3, 9–11]. С другой стороны, использование только таргетной биопсии при выявлении очагов в предстательной железе сопряжено с риском пропуска клинически значимых случаев РПЖ, при этом процент этих опухолей остается неизвестным [12, 13].

Цель исследования – определить клинические и морфологические характеристики МРТ-невидимых опухолей у пациентов с РПЖ, перенесших робот-ассистированную радикальную простатэктомию.

Материалы и методы

Проведен ретроспективный анализ МРТ-изображений 151 пациента с РПЖ после робот-ассистированной радикальной простатэктомии в период с 2022 по 2023 г. Критерии исключения: предшествующее лечение РПЖ, невозможность проведения МРТ в мультипараметрическом режиме.

Были получены серии Т2-взвешенных, диффузионно-взвешенных и динамических контрастных изо-

бражений в соответствии с протоколом PI-RADS v.2.1. Все сканы МРТ интерпретировались двумя рентгенологами с опытом работы более 20 лет.

Статистическую обработку осуществляли с помощью программы IBM SPSS Statistics 25.0. Статистическую значимость между количественными показателями оценивали с использованием U-критерия Манна–Уитни, между качественными показателями – с применением точного критерия Фишера. Чувствительность и специфичность модели определяли на основании ROC-анализа.

Результаты

Интересным представлялось изучение особенностей клинико-диагностических и морфологических характеристик пациентов с РПЖ при отсутствии подтвержденного по данным МРТ очагового поражения PI-RADS 3–5 в сравнении с его наличием (табл. 1) в целях определения специфических для МРТ-видимого РПЖ клинических характеристик в общей когорте пациентов (n = 151). Данные о характере МРТ-поражения представлены на рис. 1.

При отсутствии видимых очагов врач-рентгенолог не визуализировал РПЖ (МРТ-невидимые опухоли). В нашем исследовании из 151 пациента основной когорты без достоверных очагов PI-RADS 3–5 были 25 (17 %) больных, тогда как с наличием – 126 (83 %). Таким образом, практически у каждого 5-го пациента

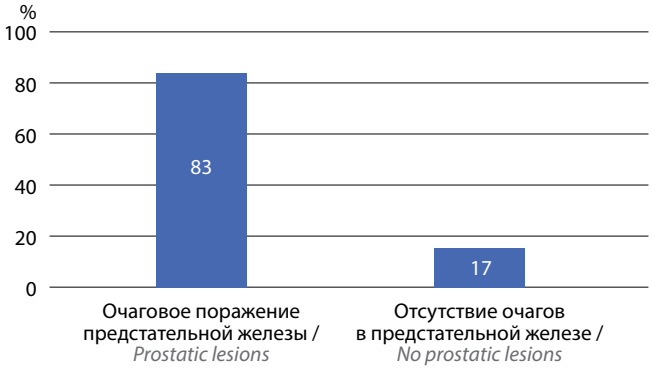

Рис. 1. *Распределение пациентов общей когорты в зависимости от характера поражения предстательной железы у пациентов*
Fig. 1. *Distribution of the patients of the total cohort per type of prostate cancer*

был МРТ-невидимый РПЖ. Для уточнения паттернов, определяющих отсутствие или наличие очагового поражения предстательной железы по данным мпМРТ, проведено сравнение клинико-диагностических и морфологических параметров в случае МРТ-видимого (очаговое поражение) и МРТ-невидимого (диффузное накопление контраста) поражения (см. табл. 1).

Не выявлено значимых различий в возрасте пациентов: при отсутствии очагового поражения PI-RADS 3–5 по данным МРТ средний возраст составил

Таблица 1. *Особенности клинико-диагностических и морфологических параметров пациентов с раком предстательной железы*
Table 1. *Features of clinical, diagnostic and morphological parameters of the patients with prostate cancer*

Параметр Parameter	Отсутствие очагов в предстательной железе (n = 25) Absence of lesions in the prostate (n = 25)		Очаговое поражение предстательной железы (n = 126) Prostatic lesions (n = 126)		p
	M ± m Me [Q_1–Q_3]	95 % ДИ	Me [Q_1–Q_3]	95 % ДИ	
Возраст пациентов, лет Patient age, years	61,8 ± 6,45	59,14–64,46	64,0 [61,0–67,0]	62,39–64,58	0,121
Уровень простатического специфического антигена, мг/мл Prostate-specific antigen level, mg/mL	5,9 [4,13–8,1]	4,19–12,05	7,15 [5,0–11,6]	8,51–11,86	0,034*
Объем предстательной железы, см^3 Prostate volume, cm^3	40,0 [35,0–54,0]	39,35–60,09	42,0 [32,0–57,0]	42,85–49,23	0,754
Процент поражения по данным морфологического исследования Percentage of prostate volume affected per morphological examination	30,0 [20,0–40,0]	24,25–34,31	35,0 [30,0–40,0]	34,58–38,97	0,018*

**Статистическая значимость различий показателя между группами определена по U-критерию Манна–Уитни.*
Примечание. *M ± m – среднее значение ± стандартная ошибка среднего; Me [Q_1–Q_3] – медиана [интерквартильный размах]; ДИ – доверительный интервал.*
**Statistical significance of the differences between the groups was determined using the Mann–Whitney U-test.*
Note. *M ± m – mean ± standard error of the mean; Me [Q_1–Q_3] – median [interquartile range]; CI – confidence interval.*

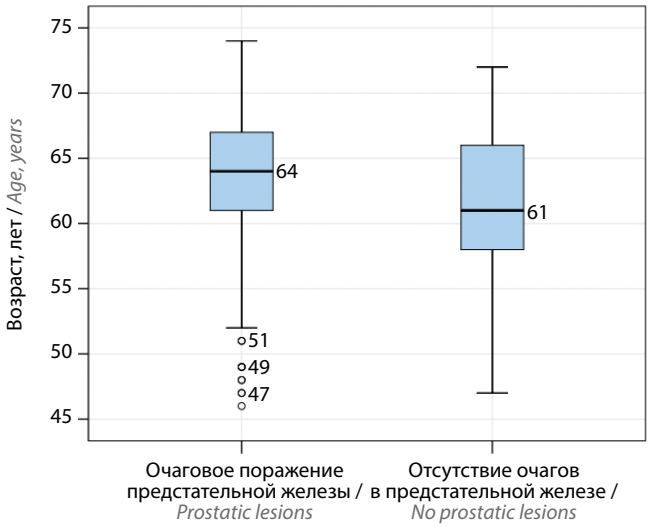

Рис. 2. *Возраст пациентов в зависимости от характера поражения (U-критерий Манна–Уитни p = 0,121)*
Fig. 2. *Age of patients depending on the nature of the lesions (Mann–Whitney U-test p = 0.121)*

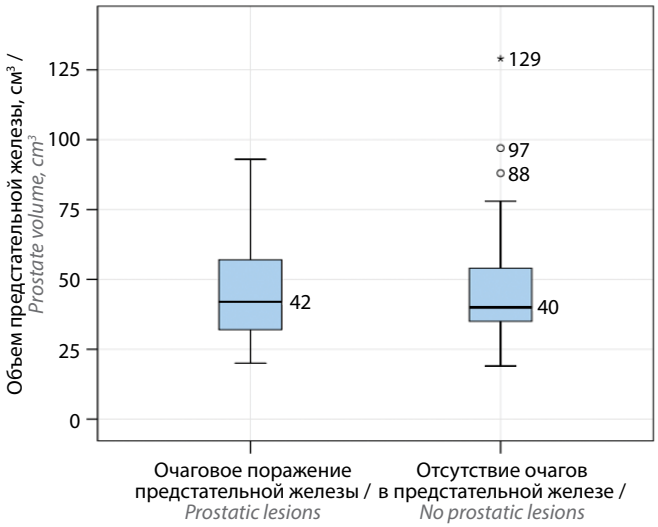

Рис. 3. *Объем предстательной железы в зависимости от характера поражения (U-критерий Манна–Уитни p = 0,754)*
Fig. 3. *Prostate volume depending on the nature of the lesions (Mann–Whitney U-test p =0.754)*

61,8 ± 6,45 года (95 % доверительный интервал (ДИ) 59,14–64,46), при наличии медиана возраста – 64,0 [61,0–67,0] года (95 % ДИ 62,39–64,58) (p = 0,121) (рис. 2).

Также не обнаружено разницы в объеме предстательной железы по данным МРТ: при отсутствии очагового поражения и его наличии медиана составила 40,0 [35,0–54,0] см³ (95 % ДИ 39,35–60,09) и 42,0 [32,0–57,0] см³ (95 % ДИ 42,85–49,23) соответственно (p = 0,754) (рис. 3).

С другой стороны, установлено, что процент поражения предстательной железы по данным окончательного морфологического исследования был статистически значимо выше у пациентов с наличием очагового поражения PI-RADS 3–5 (медиана 35,0 [30,0–40,0] %; 95 % ДИ 34,58–38,97) в сравнении с его отсутствием (медиана 30,0 [20,0–40,0] %; 95 % ДИ 24,25–34,31) (p = 0,018) (рис. 4).

У пациентов отмечались статистически значимые различия в уровне простатического специфического антигена (ПСА): в группе очагового поражения по сравнению с группой без такового уровень онкомаркера был достоверно выше (медиана 7,15 [5,0–11,6] нг/мл;

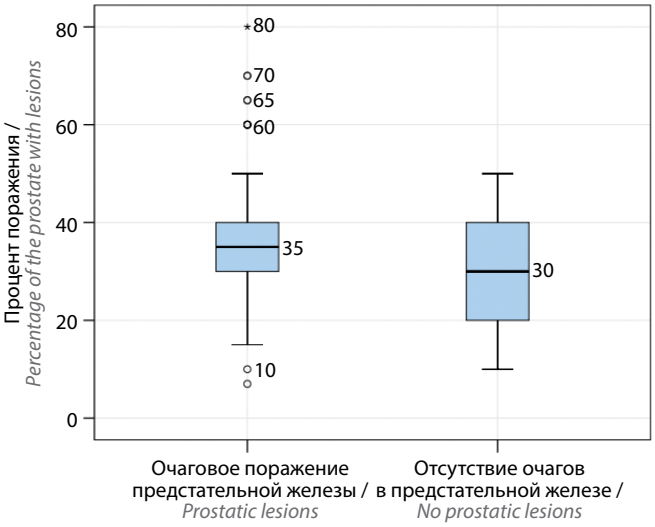

Рис. 4. *Процент поражения предстательной железы по данным морфологического исследования в зависимости от характера поражения (U-критерий Манна–Уитни p = 0,018)*
Fig. 4. *Percentage of prostate with lesions according to morphological examination data depending on the nature of the lesions (Mann–Whitney U-test p = 0.018)*

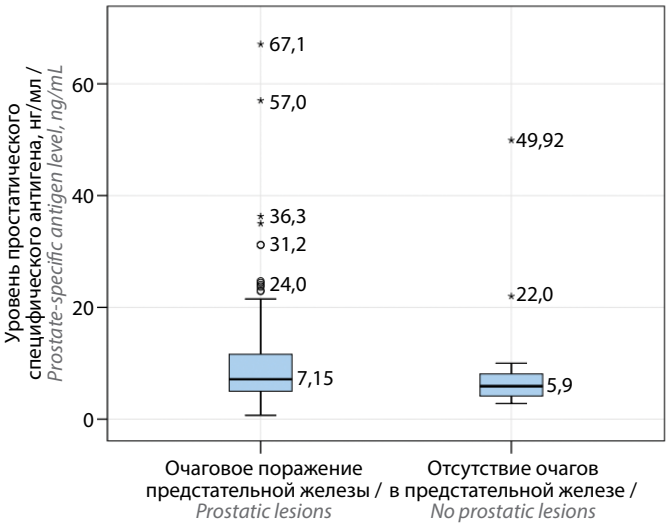

Рис. 5. *Уровень простатического специфического антигена в зависимости от характера поражения (U-критерий Манна–Уитни p = 0,034)*
Fig. 5. *Prostate-specific antigen level depending on the nature of the lesions (Mann–Whitney U-test p = 0.034)*

Таблица 2. *Распределение пациентов с раком предстательной железы в зависимости от суммы баллов по шкале Глисона*
Table 2. *Distribution of the patients with prostate cancer per on Gleason score*

Сумма баллов по шкале Глисона Gleason score	Отсутствие очагов в предстательной железе (*n* = 25) Absence of lesions in the prostate (*n* = 25)		Очаговое поражение предстательной железы (*n* = 126) Prostatic lesions (*n* = 126)		*p*
	n	%	*n*	%	
6	11	44,0	34	27,0	0,089*
7	14	56,0	92	73,0	

**Статистическая значимость различий показателя между группами определена по точному критерию Фишера.*
**Statistical significance of the differences between the groups was determined using Fisher's exact test.*

95 % ДИ 8,51–11,86 и 5,9 [4,13–8,1] нг/мл; 95 % ДИ 4,19–12,05 соответственно; $p = 0,034$). Необходимо отметить, что максимальные значения уровня ПСА (67,10 нг/мл) также получены в группе с наличием очагового поражения PI-RADS 3–5 (рис. 5).

В исследовании оценена частота встречаемости опухолей с суммой баллов по шкале Глисона (индекс Глисона) 6 и 7 в зависимости от характера поражения предстательной железы по данным мпМРТ. При наличии очагового поражения PI-RADS 3–5 частота встречаемости новообразований с индексом Глисона 7 была выше ($n = 92$), чем в группе без поражения ($n = 14$), однако полученная разница была статистически незначимой ($p = 0,089$) (табл. 2).

Таким образом, можно сделать вывод, что подтвержденное при мпМРТ очаговое поражение предстательной железы PI-RADS 3–5 достоверно чаще встречалось у пациентов с потенциально более агрессивными формами РПЖ (высокий уровень ПСА, индекс Глисона ≥7, большой объем поражения по данным морфологического исследования), тогда как у пациентов без наличия очагов PI-RADS 3–5 по данным мпМРТ чаще имел место РПЖ низкого риска (рис. 6).

С учетом выявленной статистически значимой разницы в проценте поражения предстательной железы по данным окончательного морфологического исследования в зависимости от характера поражения был проведен ROC-анализ (рис. 7) в целях оценки чувствительности и специфичности полученного критерия. Площадь под ROC-кривой, соответствующая взаимосвязи процента поражения предстательной железы по данным морфологического исследования и характера поражения, составила 0,649 ± 0,062 (95 % ДИ 0,527–0,771). Полученная модель была статистически значимой ($p = 0,019$). Пороговое значение поражения предстательной железы составило 37,5 %. При более низком проценте поражения прогнозировалась высокая вероятность отсутствия очагов PI-RADS 3–5

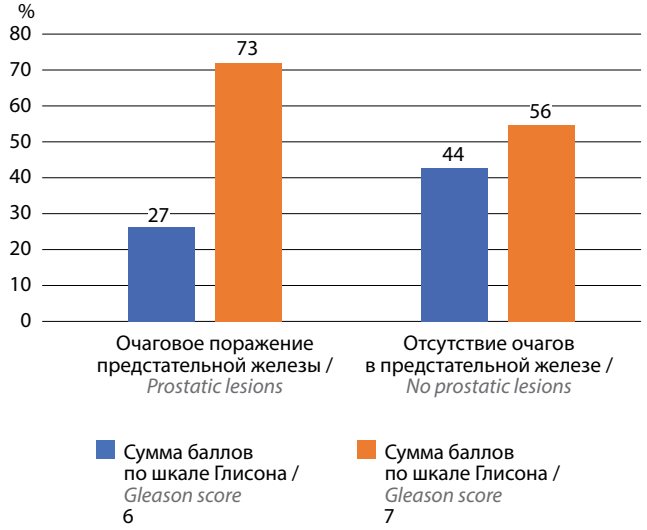

Рис. 6. *Распределение пациентов в зависимости от суммы баллов по шкале Глисона (точный критерий Фишера p = 0,089)*
Fig. 6. *Gleason score depending on the nature of the lesions (Fisher's exact test p = 0.089)*

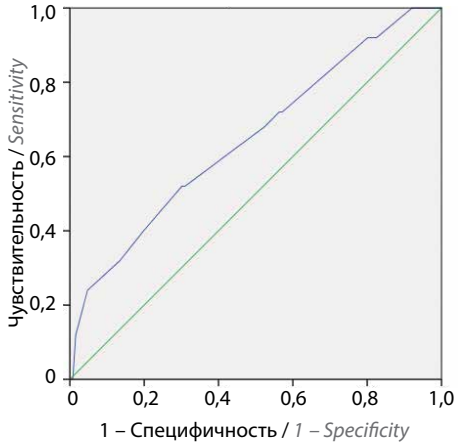

Рис. 7. *ROC-кривая взаимосвязи характера поражения предстательной железы в зависимости от процента поражения по данным морфологического исследования*
Fig. 7. *ROC curve of the relationship between the nature of prostatic lesions depending on the percentage of lesions according to morphological examination data*

по данным мпМРТ. Чувствительность и специфичность метода в данной точке отсечения составили 72 и 43,7 % соответственно.

Таким образом, при отсутствии очагов в предстательной железе у 72 % пациентов объем поражения по данным морфологического исследования не превышал 37,5 % удаленного органа. В данном случае отмечались менее агрессивные характеристики опухолевого поражения и небольшой его объем по сравнению с очаговым поражением.

При проведении мпМРТ у 83 % пациентов имели место МРТ-видимые новообразования, у 17 % – МРТ-невидимые, при этом МРТ-видимые опухоли имели более агрессивные характеристики (индекс Глисона 7 и выше, больший процент поражения предстательной железы, более высокий уровень ПСА).

Обсуждение

В последние годы ведущие урологические и онкологические ассоциации включили проведение мпМРТ до биопсии в клиническую практику [14–16].

Отрицательная прогностическая ценность не вызывающих подозрения данных мпМРТ оказалась превосходной (90–95 % у пациентов, не подвергнутых биопсии). Первоначальные результаты, полученные в небольших ретроспективных исследованиях, находят подтверждение в крупных многоцентровых когортах методом случайной выборки. Применение мпМРТ может исключать наличие клинически значимого РПЖ с большей точностью, чем систематическая биопсия, что было доказано в рандомизированном клиническом исследовании M. Ahdoot и соавт., опубликованном в 2020 г. [13].

По данным нескольких исследований, несмотря на широкое внедрение в клиническую практику МРТ, даже опытные рентгенологи могут пропустить до 30 % случаев клинически значимого РПЖ при использовании рекомендаций PI-RADS [17–20]. Кроме того, описаны значительные различия в заключениях мпМРТ среди рентгенологов [21, 22].

Проведенные работы определили новый круг вопросов, в частности необходимость объяснения феномена невидимости РПЖ. Данная проблема потребовала введения специального термина в англоязычной литературе – «МРТ-невидимые» (MRI-invisible) опухоли [23]. При этом исследователи пытаются ответить на интригующий вопрос и определить, чем МРТ-невидимый РПЖ отличается от МРТ-видимого и какое это имеет клиническое значение. Ранние данные свидетельствуют о том, что МРТ-невидимые опухоли отличаются от видимого аналога практически во всех отношениях – от молекулярных до клинических характеристик. Выявление очагов при мпМРТ, которые соответствуют клинически значимому РПЖ, является основополагающей причиной включения данного метода в рекомендации Европейской ассоциации урологов [24].

Известно, что, во-первых, видимость опухоли при мпМРТ ассоциирована со степенью злокачественности, объемом и стадией РПЖ, а также с его локализацией [17, 18, 20, 25–28]. Кроме того, морфологические различия в опухолевых клетках, строме и люминальных пространствах коррелируют с видимостью при МРТ [29]. Другими словами, чем больше объем поражения и агрессивнее рак, тем выше вероятность его обнаружения [3, 5, 30–32]. При этом индекс Глисона 4 при РПЖ группы ISUP 2–3 (International Society of Urological Pathology, Международное общество урологической патологии) не является определяющим для видимости при МРТ [33, 34]. Также следует учитывать, что наличие очага высокой степени при МРТ может быть причиной пропуска других, менее агрессивных очагов [27]. По данным исследования N. Branger и соавт., в 17 % случаев МРТ-невидимых опухолей имеется экстрапростатическое прорастание, а в 47,5 % – вторичный паттерн по шкале Глисона 4 или 5 [35].

В исследовании PROMIS МРТ-невидимые опухоли имели более низкий общий и максимальный индекс Глисона ($p = 0{,}0007$ и $p < 0{,}0001$ соответственно) по сравнению с МРТ-видимыми. Действительно, меньшие по объему опухоли, вероятно, будут ниже порога пространственного разрешения мпМРТ (следовательно, будут невидимыми), а опухоли периферической зоны более низкой степени злокачественности, вероятно, будут иметь разреженную плотность ткани (следовательно, менее ограниченную диффузию при мпМРТ) [3, 36]. В видимых при МРТ опухолях группы ISUP 2 чаще определяются геномная нестабильность, внутрипротоковая карцинома и/или крибриформные характеристики, а также гипоксия, что в комбинации носит название nimbosus [5, 37, 38].

Во-вторых, выявлено, что существуют дополнительные морфологические особенности (помимо степени злокачественности и размера опухоли), которые объясняют видимость РПЖ [39]. K. Miyai и соавт. сравнили МРТ-видимые и МРТ-невидимые опухоли в препаратах после радикальной простатэктомии. В МРТ-видимых опухолях была выше архитектурная плотность с большей долей опухолевых клеток (60,9 и 42,7 %; $p < 0{,}0001$), но с более низкой пропорцией стромальных (33,8 и 45,1 %; $p = 0{,}00089$) и люминальных (5,2 и 12,2 %; $p < 0{,}0001$) клеток [31]. Эти результаты подтверждают предыдущие данные, демонстрирующие, что ограниченная диффузия была сильнее связана с распределением эпителиальных, люминальных и стромальных компонентов, чем с железистой дифференцировкой [40, 41]. В аналогичном исследовании A. Borren и соавт. обнаружили, что МРТ-видимые опухоли имеют более высокую плотность клеток и микрососудов по сравне-

нию с опухолями, невидимыми при мпМРТ (плотность клеток 3560/мм^2 против 2910/мм^2; плотность микрососудов 115/мм^2 против 90/мм^2) [32]. В этом случае видимость опухоли объясняется более высокой плотностью микрососудов, что будет генерировать повышенный динамический контрастный усиленный сигнал за счет больших концентраций гадолиния в микрососудах в тканях. Интересно, что существует два (потенциально агрессивных) подтипа РПЖ, которые могут не визуализироваться при мпМРТ, – протоковый и крибриформный [42, 43]. При этом внутрипротоковый рак хорошо визуализируется при мпМРТ, но при этом также связан с более высоким индексом Глисона [44, 45].

Не менее важным аспектом является изучение генетических особенностей МРТ-видимых и МРТ-невидимых форм РПЖ [36].

A.S. Purysko и соавт. сопоставили результаты геномного теста Decipher с данными мпМРТ у пациентов, перенесших радикальную простатэктомию, и обнаружили значительно более высокие баллы по Decipher в опухолях, видимых при мпМРТ (средняя разница 0,22; 95 % ДИ 0,13–0,32; p <0,001) [7].

Описано 4 гена, связанных с видимостью при МРТ, выживаемостью без прогрессирования и метастатической болезнью [8]. Мутации опухоль-ассоциированных генов, например *PTEN*, могут объяснять феномен невидимости РПЖ при МРТ [46].

Однако не все существующие геномные доказательства подтвердили отсутствие агрессивных молекулярных признаков в случае МРТ-невидимых новообразований. Так, M.A. Parry и соавт. сравнили видимые и невидимые при мпМРТ опухоли (полученные при радикальной простатэктомии) с использованием низкочастотного полногеномного секвенирования. Обнаружено, что половина из МРТ-невидимых опухолей имеют генетические изменения, наблюдаемые при метастатическом кастрационно-резистентном РПЖ, однако ограничением данного исследования был небольшой размер выборки [47].

По мнению некоторых исследователей, возможно, в обозримом будущем диагностика клинически значимого РПЖ фактически совпадет с фенотипами видимости при мпМРТ. В большом когортном исследовании активного наблюдения на основе МРТ показано, что прогноз при МРТ-невидимых опухолях группы ISUP 2 (индекс Глисона 3 + 4) аналогичен прогнозу РПЖ группы ISUP 1 (индекс Глисона 3 + 3), в то время как МРТ-видимые образования группы ISUP 2 (индекс Глисона 3 + 4) имеют менее благоприятный прогноз [48, 49].

M. Ahdoot и соавт. провели исследование возможности оценки системы PI-RADS для определения того, в каких группах пациентов обоснованно отказаться от комбинированной биопсии в пользу только биопсии под контролем МРТ, при этом обеспечивая низкий риск пропуска клинически значимого рака. Комбинированная биопсия (таргетная по результатам МРТ и систематическая) чаще выявляет клинически значимый РПЖ при наличии МРТ-видимых образований по сравнению с любым из методов по отдельности. Эти преимущества, по-видимому, наблюдаются в основном у мужчин с очагами PI-RADS 3–4. Добавление систематической биопсии дает ограниченное дополнительное преимущество в обнаружении клинически значимого рака у мужчин с поражениями PI-RADS 5. Напротив, МРТ-прицельная биопсия имеет ограниченную дополнительную ценность у мужчин с очагами PI-RADS 2. Использование стратегии комбинированной биопсии только при наличии очагов PI-RADS 3–4 привело к тому, что 40,1 % мужчин с МРТ-видимыми опухолями избежали избыточной биопсии и связанных с ней потенциальных рисков/осложнений, сохраняя при этом превосходную диагностическую точность комбинированной биопсии [50].

Заключение

Таким образом, прогресс, достигнутый в понимании биологии и генетики, лежащих в основе видимости опухоли при мпМРТ, все еще находится на ранней стадии, и будущие данные, полученные в крупных исследованиях, окажутся критически важными для перевода результатов диагностики РПЖ в клиническую практику.

Проведенное исследование с определением клинических и морфологических характеристик РПЖ подтвердило большую частоту встречаемости агрессивных форм при МРТ-видимом РПЖ. Однако невозможно игнорировать тот факт, что, несмотря на меньшую встречаемость агрессивных форм в группе МРТ-невидимых опухолей, более чем в половине случаев при морфологическом исследовании определялись новообразования с индексом Глисона 7. Полученные данные не позволяют однозначно относить пациентов с МРТ-невидимым РПЖ в группу благоприятного прогноза.

ЛИТЕРАТУРА / REFERENCES

1. Barrett T., de Rooij M., Giganti F. et al. Quality checkpoints in the MRI-directed prostate cancer diagnostic pathway. Nat Rev Urol 2023;20(1):9–22. DOI: 10.1038/s41585-022-00648-4
2. Di Franco F., Souchon R., Crouzet S. et al. Characterization of high-grade prostate cancer at multiparametric MRI: assessment of PI-RADS version 2.1 and version 2 descriptors across 21 readers with varying experience (MULTI study). Insights Imaging 2023;14(1):49. DOI: 10.1186/s13244-023-01391-z
3. Ahmed H.U., Bosaily A.E.S., Brown L.C. et al. Diagnostic accuracy of multi-parametric MRI and TRUS biopsy in prostate cancer (PROMIS): a paired validating confirmatory study. Lancet 2017;389(10071):815–22. DOI: 10.1016/S0140-6736(16)32401-1
4. Medina A.A., Rodríguez R.R.P., Hernández M.R. et al. Identifying risk factors for MRI-invisible prostate cancer in patients undergoing transperineal saturation biopsy. Res Rep Urol 2021;13:723–31. DOI: 10.2147/RRU.S323823
5. Houlahan K.E., Salmasi A., Sadun T.Y. et al. Molecular hallmarks of multiparametric magnetic resonance imaging visibility in prostate cancer. Eur Urol 2019;76(1):18–23. DOI: 10.1016/j.eururo.2018.12.036
6. Pachynski R.K., Kim E.H., Miheecheva N. et al. Single-cell spatial proteomic revelations on the multiparametric MRI heterogeneity of clinically significant prostate cancer. Clin Cancer Res 2021;27(12):3478–90. DOI: 10.1158/1078-0432.CCR-20-4217
7. Purysko A.S., Magi-Galluzzi C., Mian O.Y. et al. Correlation between MRI phenotypes and a genomic classifier of prostate cancer: preliminary findings. Eur Radiol 2019;29(9):4861–70. DOI: 10.1007/s00330-019-06114-x
8. Li P., You S., Nguyen C. et al. Genes involved in prostate cancer progression determine MRI visibility. Theranostics 2018;8(7):1752–65. DOI: 10.7150/thno.23180
9. Filson C.P., Natarajan S., Margolis D.J.A. et al. Prostate cancer detection with magnetic resonance-ultrasound fusion biopsy: the role of systematic and targeted biopsies. Cancer 2016;122(6):884–92. DOI: 10.1002/cncr.29874
10. Siddiqui M.M., Rais-Bahrami S., Turkbey B. et al. Comparison of MR/ultrasound fusion-guided biopsy with ultrasound-guided biopsy for the diagnosis of prostate cancer. JAMA 2015;313):390–7. DOI: 10.1001/jama.2014.17942
11. Kasivisvanathan V., Emberton M., Moore C.M. "Don't let the perfect be the enemy of the good": time to embrace magnetic resonance imaging before first prostate biopsy. Eur Urol 2018;74(4):411–2. DOI: 10.1016/j.eururo.2018.06.012
12. Rouvière O., Souchon R., Melodelima C. Pitfalls in interpreting positive and negative predictive values: application to prostate multiparametric magnetic resonance imaging. Diagn Interv Imaging 2018;99(9):515–8. DOI: 10.1016/j.diii.2018.07.008
13. Ahdoot M., Wilbur A.R., Reese S.E. et al. MRI-targeted, systematic, and combined biopsy for prostate cancer diagnosis. N Engl J Med 2020;382(10):917–28. DOI: 10.1056/NEJMoa1910038
14. Schaeffer E.M., Srinivas S., Adra N. et al. NCCN Guidelines® Insights: Prostate Cancer, Version 3.2024. J Natl Compr Canc Netw 2024;22(3):140–50. DOI: 10.6004/jnccn.2024.0019
15. Tilki D., van den Bergh R.C.N., Briers E. et al. EAU-EANM-ESTRO-ESUR-ISUP-SIOG Guidelines on prostate cancer. Part II – 2024 update: treatment of relapsing and metastatic prostate cancer. Eur Urol 2024;86(2):164–82. DOI: 10.1016/j.eururo.2024.04.010
16. Wei J.T., Barocas D., Carlsson S. et al. Early detection of prostate cancer: AUA/SUO guideline part I: prostate cancer screening. J Urol 2023;210(1):46–53. DOI: 10.1097/JU.0000000000003491
17. Mohammadian Bajgiran A., Mirak S.A., Shakeri S. et al. Characteristics of missed prostate cancer lesions on 3T multiparametric-MRI in 518 patients: based on PI-RADSv2 and using whole-mount histopathology reference. Abdom Radiol 2019;44(3):1052–61. DOI: 10.1007/s00261-018-1823-6
18. Borofsky S., George A.K., Gaur S. et al. What are we missing? False-negative cancers at multiparametric MR imaging of the prostate. Radiology 2018;286(1):186–95. DOI: 10.1148/radiol.2017152877
19. Fütterer J., Briganti A., De Visschere P. et al. Can clinically significant prostate cancer be detected with multiparametric magnetic resonance imaging? A systematic review of the literature. Eur Urol 2015;68:1045–53. DOI: 10.1016/j.eururo.2015.01.013
20. Schouten M.G., van der Leest M., Pokorny M. et al. Why and where do we miss significant prostate cancer with multi-parametric magnetic resonance imaging followed by magnetic resonance-guided and transrectal ultrasound-guided biopsy in biopsy-naïve men? Eur Urol 2017;71(6):896–903. DOI: 10.1016/j.eururo.2016.12.006
21. Stabile A., Sorce G., Barletta F. et al. Impact of prostate MRI central review over the diagnostic performance of MRI-targeted biopsy: should we routinely ask for an expert second opinion? World J Urol 2023;41(11):3231–7. DOI: 10.1007/s00345-023-04365-4
22. Westphalen A.C., Falagario U.G., Martini A. et al. Variability of the positive predictive value of PI-RADS for prostate MRI across 26 centers: experience of the society of abdominal radiology prostate cancer disease-focused panel. Radiology 2020;296(1):76–84. DOI: 10.1016/j.euo.2020.08.011
23. Khoo A., Liu L.Y., Sadun T.Y. et al. Prostate cancer multiparametric magnetic resonance imaging visibility is a tumor-intrinsic phenomena. J Hematol Oncol 2022;15(1):48. DOI: 10.1186/s13045-022-01268-6
24. Cornford P., van den Bergh R.C.N., Briers E. et al. EAU-EANM-ESTRO-ESUR-ISUP-SIOG Guidelines on Prostate Cancer-2024 Update. Part I: screening, diagnosis, and local treatment with curative intent. Eur Urol 2024;86(2):148–63. DOI: 10.1016/j.eururo.2024.03.027
25. Tan N., Margolis D.J., Lu D.Y. et al. Characteristics of detected and missed prostate cancer foci on 3-T multiparametric MRI using an endorectal coil correlated with whole-mount thin-section histopathology. AJR Am J Roentgenol 2015;205(1):W87–92. DOI: 10.2214/AJR.14.13285
26. Coker M.A., Glaser Z.A., Gordetsky J.B. et al. Targets missed: predictors of MRI-targeted biopsy failing to accurately localize prostate cancer found on systematic biopsy. Prostate Cancer Prostatic Dis 2018;21(4):549–55. DOI: 10.1038/s41391-018-0062-9
27. Norris J.M., Carmona Echeverria L.M., Bott S.R.J. et al. What type of prostate cancer is systematically overlooked by multiparametric magnetic resonance imaging? An analysis from the PROMIS cohort. Eur Urol 2020;78(2):163–70. DOI: 10.1016/j.eururo.2020.04.029
28. Park K.J., Kim M.H., Kon Kim J., Cho K.S. Characterization and PI-RADS version 2 assessment of prostate cancers missed by prebiopsy 3-T multiparametric MRI: correlation with whole-mount thin-section histopathology. Clin Imaging 2019;55:174–80. DOI: 10.1016/j.clinimag.2019.03.004
29. Rosenkrantz A.B., Triolo M.J., Melamed J. et al. Whole-lesion apparent diffusion coefficient metrics as a marker of percentage Gleason 4 component within Gleason 7 prostate cancer at radical prostatectomy. J Magn Reson Imaging 2015;41(3):708–14. DOI: 10.1002/jmri.24598
30. Panebianco V., Barchetti G., Simone G. et al. Negative multiparametric magnetic resonance imaging for prostate cancer: what's next? Eur Urol 2018;74(1):48–54. DOI: 10.1016/j.eururo.2018.03.007
31. Miyai K., Mikoshi A., Hamabe F. et al. Histological differences in cancer cells, stroma, and luminal spaces strongly correlate with *in vivo* MRI-detectability of prostate cancer. Modern Pathol 2019;32(10):1536–43. DOI: 10.1038/s41379-019-0292-y

32. Borren A., Groenendaal G., Moman M.R. et al. Accurate prostate tumour detection with multiparametric magnetic resonance imaging: dependence on histological properties. Acta Oncol 2014;53(1):88–95. DOI: 10.3109/0284186X.2013.837581
33. Truong M., Hollenberg G., Weinberg E. et al. Impact of Gleason subtype on prostate cancer detection using multiparametric magnetic resonance imaging: correlation with final histopathology. J Urol 2017;198(2):316–21. DOI: 10.1016/j.juro.2017.01.077
34. Mikoshi A., Miyai K., Hamabe F. et al. MRI-detectability and histological factors of prostate cancer including intraductal carcinoma and cribriform pattern. Prostate 2022;82(4):452–63. DOI: 10.1002/pros.24291
35. Branger N., Maubon T., Traumann M. et al. Is negative multiparametric magnetic resonance imaging really able to exclude significant prostate cancer? The real-life experience. BJU Int 2017;119(3):449–55. DOI: 10.1111/bju.13657
36. Norris J.M., Simpson B.S., Parry M.A. et al. Genetic correlates of prostate cancer visibility (and invisibility) on multiparametric magnetic resonance imaging: it's time to take stock. BJU Int 2020;125(3):340–2. DOI: 10.1111/bju.14919
37. Chua M.L.K., Lo W., Pintilie M. et al. A prostate cancer "nimbosus": genomic instability and SChLAP1 dysregulation underpin aggression of intraductal and cribriform subpathologies. Eur Urol 2017;72:665–74. DOI: 10.1016/j.eururo.2017.04.034
38. Langer D.L., van der Kwast T.H., Evans A.J. et al. Intermixed normal tissue within prostate cancer: Effect on MR imaging measurements of apparent diffusion coefficient and T2-sparse *versus* dense cancers. Radiology 2008;249(3):900–8. DOI: 10.1148/radiol.2493080236
39. Norris J.M., Simpson B.S., Freeman A. et al. Conspicuity of prostate cancer on multiparametric magnetic resonance imaging: a cross-disciplinary translational hypothesis. FASEB J 2020;34(11):14150–9. DOI: 10.1096/fj.202001466R
40. Chatterjee A., Watson G., Myint E. et al. Changes in epithelium, stroma, and lumen space correlate more strongly with gleason pattern and are stronger predictors of prostate ADC changes than cellularity metrics. Radiology 2015;277(3):751–62. DOI: 10.1148/radiol.2015142414
41. Kwak J.T., Sankineni S., Xu S. et al. Prostate cancer: a correlative study of Multiparametric MR imaging and digital histopathology. Radiology 2017;285(1):147–56. DOI: 10.1148/radiol.2017160906
42. Schieda N., Coffey N., Gulavita P. et al. Prostatic ductal adenocarcinoma: an aggressive tumour variant unrecognized on T2 weighted magnetic resonance imaging (MRI). Eur Radiol 2014;24(6):1349–56. DOI: 10.1007/s00330-014-3150-9
43. Truong M., Feng C., Hollenberg G. et al. A comprehensive analysis of cribriform morphology on magnetic resonance imaging/ultrasound fusion biopsy correlated with radical prostatectomy specimens. J Urol 2018;199(1):106–13. DOI: 10.1016/j.juro.2017.07.037
44. Prendeville S., Gertner M., Maganti M. et al. Role of magnetic resonance imaging targeted biopsy in detection of prostate cancer harboring adverse pathological features of intraductal carcinoma and invasive cribriform carcinoma. J Urol 2018;200(1):104–13. DOI: 10.1016/j.juro.2018.01.081
45. Currin S., Flood T.A., Krishna S. et al. Intraductal carcinoma of the prostate (IDC-P) lowers apparent diffusion coefficient (ADC) values among intermediate risk prostate cancers. J Magn Reson Imaging. J Magn Reson Imaging 2019;50(1):279–87. DOI: 10.1002/jmri.26594
46. Salami S.S., Kaplan J.B., Nallandhighal S. et al. Biologic significance of magnetic resonance imaging invisibility in localized prostate cancer. JCO Precis Oncol 2019;3(3):1–12. DOI: 10.1200/PO.19.00054
47. Parry M.A., Srivastava S., Ali A. et al. Genomic evaluation of multiparametric magnetic resonance imaging-visible and -nonvisible lesions in clinically localised prostate cancer. Eur Urol Oncol 2019;2(1):1–11. DOI: 10.1016/j.euo.2018.08.005
48. Stavrinides V., Giganti F., Trock B. et al. Five-year outcomes of magnetic resonance imaging-based active surveillance for prostate cancer: a large cohort study. Eur Urol 2020;78(3):443–51.
49. Fiard G., Norris J.M., Nguyen T.A. et al. What to expect from a non-suspicious prostate MRI? A review. Prog Urol 2020;30(16):986–99. DOI: 10.1016/j.purol.2020.09.012
50. Ahdoot M., Lebastchi A.H., Long L. et al. Using Prostate Imaging-Reporting and Data System (PI-RADS) scores to select an optimal prostate biopsy method: a secondary analysis of the trio study. Eur Urol Oncol 2022;5(2):176–86. DOI: 10.1016/j.euo.2021.03.004

Вклад авторов
И.А. Абоян: разработка дизайна, редактирование статьи;
С.М. Пакус, А.С. Поляков, В.А. Редькин, К.И. Бадьян, К.А. Ширанов, А.В Хасигов: получение данных для анализа, анализ полученных данных, написание текста статьи.
Authors' contributions
I.A. Aboyan: developing the article design, article editing;
S.M. Pakus, A.S. Polyakov, V.A. Redkin, K.I. Badyan, K.A. Shiranov, A.V. Khasigov: obtaining data for analysis, analysis of the obtained data, article writing.

ORCID авторов / ORCID of authors
И.А. Абоян / I.A. Aboyan: https://orcid.org/0000-0002-2798-368X
С.М. Пакус / S.M. Pakus: https://orcid.org/0000-0001-6468-5983
А.С. Поляков/ A.S. Polyakov: https://orcid.org/0009-0007-9589-5458
А.В. Хасигов / A.V. Khasigov: https://orcid.org/0000-0003-1103-4532

Конфликт интересов. Авторы заявляют об отсутствии конфликта интересов.
Conflict of interest. The authors declare no conflict of interest.

Финансирование. Исследование проведено без спонсорской поддержки.
Funding. The study was performed without external funding.

Соблюдение прав пациентов и правил биоэтики
Протокол исследования одобрен комитетом по биомедицинской этике ГБУ РО «Клинико-диагностический центр «Здоровье» в г. Ростове-на-Дону. Протокол № 5 от 02.06.2022.
Compliance with patient rights and principles of bioethics
The study protocol was approved by the biomedical ethics committee of Clinical and Diagnostics Center "Health" in Rostov-on-Don. Protocol No. 5 dated 02.06.2022.

Статья поступила: 02.03.2025. **Принята к публикации:** 15.10.2025. **Опубликована онлайн:** 27.02.2026.
Article submitted: 02.03.2025. **Accepted for publication:** 15.10.2025. **Published online:** 27.02.2026.