DOI: https://doi.org/10.17650/1726-9776-2026-22-1-60-70

CC BY 4.0

Варианты анатомии сосудистого русла почек у пациентов с герминогенными опухолями забрюшинной локализации

Э.М. Мамижев[1], Р.В. Орлова[1], Д.И. Румянцева[2], Р.А. Меликов[1], З.А. Тамбиева[3], А.Г. Караханова[4], Н.Ф. Кротов[4], А.К. Носов[4]

[1]СПб ГУЗ «Городской клинический онкологический диспансер»; Россия, 198255 Санкт-Петербург, пр-кт Ветеранов, 56;
[2]Клиника высоких медицинских технологий им. Н.И. Пирогова ФГБОУ ВО «Санкт-Петербургский государственный университет»; Россия, 190020 Санкт-Петербург, Набережная реки Фонтанки, 154;
[3]ФГБОУ ВО «Северо-Кавказская государственная академия»; Россия, Карачаево-Черкесская Республика, 369001 Черкесск, ул. Ставропольская, 36;
[4]ФГБУ «Национальный медицинский исследовательский центр онкологии им. Н.Н. Петрова» Минздрава России; Россия, 197758 Санкт-Петербург, п. Песочный, ул. Ленинградская, 68

Контакты: Эльдар Мухамедович Мамижев *mamijev@mail.ru*

Введение. Реноваскулярная анатомия демонстрирует сложные морфологические вариации с точки зрения количества, уровня происхождения, протяженности, диаметра и топографических взаимоотношений сосудов. При планировании оперативного вмешательства в области забрюшинного пространства понимание частной сосудистой анатомии позволит снизить техническую сложность вмешательства и добиться лучших периоперационных результатов.
Цель исследования – изучить частоту встречаемости вариантов анатомии почечных сосудов, способных стать интраоперационной находкой у пациентов с герминогенными опухолями забрюшинной локализации при неполном обследовании на дооперационном этапе и создать технические трудности хирургического лечения.
Материалы и методы. Первым этапом проведено сравнение группы из 407 пациентов с герминогенными опухолями с контрольной группой (401 пациент с иными онкологическими заболеваниями) на предмет наличия сосудистых аномалий. Вторым этапом проведен внутригрупповой анализ продолжительности операции, объема кровопотери и развития осложнений у пациентов после забрюшинной лимфаденэктомии в зависимости от выявления сосудистой аномалии.
Результаты. Аномалии почечных артерий отмечены в 73,2 % случаев в группе герминогенных опухолей, что статистически значимо отличалось от контрольной группы – 24,9 % (p = 0,001). Частота аномалий почечных вен при герминогенных опухолях составила 69,0 % по сравнению с 12,5 % в контрольной группе (p <0,05). Медиана длительности операции в общей группе составила 217,2 ± 0,7 мин. Отмечены статистически значимые различия в увеличении времени операции при наличии дополнительных артерий (p = 0,001) и вен (p = 0,002). Общий средний объем кровопотери составил 389 ± 51,4 мл. Объем интраоперационной кровопотери статистически значимо зависел от повреждения дополнительных артерий (p = 0,003) и вен (p = 0,002). Интраоперационные осложнения, связанные с повреждением основных крупных сосудов, наблюдались в 18,7 % случаев. Отмечены клинически значимая тенденция к уменьшению частоты интраоперационного повреждения добавочных и основных сосудов (общее число повреждений 36 (8,9 %) и 76 (18,7 %) соответственно; p = 0,017) и тем самым снижение риска операционных осложнений после накопления опыта выполнения забрюшинной лимфаденэктомии, а также внедрения в клиническую практику компьютерной томографии с 3D-реконструкцией почечных сосудов с 2018 г.
Заключение. Частота и разнообразие различных вариаций сосудов забрюшинного пространства у пациентов с герминогенными опухолями обусловливают необходимость тщательной предоперационной подготовки пациентов данной когорты в виде топографической визуализации сосудистого русла.

Ключевые слова: герминогенная опухоль, анатомия, онкология, забрюшинное пространство, аномалия развития, хирургия

Для цитирования: Мамижев Э.М., Орлова Р.В., Румянцева Д.И. и др. Варианты анатомии сосудистого русла почек у пациентов с герминогенными опухолями забрюшинной локализации. Онкоурология 2026;22(1):60–70.
DOI: https://doi.org/10.17650/1726-9776-2026-22-1-60-70

Variants of the anatomy of the renal vascular bed in patients with retroperitoneal germ cell tumors

E.M. Mamizhev[1], R.V. Orlova[1], D.I. Rumyantseva[2], R.A. Melikov[1], Z.A. Tambiyeva[3], A.G. Karakhanova[4], N.F. Krotov[4], A.K. Nosov[4]

[1]City Clinical Oncological Dispensary; 56 Veteranova Prospekt, Saint Petersburg 198255, Russia;
[2]Clinic of High Medical Technologies named after N.I. Pirogov, Saint Petersburg State University; 154 Naberezhnaya Reki Fontanki, Saint Petersburg 190020, Russia;
[3]North Caucasian State Academy; 36 Stavropolskaya St., Cherkessk 369001, Karachay-Cherkess Republic, Russia;
[4]N.N. Petrov National Medical Research Center of Oncology, Ministry of Health of Russia; 68 Leningradskaya St., Pesochnyy, Saint Petersburg 197758, Russia

Contacts: Eldar Mukhamedovich Mamizhev *mamijev@mail.ru*

Background. Renovascular anatomy is characterized by complex morphological variations in relation to the number, origin level, length, diameter and topographic relationships of the vessels. Understanding of individual vascular anatomy during the planning of surgical intervention in the retroperitoneal space allows to decrease technical difficulty and achieve better perioperative results.
Aim. To study frequencies of renal vessel variant anatomies that can become intraoperative finds in patients with germ cell tumors of the retroperitoneal location due to incomplete preoperative examination creating technical difficulties during surgical treatment.
Materials and methods. At the first stage, comparison of a group of 407 patients with germ cell tumors with a control group (401 patients with other oncological diseases) by the presence of vascular anomalies was performed. The second stage consisted of intragroup analysis of operative time, blood loss volume and complications in patients after retroperitoneal lymph node dissection depending on the identified vascular anomaly.
Results. Anomalies of renal arteries were identified in 73.2 % of cases in the germ cell tumor group which significantly differed from the control group value of 24.9 % ($p = 0.001$). The frequency of renal vein anomalies in germ cell tumors was 69.0 % compared to 12.5 % in the control group ($p < 0.05$). Median operative time in the total group was 217.2 ± 0.7 min. Statistically significant differences in increase of operative time in the presence of additional arteries ($p = 0.001$) and veins ($p = 0.002$) were observed. Total mean blood loss volume was 389 ± 51.4 mL. Intraoperative blood loss volume significantly depended on injury of additional arteries ($p = 0.003$) and veins ($p = 0.002$). Intraoperative complications associated with injury of the main large vessels were observed in 18.7 % of cases. Clinically significand trend was observed towards decreased intraoperative injury of additional and main vessels (total number of injuries 36 (8.9 %) and 76 (18.7 %), respectively; $p = 0.017$) and, therefore, decreased risk of surgical complications after accumulation of experience in retroperitoneal lymph node dissection and introduction of computed tomography with 3D reconstruction of renal vessels in 2018.
Conclusion. Frequency and diversity of various vessels of the retroperitoneal space in patients with germ cell tumors require careful preoperative preparation of the patients in the form of topographic visualization of the vascular network.

Keywords: germ cell tumor, anatomy, oncology, retroperitoneal space, developmental anomaly, surgery

For citation: Mamizhev E.M., Orlova R.V., Rumyantseva D.I. et al. Variants of the anatomy of the renal vascular bed in patients with retroperitoneal germ cell tumors. Onkourologiya = Cancer Urology 2026;22(1):60–70. (In Russ.).

DOI: https://doi.org/10.17650/1726-9776-2026-22-1-60-70

Введение

Забрюшинная лимфаденэктомия (ЗЛАЭ), проводимая после индукционной химиотерапии, является крайне сложной в техническом плане операцией и должна выполняться исключительно в специализированных учреждениях. Не редкость, когда в ходе ЗЛАЭ после химиотерапии выявляется прорастание опухолевых масс в соседние органы (почки, поясничные мышцы или крупные сосуды), что требует последующей реконструкции (протезирования полой вены или аорты) [1, 2]. Порядка 40 % всех основных интра- и послеоперационных урологических осложнений составляют кровотечения, возникающие вследствие повреждения сосудов, что делает их наиболее частой причиной заболеваемости и смертности в периоперационном периоде. Эти данные подчеркивают необходимость проведения тщательной дооперационной навигации [3].

Таким образом, точные топографические ориентиры и знание индивидуальной анатомии пациента в совокупности с пониманием сосудистого эмбриогенеза существенно снижают вероятность повреждения

сосудов и предотвращают катастрофические последствия интраоперационной травмы.

Цель исследования – оценка влияния вариантов сосудистой анатомии на периоперационные результаты.

Материалы и методы

В рамках исследования был проведен ретроспективный анализ данных 407 пациентов с гистологически подтвержденными герминогенными опухолями яичка (ГОЯ), получавших лечение в НМИЦ онкологии им. Н.Н. Петрова (Санкт-Петербург) в период с 2013 по 2023 г.

В целях проверки гипотезы о взаимосвязи ГОЯ с наличием сосудистых аномалий I этапом исследования было проведено сравнение с контрольной группой, состоящей из 401 пациента с иными онкологическими заболеваниями: раком толстой кишки, почки, желудка, предстательной железы, легкого, лимфомой.

На II этапе проведен внутригрупповой анализ продолжительности операции, объема кровопотери и развития осложнений у пациентов после ЗЛАЭ в зависимости от выявления сосудистой аномалии (рис. 1).

В период с 2018 по 2023 г. перед каждой ЗЛАЭ ($n = 230$) выполнялась компьютерная томография (КТ) с 3D-реконструкцией в целях оценки наличия сосудистой аномалии для уменьшения интраоперационных рисков повреждения сосудов. В период с 2013 по 2017 г. включительно регистрация сосудистых аномалий осуществлялась интраоперационно ($n = 177$).

Компьютерная томография органов брюшной полости и малого и таза выполнялась на мультидетекторных томографах CT Ingenuity 128 (Philips), Brilliance 64 (Philips). Сканирование в спиральном режиме применялось со стандартными параметрами: толщина среза – 1–2 мм, коллимация – 64 × 0,625, шаг среза – 1,0–1,0 мм, шаг перемещения – 0,9–1,48, напряжение составило 120 кВ, сила тока – 190–450 мА, матрица изображения – 512 × 512. Исследование проводилось в положении на спине, с внутривенным болюсным введением йодсодержащего контрастного препарата 300 МЕ/мл в расчете 1,5 мл/кг массы тела со скоростью введения 3–4 мл/с в артериальную и портальную фазы контрастирования. Для интерпретации полученных КТ-изображений проводился анализ 2D- и 3D-изображений методами MPR (multi-planar reconstruction, мультипланарная реконструкция), MIP (maximum intensity projection, проекции максимальной интенсивности) с толщиной среза 5–6 мм и VRT (volume rendering technique, техника объемной визуализации).

Статистическая обработка данных. Качественные данные были описаны с помощью частот и процентов. Сравнение групп по качеству осуществляли методом таблиц сопряжений с использованием критерия си точных критериев Фишера в случае малого числа наблюдений. Все показатели были проверены на нормальность распределения с помощью критериев Шапиро–Уилка. Сравнения в группах для нормально распределенных данных проводили с использованием однофакторного дисперсионного анализа (ANOVA), в случае распределения, отличного от нормального, – непараметрических критериев Манна–Уитни.

Результаты

I этап

Средний возраст пациентов исследуемой и контрольной групп составил 32 ± 2,4 и 54,1 ± 1,9 года соответственно. Все пациенты обеих групп были европеоидной расы.

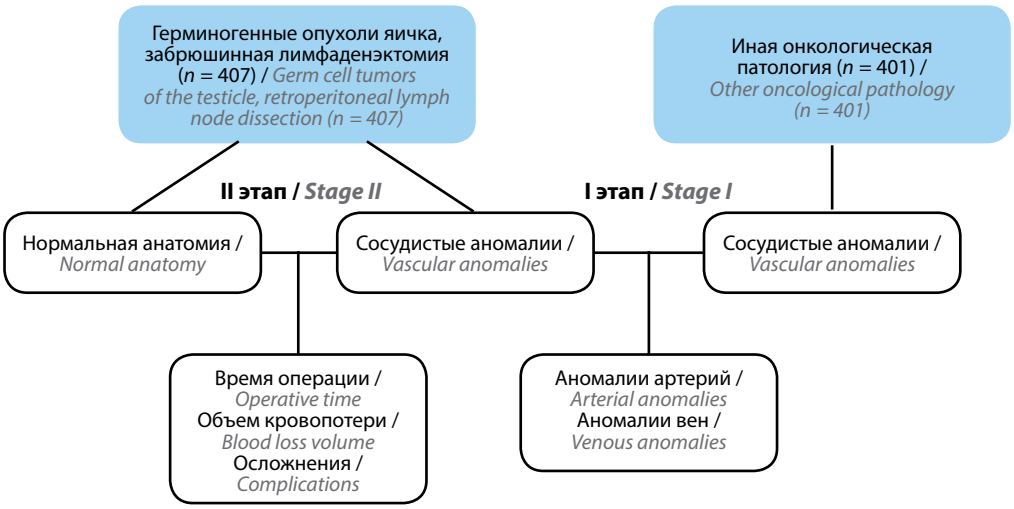

Рис. 1. *Дизайн исследования*
Fig. 1. *Study design*

В проведенном исследовании сосудистые аномалии почечных артерий отмечены в 73,2 % случаев в группе ГОЯ, что статистически значимо отличалось от контрольной группы – 24,9 % ($p = 0,001$). Частота аномалий почечных вен при ГОЯ составила 69,0 % по сравнению с 12,5 % в контрольной группе также со статистически значимой разницей между группами. Эти различия могут косвенно подтверждать сформированную нами теорию о сосудистых аномалиях при ГОЯ. Данные о вариантах аномалий артерий и вен представлены в табл. 1, 2. Значимость выполнения КТ-проектирования перед ЗЛАЭ показана на рис. 2–5.

Таблица 1. *Варианты артериальных аномалий пациентов в группах исследования, n (%)*
Table 1. *Variants of arterial anomalies in patients of the study groups, n (%)*

Варианты артериальных аномалий* Variant of arterial anomaly*	**Группа герминогенных опухолей яичка** Testicular germ cell tumor group	**Контрольная группа** Control group
Нет артериальных аномалий No arterial anomalies	109 (26,8)	301 (75,1)
Дополнительная артерия справа Additional artery on the right	102 (25,1)	33 (8,2)
Дополнительная артерия слева Additional artery on the left	94 (23,1)	34 (8,5)
Аберрантная артерия справа Aberrant artery of the right	6 (1,5)	1 (0,2)
Аберрантная артерия слева Aberrant artery of the left	17 (4,2)	3 (0,7)
Более 2 дополнительных артерий More than 2 additional arteries	6 (1,5)	0
Раннее деление артерий Early artery branching	20 (4,9)	10 (2,5)
Дополнительная артерия справа + дополнительная артерия слева Additional artery on the right + additional artery on the left	25 (6,1)	10 (2,5)
Дополнительная артерия справа + раннее деление артерий от аорты Additional artery on the right + early branching of arteries from the aorta	6 (1,5)	0
Дополнительная артерия слева + аберрантная артерия справа Additional artery on the left + aberrant artery on the right	6 (1,5)	2 (0,5)
Дополнительная артерия слева + раннее деление артерии от аорты Additional artery on the left + early branching of arteries from the aorta	2 (0,5)	4 (1,0)
Аберрантная артерия справа + аберрантная артерия слева Aberrant artery on the right + aberrant artery on the left	4 (1,0)	2 (0,5)
Аберрантная артерия справа + более 2 дополнительных артерий Aberrant artery on the right + more than 2 additional arteries	2 (0,5)	1 (0,2)
Дополнительная артерия справа + дополнительная артерия слева + аберрантная артерия справа + раннее деление артерии Additional artery on the right + additional artery on the left + aberrant artery on the right + early artery branching	2 (0,5)	0
Дополнительная артерия справа + дополнительная артерия слева + ранее деление артерии Additional artery on the right + additional artery on the left + early artery branching	2 (0,5)	0
Дополнительная артерия справа + дополнительная артерия слева + аберрантная артерия слева Additional artery on the right + additional artery on the left + aberrant artery on the left	2 (0,5)	0

Окончание табл. 1
End of table 1

Варианты артериальных аномалий* Variant of arterial anomaly*	Группа герминогенных опухолей яичка Testicular germ cell tumor group	Контрольная группа Control group
Дополнительная артерия слева + раннее деление артерии + отхождение от брыжеечной артерии Additional artery on the right + early artery branching + branching from the mesenteric artery	2 (0,5)	0
Общее число пациентов с артериальными аномалиями Total number of patients with arterial anomalies	298 (73,2)	100 (24,9)
Всего *Total*	407 (100)	401 (100)

**p = 0,001.*

Таблица 2. *Варианты венозных аномалий пациентов в группах исследования*

Table 2. *Variants of venous anomalies in patients of the study groups*

Варианты венозных аномалий* Variant of venous anomaly*	Группа герминогенных опухолей яичка Testicular germ cell tumor group	Контрольная группа Control group
Нет венозных аномалий No venous anomalies	126 (31,0)	351 (87,5)
Дополнительная вена справа Additional vein on the right	142 (34,8)	41 (10,2)
Дополнительная вена слева Additional vein on the left	88 (21,6)	1 (0,2)
Ретроаортальная слева Retroaortic on the left	28 (6,9)	4 (1,0)
Дополнительная вена справа + отсутствие левой почки Additional vein on the right + absence of the left kidney	1 (0,2)	0
Дополнительная вена слева + ретроаортальная слева Additional vein on the left + retroaortic on the left	9 (2,4)	2 (0,5)
Дополнительная вена справа + дополнительная вена слева + ретроаортальная слева Additional vein on the right + additional vein on the left + retroaortic on the left	4 (0,9)	1 (0,2)
Дополнительная вена справа + ретроаортоартальная слева Additional vein on the right + retroaortic on the left	3 (0,7)	1 (0,2)
Дополнительная вена справа + дополнительная вена слева Additional vein on the right + additional vein on the left	6 (1,5)	1 (0,2)
Общее число пациентов с венозными аномалиями Total number of patients with venous anomalies	281 (69,0)	50 (12,5)
Всего *Total*	407 (100)	401 (100)

**p = 0,001.*

Рис. 2. *Компьютерно-томографическое 3D-моделирование перед забрюшинной лимфаденэктомией у пациента 25 лет. Дополнительные правая и левая почечные артерии*
Fig. 2. *Computed tomography 3D modeling prior to retroperitoneal lymph node dissection in a 25-year-old patient. Additional right and left renal arteries*

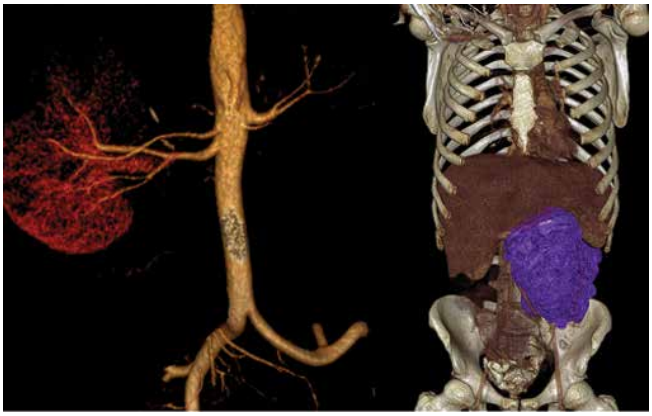

Рис. 3. *Компьютерно-томографическое 3D-моделирование перед забрюшинной лимфаденэктомией у пациента 20 лет. Дополнительные правая и левая почечные артерии*
Fig. 3. *Computed tomography 3D modeling prior to retroperitoneal lymph node dissection in a 20-year-old patient. Additional right and left renal arteries*

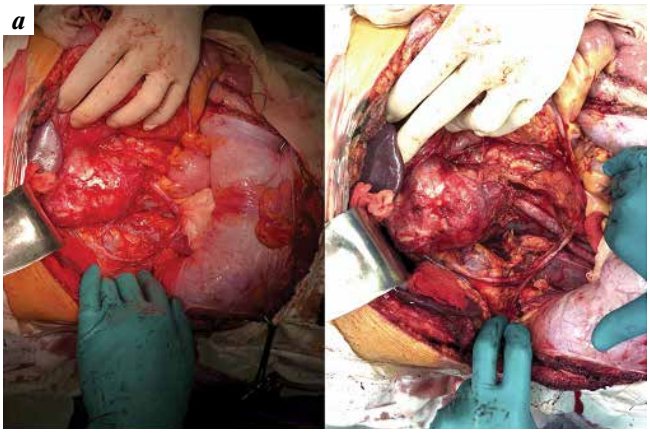

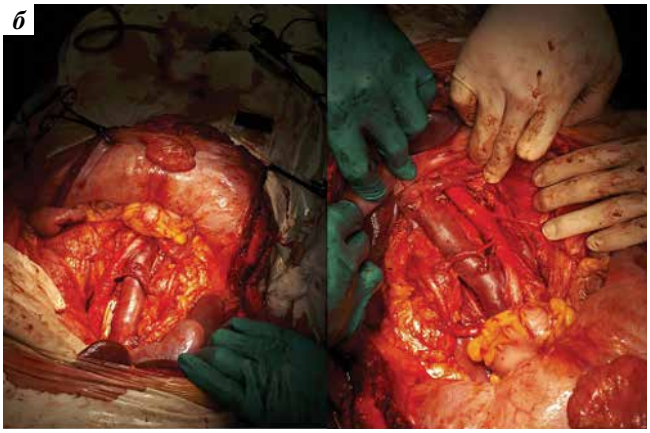

Рис. 4. *Интраоперационные фотографии, пациент 27 лет: а – перед выполнением забрюшинной лимфаденэктомии; б – после выполнения забрюшинной лимфаденэктомии: визуализируется добавочная почечная артерия перед нижней полой веной*
Fig. 4. *Intraoperative photos, 27-year-old patient: a – prior to retroperitoneal lymph node dissection; б – after retroperitoneal lymph node dissection: additional renal artery in front of the inferior vena cava is visualized*

Рис. 5. *Компьютерно-томографическое 3D-моделирование перед забрюшинной лимфаденэктомией у пациента 29 лет*
Fig. 5. *Computed tomography 3D modeling prior to retroperitoneal lymph node dissection in a 29-year-old patient*

II этап

Медиана длительности операции в общей группе ЗЛАЭ составила 217,2 ± 0,7 мин. В проведенном исследовании нами отмечены статистически значимые различия в увеличении времени операции при наличии дополнительных артерий ($p = 0{,}001$) и вен ($p = 0{,}002$).

Общий средний объем кровопотери составил 389 ± 51,4 мл. Переливание одногруппной крови потребовалось в 41 (10,1 %) случае. Объем интраоперационной кровопотери статистически значимо зависел от повреждения дополнительных артерий ($p = 0{,}003$) и вен ($p = 0{,}002$).

Повреждение дополнительных почечных сосудов при лимфаденэктомии отмечалось у 36 (8,9 %) пациентов. По данным КТ инвазия опухоли в стенку сосуда и тромбоз нижней полой вены (НПВ) имелись соответственно у 60 (14,7 %) и 36 (8,9 %) пациентов, однако при интраоперационной оценке истинный тромбоз подтвердился только у 24 (5,9 %) пациентов.

Характеристика подгрупп ЗЛАЭ представлена в табл. 3, 4.

В данном исследовании также были проанализированы интраоперационные хирургические осложнения, связанные с повреждением основных крупных сосудов, которые наблюдались в 18,7 % (табл. 5).

Сосудистые повреждения были купированы следующими способами:

- ушивание сосудистой стенки (пролен 5-0 или 6-0);
- протезирование сосуда (7 (1,7 %) случаев);
- клипирование/перевязка дополнительного сосуда;
- нефрэктомия по причине критической травмы основной артерии (2 случая – 0,5 % от всех ЗЛАЭ);
- ишемия паренхимы почки (перевязка дополнительной артерии) (6 (1,5 %) случаев);
- резекция НПВ ниже почечных сосудов (3 (0,7 %) случая) (рис. 6);
- протезирование стенки аорты по типу экзопротезирования (6 (1,5 %) случаев) (рис. 7).

Отмечены клинически значимая тенденция к уменьшению частоты интраоперационного повреждения добавочных и основных сосудов (общее число повреждений 36 (8,9 %) и 76 (18,7 %) соответственно; $p = 0{,}017$) и тем самым снижение риска операционных осложнений после накопления опыта выполнения ЗЛАЭ, а также внедрения в клиническую практику КТ с 3D-реконструкцией почечных сосудов с 2018 г. Результатом данной стратегии послужило в том числе снижение клинически значимого (>1000 мл) объема кровотечения ($p = 0{,}003$) (табл. 6).

Таблица 3. *Результаты операции в зависимости от присутствия артериальных аномалий*

Table 3. *Surgical results depending on the presence of arterial anomalies*

Параметр Parameter	**Общая группа забрюшинной лимфаденэктомии (*n* = 407)** Total group of retroperitoneal lymph node dissection (*n* = 407)	**Артериальные аномалии (*n* = 298)** Arterial anomalies (*n* = 289)	**Нормальная анатомия (*n* = 109)** Normal anatomy (*n* = 109)	***p***
Медиана продолжительности операции, мин Median operative time, min	217,2 ± 0,7	293 ± 5,8	181 ± 0,6	0,001
Средний объем кровопотери, мл Mean blood loss volume, mL	389 ± 51,4	504 ± 40,6	201 ± 39,6	0,003

Таблица 4. *Результаты операции в зависимости от присутствия венозных аномалий*

Table 4. *Surgical results depending on the presence of venous anomalies*

Параметр Parameter	**Общая группа забрюшинной лимфаденэктомии (*n* = 407)** Total group of retroperitoneal lymph node dissection (*n* = 407)	**Венозные аномалии (*n* = 281)** Venous anomalies (*n* = 281)	**Нормальная анатомия (*n* = 126)** Normal anatomy (*n* = 126)	***p***
Медиана продолжительности операции, мин Median operative time, min	217,2 ± 0,7	324 ± 2,9	197 ± 6,8	0,002
Средний объем кровопотери, мл Mean blood loss volume, mL	389 ± 51,4	498 ± 65,7	203 ± 44,9	0,002

Таблица 5. *Повреждение основных крупных сосудов в группе всех пациентов при забрюшинной лимфаденэктомии (n = 407)*
Table 5. *Injury of the main large vessels in the total lymph node dissection group (n = 407)*

Осложнение Complication	***n***	**%**
Повреждение аорты Injury of the aorta	19	4,7
Повреждение нижней полой вены Injury of the inferior vena cava	11	2,7
Повреждение основных почечных сосудов Injury of the main renal vessels	17	4,2
Повреждение нижней брыжеечной артерии Injury of the inferior mesenteric artery	13	3,2
Повреждение гонадной вены Injury of the pudendal vein	15	3,7
Повреждение чревного ствола Injury of the celiac trunk	1	0,3
Всего *Total*	76	

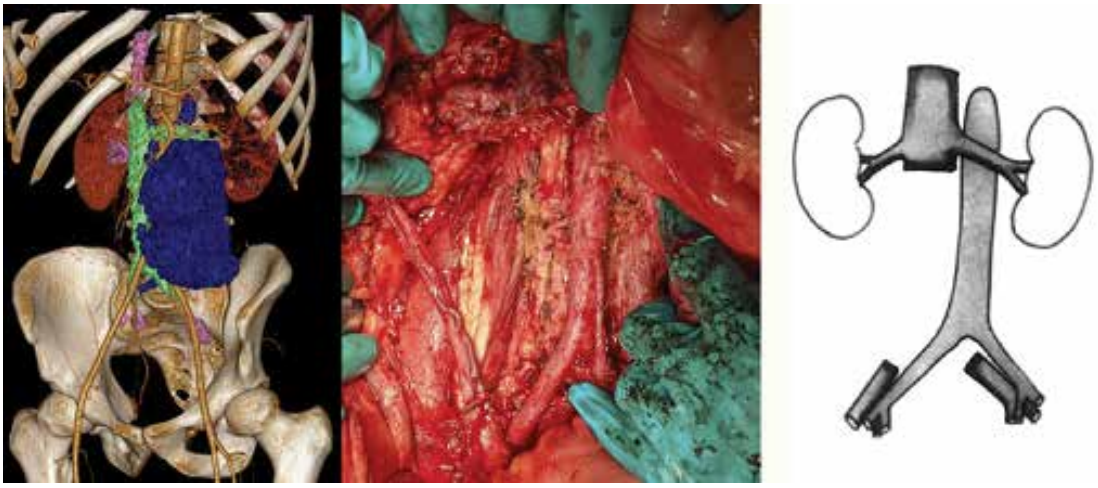

Рис. 6. *Резекция нижней полой вены при забрюшинной лимфаденэктомии*
Fig. 6. *Resection of the inferior vena cava during retroperitoneal lymph node dissection*

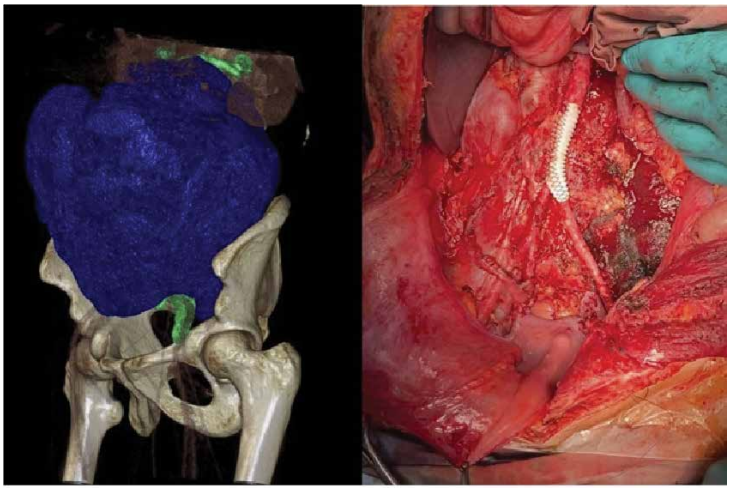

Рис. 7. *Интраоперационная визуализация протезированной аорты*
Fig. 7. *Intraoperative visualization of the aorta with a prosthesis*

Таблица 6. *Динамика операционных результатов забрюшинной лимфаденэктомии*

Table 6. *Dynamics of surgical results of retroperitoneal lymph node dissection*

Параметр Parameter	Забрюшинная лимфаденэктомия, *n* Retroperitoneal lymph node dissection, *n*		*p*
	2013–2017 гг. (*n* = 187) 2013–2017 (*n* = 187)	2018–2023 гг. (*n* = 220) 2018–2023 (*n* = 220)	
Повреждение сосудов Vessel injury	82	30	0,017
Объем кровопотери >1000 мл Blood loss volume >1000 mL	25	16	0,003

Обсуждение

Наиболее опасным и потенциально катастрофическим осложнением ЗЛАЭ является повреждение сосудов. Несмотря на то что при первичных герминогенных опухолях это случается редко, повреждение крупных сосудов представляет собой значительный риск у пациентов, перенесших ЗЛАЭ.

Воспалительная реакция в забрюшинном пространстве после химиотерапии значительно затрудняет диссекцию по анатомо-фасциальным плоскостям. Кроме того, ЗЛАЭ с большей вероятностью будет выполняться у мужчин с более крупными распространенными опухолями, часть из которых может прорастать в соседние органы или сосудистые структуры. В общенациональном исследовании пациентов, перенесших ЗЛАЭ в период с 2007 по 2012 г., частота дополнительных процедур, таких как нефрэктомия или сосудистая реконструкция, составила 19 % после химиотерапии по сравнению с 1 % во время первичной ЗЛАЭ [4].

Перед проведением ЗЛАЭ тщательное обследование пациента и различные предоперационные методы визуализации имеют первостепенное значение. Признаки сосудистой инвазии, присутствующие при физикальном обследовании, включают отек нижних конечностей и хорошо развитое абдоминальное коллатеральное кровообращение. Большая объемная опухоль, примыкающая к основным сосудистым структурам на КТ, особенно справа, предполагает необходимость реконструкции сосудов. Определение анатомии сосудов и вероятности проникновения опухоли забрюшинного образования в соседние структуры снижает риски непреднамеренного повреждения анатомических структур [5]. Во всех случаях хирург, выполняющий ЗЛАЭ, должен хорошо знать вариации сосудистой анатомии и владеть методами контроля сосудов. Учитывая сложность операции, ЗЛАЭ должна выполняться в специализированных центрах опытными хирургами. Также разумно иметь сосудистого хирурга, который поможет с серьезной реконструкцией, если в этом возникнет необходимость.

Артериальные аномалии

Множественные почечные артерии встречаются примерно у трети всех пациентов [4, 6]. Добавочная или сегментарная почечная артерия может начинаться на уровне ворот почки или на различном расстоянии каудальнее основной почечной артерии. Добавочные правые почечные артерии, отходящие каудальнее ворот почки, могут проходить впереди полой вены и подвергаются более высокому риску повреждения, особенно если они не обнаруживаются при предоперационной визуализации на КТ. Восстановление при повреждениях этих небольших сосудов – очень сложный процесс, поэтому их лучше избегать. Повреждение основной почечной артерии чаще встречается слева, так как лимфатический отток на левой стороне расположен чуть ниже ворот почки.

Интенсивная десмопластическая реакция после химиотерапии при диссекции большого левостороннего образования может привести к нефрэктомии. Согласно недавним сообщениям, 10–14 % пациентов, перенесших ЗЛАЭ, нуждаются в адъювантной нефрэктомии, преимущественно слева [7, 8]. Правая почечная артерия в первую очередь подвергается риску при диссекции объемных интрааортокавальных образований.

Повреждение аорты встречается редко, однако в ряде случаев могут потребоваться резекция и протезирование. В самой крупной на сегодняшний день серии протезирование аорты потребовалась всего в 1 % из 1250 операций ЗЛАЭ. Повреждение возникает, когда в процессе удаления плотно спаянной массы создается субадвентициальная плоскость, и удаление адвентиции вместе с образованием существенно ослабляет стенку аорты и может привести к послеоперационной аневризме или разрыву аорты. В тех случаях, когда в ходе диссекции отслаиваются большие сегменты адвентиции, рекомендуется выполнить замещение аорты синтетическим трансплантатом [9].

Венозные аномалии

Наиболее распространенными анатомическими аномалиями являются двойная полая вена, левосто-

ронняя НПВ, околоаортальная левая почечная вена или ретроаортальная левая почечная вена. Полное «зеркальное» расположение также возможно, но в очень редких случаях.

Двойная полая вена встречается у 2–3 % всех людей, согласно исследованиям на трупах. Левосторонний ствол обычно соединяется с левой почечной веной и пересекает среднюю линию либо сзади, либо спереди от аорты, впадая в правосторонний ствол, который затем обычно поднимается в грудную клетку [10–12].

Транспозиция полой вены или левосторонней полой вены является редкой аномалией, встречающейся примерно у 0,5 % пациентов. Полая вена, если она присутствует, будет подниматься с левой стороны до уровня почечных сосудов, где она обычно пересекает срединную линию впереди аорты и каудальнее верхней брыжеечной артерии. Затем ствол полой вены обычно поднимается в грудную клетку. Смещенная полая вена может также пересечь заднюю часть аорты, но это менее распространено [12].

Аномальное расположение сосудов почек также может быть проблематичным, если его не распознать на дооперационном этапе. До 8 % населения имеют как переднюю, так и заднюю ветви левой почечной вены, окружающие аорту. Их также обычно называют циркулярным воротником. Несколько менее распространенным вариантом является ретроаортальная левая почечная вена, которая встречается примерно у 3 % населения. Распознавание ретроаортальной левой почечной вены особенно важно, потому что ее можно принять за поясничную вену и непреднамеренно лигировать. Следует отметить, что может присутствовать более одной правой почечной вены [13].

Одной из наиболее распространенных проблем является перевязка/клипирование хрупких поясничных вен, впадающих в НПВ. Хотя классически описывается одна вена в каждом поясничном отделе, количество и размер могут иметь значительные различия. В исследовании Университета Индианы анатомия поясничных вен была изучена в 102 последовательных ЗЛАЭ. Авторы отметили, что количество инфраренальных поясничных вен может варьироваться в пределах 0–4 справа и 1–4 слева. Также у значительного числа больных имелись 2 и более поясничные вены, которые перед впадением в НПВ объединялись в общий ствол, а у 43 % больных имелась поясничная вена, впадающая в левую почечную вену [14].

Зачастую метастатические забрюшинные лимфатические узлы окружают НПВ, проникая в стенку с образованием опухолевого тромба. Кроме того, в условиях ЗЛАЭ тяжелая десмопластическая реакция после химиотерапии может сделать невозможным отделение новообразования от стенки НПВ. Во всех этих случаях может потребоваться полное удаление части НПВ. В большом исследовании с участием 955 пациентов, перенесших ЗЛАЭ, Beck и Lalka сообщили, что 6,8 % пациентов нуждались в инфраренальной резекции НПВ, причем почти у одной трети опухоль находилась в полой вене [15].

Заключение

Ключевыми конечными точками хирургического лечения ГОЯ являются качество выполнения ЗЛАЭ, а также минимизация процента осложнений как в интра-, так и в послеоперационном периоде. Результаты нашей работы демонстрируют корреляцию между ГОЯ и аномалиями почечных сосудов, а также влияние последних на операционные показатели. Опираясь на проведенное исследование, можно сделать вывод, что использование КТ с 3D-реконструкцией перед ЗЛАЭ достоверно снижает риски повреждения дополнительных артерий и вен, что в свою очередь влияет на объем кровопотери во время операции, а также длительность ее выполнения.

Литература / References

1. Beck S.D., Foster R.S., Bihrle R. et al. Is full bilateral retroperitoneal lymph node dissection always necessary for postchemotherapy residual tumor? Cancer 2007;110(6): 1235–40. DOI: 10.1002/cncr.22898
2. Busch J., Magheli A., Erber B. et al. Laparoscopic and open postchemotherapy retroperitoneal lymph node dissection in patients with advanced testicular cancer--a single center analysis. BMC Urol 2012;12:15. DOI: 10.1186/1471-2490-12-15
3. Opitz I., Gantert W., Giger U. et al. Bleeding remains a major complica- tion during laparoscopic surgery: analysis of the SALTS database. Langenbecks Arch Surg 2005;390:128–33.
4. Macleod L.C., Rajanahally S., Nayak J.G. et al. Characterizing the mor- bidity of post-chemotherapy retroperitoneal lymph node dissection for testis cancer in a national cohort of privately insured patients. Urology 2016;91:70–6. DOI: 10.1016/j.urology.2016.01.010
5. Wysocki A.P., Hetherington R., Nicol D. et al. Haemodynamic assess- ment following inferior vena cava resection without replacement. ANZ J Surg 2004;74(8):667–70. DOI: 10.1111/j.1445-1433.2004.03127.x
6. Corral D.A., Varma D.G., Jackson E.F. et al. Magnetic resonance imaging and magnetic resonance angiography before postchemotherapy ret- roperitoneal lymph node dissection. Urology 2000;55(2):262–6. DOI: 10.1016/s0090-4295(99)00428-8
7. Djaladat H., Nichols C., Daneshmand S. Adjuvant surgery in testicu- lar cancer patients undergoing postchemotherapy retroperitoneal lymph node dissection. Ann Surg Oncol 2012;19(7):2388–93. DOI: 10.1245/s10434-012-2284-8

8. Donohue J.P., Thornhill J.A., Foster R.S. et al. Vascular considerations in postchemotherapy. Retroperitoneal lymph-node dissection: part II. World J Urol 1994;12(4):187–9. DOI: 10.1007/BF00185669
9. MacLennan, Gregory T. Hinman's atlas of urosurgical anatomy, 2012.
10. Mathews R., Smith P.A., Fishman E.K. et al. Anomalies of the inferior vena cava and renal veins: embryologic and surgical considerations. Urology 1999;53(5):873–80. DOI: 10.1016/s0090-4295(99)00007-2
11. Babaian R.J., Johnson D.E. Major venous anomalies complicating ret- roperitoneal surgery. South Med J 1979;72(10):1254–8. DOI: 10.1097/00007611-197910000-00012
12. Mayo J., Gray R., St Louis E. et al. Anomalies of the inferior vena cava. AJR Am J Roentgenol 1983;140(2):339–45. DOI: 10.2214/ajr.140.2.339
13. Malaki M., Willis A.P., Jones R.G. Congenital anomalies of the inferior vena cava. Clin Radiol 2012;67(2):165–71. DOI: 10.1016/j.crad.2011.08.006
14. Baniel J., Foster R.S., Donohue J.P. Surgical anatomy of the lumbar vessels: implications for retroperitoneal surgery. J Urol 1995;153(5):1422–5.
15. Beck S.D., Lalka S.G. Long-term results after inferior vena caval resec- tion during retroperitoneal lymphadenectomy for metastatic germ cell cancer. J Vasc Surg 1998;28(5):808–14. DOI: 10.1016/s0741-5214(98)70055-2

Вклад авторов
Все авторы в равной степени участвовали в подготовке публикации: разработке концепции статьи, получении и анализе фактических данных, написании и редактировании текста статьи, проверке и утверждении текста статьи.
Authors' contributions
All authors made a substantial contribution to the conception of the work, acquisition, analysis, interpretation of data for the work, drafting and revising the work, final approval of the version to be published and agree to be accountable for all aspects of the work.

ORCID авторов / ORCID of authors
Э.М. Мамижев / E.M. Mamizhev: https://orcid.org/0000-0001-6883-777X
Р.В. Орлова / R.V. Orlova: https://orcid.org/0000-0003-4447-9458
Д.И. Румянцева / D.I. Rumyantseva: https://orcid.org/0000-0002-8067-9150
А.Г. Караханова / A.G. Karakhanova: https://orcid.org/0000-0002-1913-9390
Н.Ф. Кротов / N.F. Krotov: https://orcid.org/0000-0002-5590-8804
А.К. Носов / A.K. Nosov: https://orcid.org/0000-0003-3850-7109

Конфликт интересов. Авторы заявляют об отсутствии конфликта интересов.
Conflict of interest. The authors declare no conflict of interest.

Финансирование. Исследование проведено без спонсорской поддержки.
Funding. The study was performed without external funding.

Соблюдение прав пациентов и правил биоэтики
Протокол исследования одобрен комитетом по биомедицинской этике ФГБУ «Национальный медицинский исследовательский центр онкологии им. Н.Н. Петрова» Минздрава России.
Compliance with patient rights and principles of bioethics
The study protocol was approved by the biomedical ethics committee of N.N. Petrov National Medical Research Center of Oncology, Ministry of Health of Russia.

Статья поступила: 15.01.2026. **Принята к публикации:** 27.02.2026. **Опубликована онлайн:** 29.06.2026.
Article submitted: 15.01.2026. **Accepted for publication:** 27.02.2026. **Published online:** 29.06.2026.